UC-NRLF
B 3 707 161

SLD
ULD

LELAND·STANFORD·JVNIOR·VNIVERSITY

LIBRARY
UNIVERSITY OF CALIFORNIA

LANE MEDICAL LIBRARY
STANFORD UNIVERSITY
300 PASTEUR DRIVE
PALO ALTO, CALIF.
TRANSFERRED TO LANE LIBRARY
STANFORD UNIV.

ALBRECHT VON GRÆFE'S
ARCHIV
FÜR
OPHTHALMOLOGIE

HERAUSGEGEBEN VON

E. FUCHS WIEN · E. v. HIPPEL GÖTTINGEN · H. SATTLER LEIPZIG · A. WAGENMANN HEIDELBERG

REDIGIERT VON
A. WAGENMANN

FÜNFUNDNEUNZIGSTER BAND

MIT 82 TEXTABBILDUNGEN UND 28 TAFELN

BERLIN
VERLAG VON JULIUS SPRINGER
1918

LIBRARY
UNIVERSITY OF CALIFORNIA
DAVIS

STANFORD LIBRARY

Druck der Spamerschen Buchdruckerei in Leipzig.

Inhaltsverzeichnis.

Seite

Erstes Heft.

Ausgegeben am 26. Januar 1918.

Seidel, Erich. Experimentelle Untersuchungen über die Quelle und den Verlauf der intraokularen Saftströmung. (Mit 2 Texttafeln, 4 Textabbildungen und 6 Tafeln) 1
Kahn, R. H. Über den physiologischen Pupillarabschluß. (Mit 3 Textabbildungen) 73
van der Hoeve, J. und **de Kleyn, A.** Blaue Sclera, Knochenbrüchigkeit und Schwerhörigkeit. (Mit 3 Textabbildungen) 81
Stenvers, H. W. Röntgenologische Bemerkungen zur vorhergehenden Arbeit von J. van der Hoeve und A. de Kleyn. (Mit 5 Tafeln) 94
Köhne, W. Über angioide Pigmentstreifenbildung der Netzhaut. (Mit 1 Tafel) 97

Zweites Heft.

Ausgegeben am 20. März 1918.

Kümmell, R. Über leukämische Augenveränderungen 105
Rothschild, Leopold. Intracorneale Tätowierung (Tierversuche) 130
Tendlau, Anna. Ein Fall von Proboszis lateralis. (Mit 5 Textabbildungen und 1 Tafel) 135
Pichler, Alexius. Beobachtungen über traumatischen Enophthalmus in drei Kriegsjahren. (Mit 31 Textabbildungen und 1 Tafel) 145
Fuchs, Ernst. Über Eosinophilie im Auge 162
v. Hippel, E. Über diffuse Gliose der Netzhaut und ihre Beziehungen zu der Angiomatosis retinae. (Mit 2 Tafeln) 173
v. Hippel, E. Über die angeborenen zentralen Defekte der Hornhauthinterfläche sowie über angeborene Hornhautstaphylome. (Mit 5 Tafeln) . . 184
Seidel, E. Über den physiologischen Pupillenabschluß 210

Drittes Heft.

Ausgegeben am 9. April 1918.

Fuchs, Ernst. Zur Anatomie des Staphyloma corneae. (Mit 30 Textabbildungen und 1 Tafel) 215
v. Hippel, E. Weiterer Beitrag zur Kenntnis seltener tuberkulöser Erkrankungen des Auges. (Mit 2 Tafeln) 255
v. Hippel, E. Über Versuche mit Strahlenbehandlung am Auge und den Lidern. (Mit 2 Tafeln) 264
Koeppe, Leonhard. Die Mikroskopie des lebenden Augenhintergrundes mit starken Vergrößerungen im fokalen Lichte der Gullstrandschen Nernstspaltlampe. (Mit 5 Textabbildungen) 282

Viertes Heft.

Ausgegeben am 2. Mai 1918.

v. Hippel, E. Ein ungewöhnlicher Fall von intermittierendem Exophthalmus 307
Fuchs, Ernst. Über organische Muskelfasern in der Aderhaut. (Mit 1 Textabbildung) 311
de Kleyn, A., und **Tumbelaka, R.** Über vestibuläre Augenreflexe. II. . 314
Ballaban, Theodor. Zur Entstehung der Netzhautspaltung bei intraokularem Aderhautsarkom 318
Seidel, E. Über die Ausführung der Lokalanästhesie bei Behandlung von phlegmonösen Tränensackerkrankungen 320
Schleck, F. Das Auftreten der sympathischen Ophthalmie trotz erfolgter Präventivenucleation und seine Bedeutung für die Lehre von der Entstehung der Krankheit 322

(Aus der Universitäts-Augenklinik zu Heidelberg
[Direktor: Geh. Hofrat Prof. Dr. Wagenmann].)

Experimentelle Untersuchungen über die Quelle und den Verlauf der intraokularen Saftströmung.

Von

Privatdozent Dr. **Erich Seidel,**
I. klinischem Assistenten.

Mit 2 Texttafeln, 4 Textabbildungen und 6 Tafeln.

Seinem hochverehrten Lehrer und Chef Herrn Geheimen Hofrat Professor Dr. A. Wagenmann anläßlich seiner 25 jährigen Lehrtätigkeit als ordentlicher Professor für Augenheilkunde in Dankbarkeit gewidmet.

Inhalt.

A. Einleitung.
Über die zur Zeit bestehenden Anschauungen über die Quelle und den Verlauf der intraokularen Saftströmung.
B. Ausführung. Eigene Versuchsergebnisse.
I. Über die chemische Zusammensetzung der Augenflüssigkeiten.
1. Über die refraktometrische Untersuchung des Kammerwassers und die Beziehungen seiner Brechungsexponenten zum Eiweißgehalt.
2. Über die chemische Beschaffenheit des Ciliarkörpersekretes.
a) das physiologische Ciliarkörpersekret.
b) das Ciliarkörpersekret nach minimalen Vorderkammerpunktionen.
3. Über die chemische Beschaffenheit des „Irissekretes".
4. Über die Ursachen der veränderten chemischen Zusammensetzung des Humor aqueus nach Punktion der Vorderkammer.
II. Über den Flüssigkeitswechsel in der hinteren Augenkammer.
1. Über die Sekretionstätigkeit des Ciliarkörpers im Ruhezustand.
2. Über die Geschwindigkeit der physiologischerweise vom Ciliarkörper ausgehenden Flüssigkeitsströmung.
3. Über das Verhalten des Augendrucks nach teilweiser Entleerung der Vorderkammer.
III. Über das Verhalten von Iris und Ciliarkörper intra vitam einverleibten Farbstoffen gegenüber.
1. Über die elektive vitale Ciliarkörperfärbung nach mäßigen Dosen von Fluorescein und anderen Farbstoffen.
2. Über den Übertritt von Fluorescein in die hintere Augenkammer nach mäßigen intra vitam verabreichten Dosen.
IV. Über den sog. „physiologischen Pupillenabschluß" (Hamburger).
V. Über den Anteil der Iris an der physiologischen Kammerwasserabsonderung.
C. Schluß. Folgerungen aus den angestellten Versuchen.

Nach der Leberschen Lehre vom intraokularen Flüssigkeitswechsel stellt ausschließlich der Ciliarkörper das Sekretionsorgan des Auges dar, von dem eine stetige, wenn auch sehr langsame Flüssigkeitsströmung ausgeht, die sich durch die Pupille in die vordere Augenkammer ergießt, um in der Hauptsache durch den Schlemmschen Kanal das Auge zu verlassen.

Nachdem diese Lehre auf Grund der ihr von Th. Leber und seinen Schülern gegebenen Begründung und experimentellen Unterlage lange Jahre hindurch sich der allgemeinen Anerkennung erfreute, sind später Bedenken gegen die Lebersche Auffassung geäußert worden, woraus sich ein lebhafter Streit entwickelte um die fundamentalen Fragen der Physiologie des intraokularen Flüssigkeitswechsels, der bisher noch nicht entschieden ist.

Man stellte gegen Lebers Ansicht die Behauptung auf, daß im Auge überhaupt keine sekretorische Strömung vorhanden sei, und daß zwischen Augenflüssigkeit und der sie umschließenden Wandung nur durch Diffusion und Osmose ein „rein cellulärer Stoffwechsel" stattfinde. (Hamburger, Weiß).

Während nun Weiß sich nur für berechtigt hielt, aus seinen Versuchen den Schluß zu ziehen, daß ein Flüssigkeitswechsel im Leberschen Sinne d. h. also eine kontinuierliche Strömung im Auge bisher nicht bewiesen sei, ging Hamburger weiter, indem er die herrschenden Anschauungen zum Teil für nachweislich unrichtig erklärte.

Obgleich Th. Leber zu den Hamburgerschen Ausführungen Stellung genommen hat und seine Lehre in unveränderter Form aufrechterhielt, und auch Wessely auf Grund ausgedehnter experimenteller Forschung sich in allen wesentlichen Punkten zur Leberschen Auffassung bekannte, so konnte doch Hamburger 1914 in seiner zusammenfassenden Arbeit „Über die Ernährung des Auges" mit Genugtuung darauf hinweisen, daß die Stimmen zu seinen Gunsten sich mehrten, und daß es seinen Gegnern bisher nicht gelungen sei, irgendeinen der von ihm schon vor Jahren publizierten Befunde tatsächlichen Inhaltes zu widerlegen.

Da die Mehrzahl der Ophthalmologen sich nur sehr schwer entschließen konnte, sich von der anscheinend experimentell und klinisch gut begründeten Leberschen Lehre abzuwenden, andererseits sich aber auch auf die Dauer den Hamburgerschen nicht widerlegten Gegenbeweisen nicht zu verschließen vermochte, so ist es auf diesem so wichtigen Gebiete zu einer erheblichen Unsicherheit gekommen.

Eine Klärung dieser anerkannt sehr schwierigen, seit 2 Jahrzehnten lebhaft umstrittenen Fragen, die eines der wichtigsten Probleme der Ophthamologie darstellen, mußte daher sehr erwünscht sein, zumal die in Frage stehenden Erscheinungen auch ein hervorragendes allgemein physiologisches Interesse darbieten.

Um die Richtigkeit bzw. Unhaltbarkeit von Lebers Auffassung darzutun, braucht nur das Vorhandensein bzw. das Fehlen einer sekretorischen Strömung vom Ciliarkörper aus bewiesen zu werden; läßt sich eine Sekretion beweisen, dann muß auch ein Abfluß stattfinden; gelingt es eine Sekretion auszuschließen, dann ist selbstverständlich kein stetiger Abfluß möglich.

Nach Hamburger und Weiß ist es nun einwandfrei bewiesen, daß der Ciliarkörper am intakten Auge nicht sezerniert, und daß ein Flüssigkeitsübertritt von der hinteren nach der vorderen Kammer mit Sicherheit ausgeschlossen werden kann.

So schreibt Hamburger*):

„Der herrschenden Lehre habe ich nunmehr folgendes Material gegenüberzustellen:

Der Ciliarkörper kann die Quelle eines ständigen, intraokularen Flüssigkeitsstromes — in erster Linie handelt es sich um den Humor aqueus — nicht sein:

1. weil die gröbsten chemischen Differenzen bestehen zwischen dem nachweisbaren ciliaren Sekret und dem physiologischen Kammerwasser, und

2. weil der Ciliarkörper in physiologischen Zeiten sich in krasser Weise refraktär verhält gegen diffusible Substanzen; diffusionsfähige Körper aber sind es gerade, die das Kammerwasser bilden. Diese Stoffe, in maßvoller Dosis dargereicht, treten in der Norm am Ciliarkörper nicht, hingegen an der Iris aus: Es besteht also zwischen Iris und Ciliarkörper der auffallendste funktionelle Unterschied, zugunsten der Iris, zuungunsten des Ciliarkörpers, mithin gerade entgegengesetzt der herrschenden Meinung."

Führen wir dazu noch an, daß nach Hamburgers Experimenten über das Bestehen eines physiologischen Pupillenabschlusses, denen nach Weiß ernsthafte Einwände nicht gemacht worden sind, „die intraokulare Saftströmung, auf deren Existenz die Filtrationstheorie angewiesen ist, keineswegs einen freien Weg durch die Pupille findet", so hätten wir hiermit die Grundlage vor uns, auf die Hamburger seine seit Jahren lebhaft gegen Leber geführten Angriffe stützt.

Beruhen die Behauptungen auf richtigen Beobachtungen, woran nach Hamburger nicht zu zweifeln ist, so müssen wir in der Tat die Konsequenzen ziehen und die Lebersche Lehre als unrichtig aufgeben.

Um diese wichtige Frage zu entscheiden, kommt es darauf an, zu prüfen, ob die einzelnen von Hamburger aufgestellten Behauptungen wirklich den Tatsachen entsprechen, und dies soll daher zunächst die Aufgabe der folgenden Untersuchungen sein.

*) Über die Ernährung des Auges. Leipzig 1914, S. 10.

I. Über die chemische Zusammensetzung der Augenflüssigkeiten.

Die Behauptung Hamburgers, daß das normale Kammerwasser nicht vom Ciliarkörper stammen könne, da das Ciliarsekret stets eiweiß- und fibrinreich sei, während das normale Kammerwasser aber nahezu eiweißfrei ist, gründet sich auf die feststehende Tatsache, daß das physiologische Kammerwasser nur $^1/_{40}$% Eiweiß enthält, während nach Punktion der Vorderkammer, wodurch der Ciliarkörper in Tätigkeit tritt, ein Kammerwasser von und über 2% Eiweißgehalt beim Kaninchen gefunden wird.

Daß der Ciliarkörper dieses eiweißreiche Kammerwasser nach Vorderkammerpunktion absondert, kann sehr leicht beobachtet werden, wenn man nach Ehrlich dem Versuchstier eine kleine Menge Fluorescein injiziert: Man sieht dann grüne Farbwolken nach der Punktion aus der Pupille in die Vorderkammer übertreten. Es besteht also zweifellos zwischen dem physiologischen Kammerwasser und dem nach Punktion von dem Ciliarkörper gebildeten ein grober chemischer Unterschied. Es fragt sich nur, ob dieser Unterschied physiologisch, d. h. am intakten Auge vorhanden ist, oder ob er nicht durch den operativen Eingriff der Vorderkammerpunktion erst hervorgerufen wird. Nach Hamburger ist letzteres nicht der Fall, denn selbst dann, wenn man mit feinster Kanüle nur ein kleinstes Tröpfchen Humor aqueus einem mit Fluorescein vorbehandelten Kaninchen aus der Vorderkammer entzieht, sieht man, trotz des minimalen Eingriffes, aus der Pupille ein grün gefärbtes Sekrettröpfchen treten, das sich zu Boden senkt.

Aus dieser Beobachtung zieht er den Schluß, daß selbst bei minimaler Flüssigkeitsentnahme aus der Vorderkammer ein Ciliarsekret abgesondert würde, das gegenüber dem physiologischen Kammerwasser einen groben chemischen Unterschied zeige.

Dieser Schluß ist jedoch unzulässig.

Die Tatsache, daß der aus der Pupille austretende grün gefärbte Sekrettropfen zu Boden sinkt, besagt nur, daß er spezifisch schwerer ist als das physiologische Kammerwasser. Über die Größe des Unterschiedes und über seine chemische Zusammensetzung geht aus der Beobachtung nichts hervor. Nur eine chemische Untersuchung des Tropfens könnte entscheiden, ob es berechtigt ist, von einem groben chemischen Unterschied gegenüber dem normalen Kammerwasser zu sprechen.

Zur Beantwortung dieser Fragen wäre also die chemische Untersuchung

1. vom physiologischen Ciliarkörpersekret
2. vom Ciliarkörpersekret nach minimaler Vorderkammerpunktion nötig.

Ein Vergleich der erhaltenen Resultate mit dem Ergebnis der che-

mischen Untersuchung vom normalen Vorderkammerwasser müßte Aufschluß ergeben, ob überhaupt und in welchem Maße chemische Unterschiede vorhanden sind.

Man erkennt sofort die Schwierigkeiten, die sich diesen Untersuchungen in den Weg stellen:

1. Wie soll man das Ciliarkörpersekret rein gewinnen?
2. Wie soll man die minimalen Mengen chemisch einwandfrei untersuchen?

Beide Schwierigkeiten lassen sich überwinden, wenn man mit feiner Kanüle das Ciliarsekret durch Punktion der Hinterkammer entnimmt und die erhaltene minimale Menge refraktometrisch untersucht, woraus die chemische Zusammensetzung, wie gezeigt werden wird. erschlossen werden kann.

1. Über die refraktometrische Untersuchung des Kammerwassers und die Beziehungen seiner Brechungsexponenten zum Eiweißgehalt.

Die refraktometrische Bestimmung des Brechungsexponenten ist eine anerkannte Untersuchungsmethode der organischen Chemie, die zur Identifizierung und Charakterisierung einer Flüssigkeit dient und sogar weitgehende Aufschlüsse geben kann über die Zusammensetzung und die Konstitution der betreffenden Substanz [52]).

Refraktometrische Untersuchungen der Augenflüssigkeiten sind, wenn auch zu anderen Zwecken, wiederholt angestellt. So haben Loewenstein und Kubik [42]) das Vorderkammerwasser beim Kaninchen mit dem Pulfrichschen Refraktometer in physiologischem Zustande und nach einer Reihe von therapeutisch Verwendung findenden Eingriffen wie Dionineinträufelungen, subconjunctivalen Kochsalzinjektionen, Massage, Wärmeapplikationen, Stauung und Vorderkammerpunktionen untersucht, wobei sie eine mehr oder minder erhebliche Zunahme des Brechungsindex fanden. Da durch frühere Untersuchungen bekannt ist, daß die nämlichen Eingriffe eine Eiweißvermehrung im Vorderkammerwasser hervorrufen (Wessely), so konnte als festgestellt gelten, daß sich im Vorderkammerwasser eine Eiweißvermehrung in einer Zunahme des Brechungsindex äußert.

Worauf es mir zunächst ankommen mußte, was bisher noch nicht geschehen ist, war zu ermitteln, welcher Eiweißgehalt des Kammerwassers den verschiedenen Brechungsexponenten entspricht.

Durch mehr oder weniger ausgiebige Flüssigkeitsentnahme aus der Vorderkammer wurde ein verschieden starker Reiz auf den Ciliarkörper ausgeübt, wodurch eine mehr oder weniger starke Eiweißvermehrung im Vorderkammerwasser auftrat. Darauf bestimmte ich zunächst nach Punktion der Vorderkammer den Brechungsindex des

Punktates mit Hilfe des Refraktometers, und mit der übrigen Flüssigkeit führte ich eine quantitative chemische Eiweißbestimmung durch. Durch eine größere Anzahl derartiger vergleichender, quantitativ chemischer und refraktometrischer Untersuchungen gelang es, den den verschiedendsten Brechungsindices entsprechenden Eiweißgehalt festzustellen, so daß ich auf diese Weise eine Skala zur Eiweißbestimmung des Kammerwassers aus dem Brechungsindex erhielt, ähnlich wie sie für das Blutserum von Reiß und Strübel aufgestellt wurde [49] [50]). Wenn nun auch nach diesen Autoren, sowie nach Robertson [51]) die Lichtbrechung durch Eiweißlösungen, falls es sich um echte Mischungen handelt, eine additive Funktion ist, und in der Regel dem Wachsen des Brechungsindex um einen bestimmten Betrag eine gleiche Zunahme des Eiweißgehalts entspricht, so war es doch nötig, eine größere Anzahl derartiger vergleichender Bestimmungen vorzunehmen, auch wenn man als feststehend ansieht, daß der prozentuale Salzgehalt des regenerierten Vorderkammerwassers derselbe bleibt, da es durchaus möglich erschien, daß das aus dem Blut stammende, ins Kammerwasser übertretende Eiweiß mit den hier vorhandenen Salzen chemische Umsetzungen einginge, wodurch die Lichtbrechung in unberechenbarer Weise geändert werden konnte.

Als Versuchstiere benützte ich Katzen, deren Vorderkammerinhalt nahezu 1 ccm beträgt. Die Tiere wurden leicht mit Äther narkotisiert und zur Vornahme der Punktion aufgebunden. Die Entnahme der Vorderkammerflüssigkeit geschah mit völlig trockener, steriler, in destilliertem Wasser ausgekochter Glasspritze, die ebenso wie die Kanüle 24 Stunden im Trockensterilisator aufbewahrt war.

Die refraktometrischen Untersuchungen wurden sämtlich ausgeführt mit einem Refraktometer nach Abbe mit heizbaren Prismen bei einer Temperatur von 17,5° C. Als Lichtquelle diente das Licht eines Auerbrenners. Die Bestimmung des Brechungsexponenten erfolgt mit diesem Apparat mit einer Genauigkeit bis auf etwa 2 Einheiten der 4. Dezimale. Das Abbesche Refraktometer ist also nicht ganz so genau wie das von Pulfrich, dessen Genauigkeit etwa 4—5 Einheiten der 5. Dezimale beträgt, doch ist es für unsere Zwecke vollkommen ausreichend.

Es genügt ein kleines Tröpfchen der zu untersuchenden Augenflüssigkeit, falls man dieses in schmalen Streifen auf dem dem Beobachter zugekehrten Drittel, parallel der schmalen Seite der nach Herunterklappen horizontal stehenden Basis des unteren Flintprismas, aufträgt. Nach einigen Minuten kann die Ablesung erfolgen. Ich habe stets mehrere Einstellungen und Ablesungen ausgeführt (4) und bei abweichenden Resultaten das Mittel genommen.

Nach Feststellung des Brechungsindex erfolgte die chemische Untersuchung auf Eiweiß des Vorderkammerpunktates.

Quantitative Eiweißbestimmungen sind bei so kleinen Flüssigkeitsmengen, wie sie hier zur Verfügung stehen, mit Schwierigkeiten verbunden. So ist die sonst exakteste Methode, die Wägung des ausgefällten und getrockneten Eiweißniederschlags gar nicht durchführbar. Wessely [64]) ging daher so vor, daß er das in kleinen Reagensröhren gefüllte Kammerwasser mit dem halben Volumen von Esbachs Reagens mischte und den entsprechenden Niederschlag verglich mit einer vorher angefertigten Skala von verschiedensten Serumverdünnungen von bekanntem Eiweißgehalt, an denen die Esbachsche Reaktion unter Einhaltung der gleichen Flüssigkeitsmengen angestellt worden war. Während es Wessely gelang, auf dieses Weise den Eiweißgehalt bis auf 0,01% genau zu schätzen, berichtet Knape [32]), daß er mit dieser Methode keine befriedigenden Resultate erhalten habe, so daß er oft zwischen 0,02—0,07% erheblich schwankte.

Da nun weiter feststeht, daß sehr geringe Eiweißmengen nach Esbachs Methode sich überhaupt nicht niederschlagen, und auch die Temperaturverhältnisse dabei eine große Rolle spielen, so daß sie bei Eiweißmengen unter $^1/_2{}^0/_{00}$ erhebliche Fehlerquellen in sich birgt (Sahli), habe ich, zumal auch die Skala nach einiger Zeit durch weiteres Zusammensinken des Eiweißniederschlags sich ändern mußte, ein anderes Verfahren angewandt.

Eine genau abgemessene Menge von Vorderkammerwasser (0,6 ccm) wurde in ein kleines, in seinem unteren Ende stark verengtes, sogenanntes Nisslsches Röhrchen gefüllt, wie es zur Untersuchung der Cerebrospinalflüssigkeit Verwendung findet, mit einer bestimmten Menge Esbachs Reagens (0,4 ccm) gut vermischt und darauf mit elektrischer Zentrifuge, ähnlich wie Aufrecht dies zuerst zur quantitativen Eiweißbestimmung im Urin tat, 15 Minuten lang zentrifugiert.

Um ein genaues Maß für die abgesetzte Eiweißmenge zu erhalten, markierte ich nach jeder Bestimmung die Höhe des Eiweißabsatzes außen am Glas mit einigen feinen Punkten, entleerte sodann das Röhrchen und füllte es genau bis zu den angebrachten Marken mit Quecksilber, das ich dann in ein vorher geprüftes, gleichweites etwa 1 mm dickes Capillarrohr saugte, wo die Länge des Quecksilberfadens leicht durch Abmessen mit dem Zirkel zu ermitteln war.

Auf diese Weise konnte ich den relativen Eiweißgehalt verschiedener Lösungen durch Messung sehr genau feststellen.

Um nun auch absolute Werte zu erhalten, bestimmte ich die Höhe des Eiweißabsatzes im Zentrifugierröhrchen von einer Eiweißlösung von bekanntem Eiweißgehalt von $^1/_{10}$% (die ich mir wiederholt durch 20fache Verdünnung von 0,6 ccm stärker eiweißhaltigen Vorderkammerpunktates herstellte, und deren Eiweißgehalt ich mittels des Albumimeter von Esbach und Schelenz ermittelte).

Eine solche $^1/_{10}$ proz. Eiweißlösung zeigte im Zentrifugierröhrchen einen Eiweißabsatz, der, wie die Ausmessung mit Quecksilber zeigte, ein Volumen einnahm von $^{11}/_{1000}$ ccm, was einem Quecksilberfaden in meinem Capillarrohr von 12 cm Länge entsprach. Da nun z. B. bei wiederholten Eiweißbestimmungen vom normalen Vorderkammerwasser nur ein Eiweißabsatz gefunden wurde, der, in Quecksilber ausgemessen und in die Capillarröhre aufgesaugt, eine Fadenlänge von 3 cm ergab, so mußte der Eiweißgehalt des normalen Vorderkammerwassers bei der Katze viermal geringer sein, d. h. $^1/_{40}$% betragen, was genau dem von Wessely beim Kaninchen gefundenen Werte entspricht.

Auf diese Weise wurde der den verschiedensten Brechungsindices entsprechende Eiweißgehalt der Vorderkammerflüssigkeit bestimmt.

Bei höherem Eiweißgehalt des Vorderkammerwassers, wenn der Brechungsindex mehr als 1,3364 betrug, verdünnte ich das Punktat (0,6 ccm) 20 oder 25 mal mit destilliertem Wasser oder physiologischer Kochsalzlösung (was keinen Unterschied ergibt) und untersuchte nun die Verdünnung in der oben beschriebenen Weise, während ich gleichzeitig mit dem anderen Teil der Flüssigkeit, die ja dann in genügender Menge vorhanden war, mittels des Esbachschen oder Schelenzschen Albumimeters das bekannte Originalverfahren anstellte, wobei ich wertvolle Kontrollen erhielt. — Daß bei diesen Bestimmungen mit so kleinen Flüssigkeitsmengen, die für das quantitative physiologisch-chemische Arbeiten üblichen Kautelen aufs peinlichste anzuwenden sind, braucht kaum gesagt zu werden.

Bei zahlreichen Untersuchungen mit dieser Methode habe ich, nach Eliminierung einiger Fehlerquellen, (die einmal an den groben Fehlern der an den käuflichen Nisslröhrchen angebrachten Graduierung lagen, auf die ich mich leider anfangs verlassen hatte, das andere Mal aber auf dem infolge Kurzschlusses unregelmäßigen Gang der Zentrifuge beruhten), recht genaue und gut übereinstimmende Resultate erhalten, wie aus der folgenden Zusammenstellung von 38 völlig gelungenen Versuchen hervorgeht.

Im Vorderkammerwasser der Katze fand sich bei einem Brechungsexponenten von:	ein Eiweißgehalt in Prozenten von:	
Versuch:		
1. n = 1,3353	0,026	
4		
2. n = 1,3354	0,025	**0,025**
3. n = 1,3352	0,025	
4. n = 1,3355	**0,043**	
5. n = 1,3356	**0,04**	
6. n = 1,3357	0,0526	
7. n = 1,3357	0,0526	**0,058**
8		
8. n = 1,3357	0,07	

9.	n = 1,3358	0,07—0,08	
10.	n = 1,3358	0,086	
	9		
11.	n = 1,3358	0,073	**0,084**
	9		
12.	n = 1,3358	0,12	
	9		
13.	n = 1,3359	**0,169**	
	8		
14.	n = 1,3360	0,2	**0,2**
15.	n = 1,3360	0,2	
16.	n = 1,3361	**0,3**	
17.	n = 1,3362	0,45	
18.	n = 1,3362	0,313	**0,414**
19.	n = 1,3362	0,4	
20.	n = 1,3364	0,6	**0,6**
21.	n = 1,3365	0,6	
22.	n = 1,3369	0,7—0,8	
23.	n = 1,3369	0,7—0,8	
	8		**0,79**
24.	n = 1,3369	0,84	
	8		
25.	n = 1,3370	**1,0**	
26.	n = 1,3374	1,2	
27.	n = 1,3374	1,6	**1,3**
	5		
28.	n = 1,3374	1,2	
29.	n = 1,3380	**1,4**	
30.	n = 1,3385	**1,8**	
31.	n = 1,3390	**2,25**	
32.	n = 1,3395	**2**	
33.	n = 1,3398	2,6	
34.	n = 1,3399	2,6	**2,5**
35.	n = 1,3400	2,4	
36.	n = 1,3429	**4**	
37.	n = 1,3432	**4,2**	
38.	n = 1,3440	**5,2**	

Bei Versuch 1—3 handelt es sich um normales Kammerwasser; es wurde bei jedem dieser Versuche je 0,2 ccm aus der Vorderkammer von 3 verschiedenen, unberührten Augen entnommen. Da es mir besonders darauf ankam, möglichst sicher die Eiweißwerte festzustellen, die solchen Brechungsexponenten entsprechen, die nur geringe Abweichung gegen die Norm zeigten, so wurden bis n = 1,3774 wiederholte Untersuchungen zur Kontrolle vorgenommen (Versuch 1—28), die, wie man aus der Tabelle ersieht, im ganzen gut übereinstimmten.

Obgleich bei der Untersuchung von stark eiweißhaltigem Vorderkammerwasser (über n = 1,3380 Versuch 29—38) aus einer Reihe von Gründen die unvermeidlichen Versuchsfehler größer werden mußten, so zeigt doch ein Vergleich mit den Anfangswerten der Reißschen Ta-

belle für das Blutserum [49]), an die unsere letzten Werte gleichsam den Anschluß herstellen, eine recht befriedigende Übereinstimmung.

Die festgestellten Beziehungen von Brechungsindex zum Eiweißgehalt lassen sich besser überblicken, wenn man die sich entsprechenden Werte auf ein rechtwinkliges Koordinatensystem überträgt und z. B. die Brechungsexponenten als Funktion des Eiweißgehaltes darstellt. Abb. 1 zeigt von dieser Kurve den Anfangsteil, der ja für die uns beschäftigenden Fragen hauptsächlich Interesse beansprucht und deshalb möglichst genau experimentell ergründet wurde. Als Ordinaten sind die Brechungsexponenten, als Abszissen die Eiweißwerte in Prozenten aufgetragen.

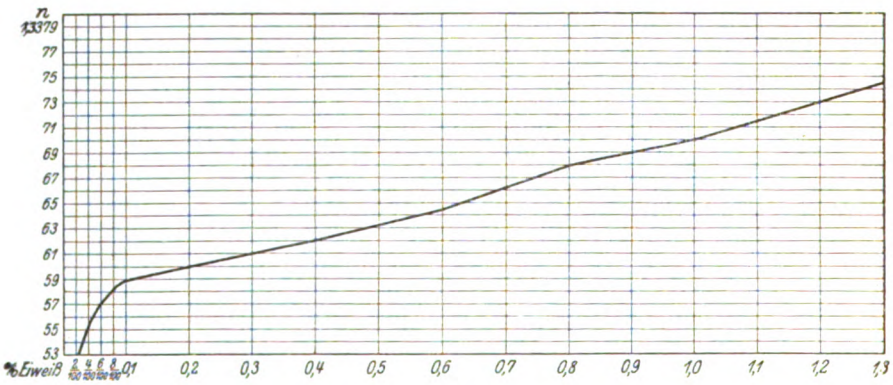

Abb. 1.

Als Eiweißwert wurde, falls mehrere Untersuchungen mit differenten Resultaten vorlagen, das arithmetische Mittel aus diesen genommen.

Man erkennt, daß die erhaltene Kurve in einer kurzen Anfangsstrecke zunächst steil in die Höhe steigt, um sich bald zu wenden, um nun annähernd in einer Geraden zu verlaufen.

Ganz im Anfang wird also trotz der auftretenden gleichen Erhöhung der Brechungsindices eine geringere Eiweißmenge gefunden als später, wo (im annähernden geraden Hauptverlauf der Kurve) einer Eiweißzunahme von bestimmter Größe eine ganz bestimmte, gleichbleibende Zunahme des Brechungsindex entspricht.

Ich will mich damit begnügen, diese experimentell gefundene Tatsache festgestellt zu haben, ohne hier die Erklärungsmöglichkeiten (ob z. B. durch Punktion der Vorderkammer eine Salzvermehrung eintritt [Peters [46]], die ihrerseits den Brechungsindex erhöht, oder ob, wie schon früher angedeutet wurde, das zuerst aus dem Blutserum austretende Eiweiß mit den Salzen des Vorderkammerwassers chemische Umsetzungen eingeht, die den höheren Brechungsindex hervorrufen)

weiter zu diskutieren. Die an und für sich interessante Frage kann meines Erachtens nur experimentell in Angriff genommen werden, was aber späteren Untersuchungen vorbehalten bleiben muß, da es zur Zeit zu sehr von dem hier zu behandelnden Thema abführen würde. —

Da man mit Hilfe der aufgestellten Tabelle für jeden beliebigen Brechungsindex den annähernden Eiweißgehalt ermitteln kann, so ist die Aufgabe, die Beziehungen des Brechungsindex zum Eiweißgehalt zu ermitteln, hiermit gelöst.

Diese Feststellungen werden nicht nur, wie wir sehen werden, für unsere besonderen Zwecke von großem Nutzen sein und uns zur sicheren Basis dienen, sondern dürfen wohl auch noch eine allgemeinere Bedeutung beanspruchen, da mit ihnen eine refraktometrische Methode zur Bestimmung des Eiweißgehaltes des Kammerwassers gegeben ist.

So möchte ich z. B. zum Schluß nur kurz darauf hinweisen, daß bei vielen die wichtigen Untersuchungen von Loewenstein und Kubik[42]) wohl erhöhtes Interesse hervorrufen werden, wenn sie die von diesen Autoren bei verschiedenen Manipulationen am Auge beobachteten und in Skalenteilen des Pulfrichschen Refraktometers angegebenen Ausschläge, mit denen wohl die meisten selbst nach Umrechnung in den Brechungsexponenten keine rechte Vorstellung verbinden können, mittels der oben aufgestellten Tabelle, gleichsam als Schlüssel, in Eiweißprozente übertragen.

2. Über die chemische Beschaffenheit des Ciliarkörpersekretes.

a) Das physiologische Ciliarkörpersekret.

Da der Inhalt der hinteren Augenkammer, das Hinterkammerwasser, allgemein auch von den Gegnern Lebers als ein Produkt des Ciliarkörpers angesehen wird*), so stellt die am intakten Auge durch Punktion der Hinterkammer gewonnene Flüssigkeit physiologisches Ciliarkörpersekret dar.

Die Punktion der Hinterkammer wurde am leicht mit Äther narkotisierten, aufgespannten Tiere ausgeführt.

Man fixiert am besten den Bulbus durch Fassen der Bindehaut hart am Limbus mit chirurgischer Pinzette und sticht die mit kurzer scharfer Nadel armierte Glasspritze, die in eine Capillare ausläuft, bei der Katze 4—5 mm vom Limbus entfernt, senkrecht durch die Sclera (etwa auf den Mittelpunkt des Bulbus zielend), um sofort nach Aufhören des Widerstandes die Spritze zu senken, um die Nadel parallel der Irisebene,

*) Hamburger, loc. cit. S. 32.

nur bis wenig über den Irisansatz hinaus, in die hintere Kammer vorzuschieben. Bei gelungenen Versuchen tritt nun spontan, häufiger aber erst auf leichte Aspiration ein kleiner Tropfen Flüssigkeit in die Capillare der Spritze, die alsdann sofort von der Nadel, die vorläufig steckenbleibt, abgenommen wird, um mit dem gewonnenen Inhalt das Abbesche Refraktometer in schon angegebener Weise zu beschicken.

Die Punktion der Hinterkammer kann aus den verschiedensten Gründen mißglücken. Selbst wenn sich die Nadel frei in der Hinterkammer befindet, erhält man häufiger auch durch Aspiration keine Flüssigkeit, wenn Iris oder Zonula angesaugt werden und sich wie ein Ventil gegen die Nadelöffnung legen. Durch Rotation der Spritze um ihre Längsachse kann man gelegentlich dieses Hindernis beseitigen.

Eine sehr unangenehme Komplikation ist dann gegeben, wenn, was leicht vorkommen kann, die Nadelspitze auf ihrem Weg in die Hinterkammer die Linse streift, da die zähen Linsenmassen den Nadeleingang fest verstopfen können und dann jeden Flüssigkeitsaustritt durch die Kanüle verhindern.

Da nun weiterhin gelegentlich Experimente mißglücken, weil die erhaltene Flüssigkeit sich für die refraktometrische Untersuchung als unbrauchbar erweist, sei es nun, daß ihre Menge zu klein ist, oder daß sie Blutbeimengung enthält, so wird man sich nicht wundern, daß ich nur in kaum 50% der Versuche mit der Hinterkammerpunktion Erfolg hatte. Allerdings habe ich nur völlig einwandfreie Versuche berücksichtigt, bei denen sofort nach glatt verlaufenem Einführen der Nadel in die Hinterkammer ein Flüssigkeitströpfchen zu erhalten war.

Auf diese Weise habe ich von 10 normalen Augen (8 mal bei der Katze, 2 mal beim Kaninchen) Hinterkammerwasser gewonnen und dasselbe ebenso wie das Vorderkammerwasser desselben Tieres refraktometrisch untersucht. Zunächst verfuhr ich so, daß ich an einem Auge die Hinterkammer punktierte und darauf am anderen Auge des Tieres die Vorderkammer, später, als ich mich überzeugt hatte, daß dadurch keine Fehlerquellen geschaffen wurden, ging ich stets so vor, daß ich sofort nach ausgeführter Punktion der Hinterkammer mit einer zweiten, bereit gehaltenen Spritze Vorderkammerwasser aus demselben Auge entnahm. Bei allen 10 Augen wurde der Brechungsindex des Hinterkammerwassers gleich demjenigen des Vorderkammerwassers gefunden, woraus die chemische Identität beider Flüssigkeiten einwandfrei hervorgeht. Da nun nach der allgemeinen, auch von Hamburger geteilten Ansicht das Hinterkammerwasser ein Produkt des Ciliarkörpers darstellt, so ist hiermit der Beweis erbracht, daß das physiologische Ciliarkörpersekret dieselbe chemische Zusammensetzung wie das physiologische Vorderkammerwasser aufweist, und daß somit vom Be-

stehen gröbster chemischer Differenzen zwischen beiden Flüssigkeiten, wie das von Hamburger immer wieder nachdrücklichst behauptet worden ist, gar keine Rede sein kann.

b) Das Ciliarkörpersekret nach minimalen Vorderkammerpunktionen.

Um eine kleine, möglichst begrenzte Flüssigkeitsmenge aus der Vorderkammer zu entnehmen, stach ich eine gewöhnliche Diszissionsnadel am Limbus subconjunctival in die Vorderkammer. Sofort nach Herausziehen der Nadel trat ein Tropfen Vorderkammerwasser aus dem Stichkanal aus, was man sehr deutlich an dem auftretenden Bindehautpolster erkennen kann.

Das nach einiger Zeit durch Punktion der Hinterkammer gewonnene Ciliarsekret ergab folgende refraktometrische Resultate:

Versuch I. n = 1,3358 = 0,056% Eiweiß (5 Min. nach Entnahme eines Tropfens aus der Vorderkammer).

Versuch II. n = 1,3359 = 0,16% Eiweiß (11 Min. nach Entnahme eines Tropfens aus der Vorderkammer).

Versuch III. n = 1,3364 = 0,6% Eiweiß (25 Min. nach Entnahme eines Tropfens aus der Vorderkammer).

Während der physiologische Inhalt der vorderen und hinteren Augenkammer, nach zahlreichen Versuchen, die an Katzen in verschiedenem Ernährungszustande mit dem Abbeschen Refraktometer ausgeführt wurden (das, wie bereits erwähnt, mit einer Genauigkeit arbeitet bis auf 2 Einheiten der 4. Dezimale), stets einen Brechungsindex von n = 1,3351—1,3354 ergab, was, wie festgestellt, einem Eiweißgehalt von etwa 0,025% entspricht, so sieht man, daß nach minimalen Vorderkammerpunktionen das Ciliarsekret einen deutlichen refraktometrischen Ausschlag gegen die Norm erkennen läßt, woraus mit Hilfe der früher ausgearbeiteten Tabelle der Eiweißgehalt sofort erschlossen werden kann.

Der Eiweißgehalt des Ciliarkörpersekretes nach Entnahme eines Tropfens Flüssigkeit aus der Vorderkammer unterscheidet sich demnach von demjenigen des normalen Vorderkammerwassers in Versuch I nur um $^3/_{100}$%, in Versuch II um $^1/_{10}$%.

Es ist hiermit also festgestellt, daß auch das pathologische Ciliarkörpersekret, wie es hervorgerufen wird durch sehr geringe Vorderkammerpunktionen, sich nur außerordentlich wenig chemisch bezüglich seines Eiweißgehaltes vom normalen Vorderkammerwasser unterscheidet, so daß man auch hier keinesfalls vom Bestehen gröbster chemischer Differenzen zwischen beiden Flüssigkeiten sprechen kann.

Diese Feststellungen stehen keineswegs etwa in Widerspruch mit der Tatsache, daß nach Entleerung der Vorderkammer vom Ciliarkörper ein stark eiweißhaltiges Sekret abgesondert wird, das tatsächlich sehr

beträchtliche chemische Differenzen gegenüber dem normalen Kammerwasser aufweist. Ich habe das refraktometrisch wiederholt festgestellt.

So fand ich 25 Minuten nach vollständiger Entleerung der Vorderkammer bei der Katze einen Brechungsindex des regenerierten Kammerwassers von n = 1,3420, was, wie aus der aufgestellten Tabelle hervorgeht, einem Eiweißgehalt von etwa 3,5% entspricht, und 25 Minuten nach Entnahme von $^1/_5$ ccm aus der Vorderkammer stellte ich einen Brechungsindex des Hinterkammerpunktates von n = 1, 3404 fest, was einen Eiweißgehalt von 2,5% ergibt.

Ähnliche Beobachtungen waren es ja, die zuerst Ehrlich [8]) dazu veranlaßten, die später von Hamburger weiter ausgebaute Lehre aufzustellen, daß der Ciliarkörper nur stark eiweißhaltiges Sekret liefern könne und daher als Quelle des physiologischen fast eiweißfreien Vorderkammerwassers nicht in Betracht käme.

Meine Versuchsergebnisse haben indessen gezeigt, daß die Höhe des Eiweißgehaltes im Ciliarkörpersekret abhängig ist von der Intensität des gesetzten Reizes d. h. der Ausgiebigkeit der Vorderkammerpunktion. Nach vollständiger Entleerung der Vorderkammer, sowie nach Entziehung größerer Mengen Flüssigkeit, wird in der Tat ein Ciliarsekret in der Hinterkammer gefunden, das grobe chemische Differenzen gegenüber dem normalen Vorderkammerwasser aufweist, bei kleinen Reizen, d. h. bei sehr geringer Entnahme aus der Vorderkammer, unterscheidet sich jedoch das abgesonderte Ciliarsekret nur sehr wenig vom physiologischen Kammerwasser, und am intakten Auge ist überhaupt zwischen beiden Flüssigkeiten kein Unterschied vorhanden.

Die angestellten Versuche haben somit die Ansicht Hamburgers, der nur stark eiweißhaltiges Ciliarkörpersekret kennt, das stets die gröbsten chemischen Differenzen gegenüber dem physiologischen Kammerwasser aufweisen soll, als unrichtig erwiesen, und ich muß daher seinem ersten Gegenbeweis, den er der Leberschen Lehre gegenüber aufstellt, als auf unrichtigen Voraussetzungen beruhend, jede Beweiskraft absprechen.

3. Über die chemische Beschaffenheit des „Iris-Sekretes".

In früheren Untersuchungen [56]), die ich gemeinschaftlich mit Th. Leber unternahm, habe ich gezeigt, daß aus der bloßgelegten (mittels Ohrspeculum eingestellten, durch Lupenvergrößerung betrachteten, und mit Stirnspiegel künstlich beleuchteten) Irisvorderfläche der Katze der Austritt von minimalen Spuren von Flüssigkeit direkt beobachtet werden kann.

Als Maß für die Gesamtausscheidung der gesamten Irisvorderfläche erhielt ich als Mittel einer Reihe von Wägungen 17 mg in der Minute,

also etwa $^1/_4$ Tropfen, während die zum Vergleich festgestellte gesamte Kammerwasserabsonderung (während der ersten Viertelstunde) $^1/_{20}$ ccm, also etwa einen Tropfen in der Minute betrug.

Es mußte nun sehr nahe liegen, worauf auch Elschnig gesprächsweise, im Anschluß an meinen Heidelberger Vortrag hinwies, das durch diesen „Ohrtrichterversuch" mit Sicherheit nachgewiesene Irissekret refraktometrisch zu untersuchen. Leider war die minimale Flüssigkeitsmenge bei dieser Versuchsanordnung, die doch immer nur einen kleinen Teil der Irisvorderfläche (etwa $^1/_{10}$) zu untersuchen erlaubte, viel zu gering, um sie erfolgreich zu refraktometrischer Untersuchung zu verwenden.

Ich griff daher zurück auf eine gemeinsam mit Th. Leber ausgearbeitete Versuchsanordnung zur Prüfung der Irissekretion, die den Vorteil darbot, daß zur Gewinnung des Irissekretes nicht nur ein kleiner Teil, sondern die gesamte Irisvorderfläche zur Verfügung stand.

Wenn wir auch mit dieser Methode bei unseren gemeinschaftlich angestellten Versuchen über die Beteiligung der Iris bei der Kammerwasserabsonderung kein eindeutiges positives Resultat erhalten hatten, wie ich an anderer Stelle [56]) schon berichtet habe, so konnte ich doch bei mehrfachen Wiederholungen dieser Versuche, nach Anwendung einer scheinbar unwesentlichen Modifikation, auf die ich durch physikalische Versuche über die Steighöhe von Flüssigkeiten verschiedenen Eiweißgehaltes in Capillarrohren gekommen war, nun ebenfalls stets den Austritt von Flüssigkeitsspuren aus der Iris nachweisen.

Es wurde in Äthernarkose am eserinisierten Katzenauge nach Abtragung der Hornhaut die durch das Mioticum bis auf einen linearen Spalt verengerte Pupille mittels einer zu diesem Zwecke konstruierten kleinen, leichten, sich selbst haltenden Klemme fest verschlossen. Darauf wird ein hohler Glaszylinder, dessen Durchmesser nur wenig kleiner ist als der Durchmesser der Iris, über die Iris gestülpt, so daß er mit seinem 2 mm breiten, matt geschliffenen unteren Rande der Irisperipherie dicht aufsitzt, die Irisoberfläche durch sanftes Andrücken eines kleinen Watteflöckchens oder eines Stückchen Fließpapiers sorgfältig getrocknet, der Glaszylinder darauf mit einem kleinen Glasdeckel versehen und die so hergestellte künstliche Vorderkammer aus Glas mehrere Minuten lang sanft angedrückt gegen die Iris gehalten.

Nachdem der Versuch einige Minuten im Gang gewesen war, wurde nun an Stelle des früher verwendeten Capillarröhrchens eine kleine Saugpipette (Augentropfglas) in die künstliche Glaskammer nach Entfernung des Deckels von oben her eingeführt, und es gelang nun, obgleich die Irisoberfläche wie in den früheren Versuchen keine merkliche Befeuchtung erkennen ließ, stets eine Spur Flüssigkeit vom Boden zu aspirieren, die zur refraktometrischen Untersuchung genügte.

Bei drei in jeder Hinsicht glatt verlaufenen und vollkommen gelungenen Experimenten erhielt ich bei der refraktometrischen Untersuchung des Irissekretes und des gleichzeitig abgesonderten, durch Punktion der Hinterkammer gewonnenen Ciliarkörpersekretes folgende Resultate:

	Irissekret	Eiweiß	Ciliarkörpersekret	Eiweiß
Versuch I	n = 1,3395	= 2%	n = 1,3409	= 3%
„ II	n = 1,3441	= 5%	n = 1,3450	= $5^1/_2$%
„ III	n = 1,3441	= 5%	n = 1,3410	= 3%

Es ergibt sich aus diesen Versuchen die interessante Tatsache, daß nach aufgehobener Vorderkammer das nachweisbare Irissekret stark eiweißhaltig ist und dem unter denselben Bedingungen abgesonderten Ciliarsekret im Wesen völlig gleicht.

Auch aus diesen Versuchen geht wiederum die Unhaltbarkeit der schon im vorigen Abschnitt als verfehlt nachgewiesenen Hamburgerschen Vorstellungen hervor. Denn da nunmehr einwandfrei festgestellt ist, daß auch zwischen nachweisbarem Irissekret und physiologischem Kammerwasser die gröbsten chemischen Differenzen bestehen, müßte Hamburger konsequenterweise nun auch die Iris als Quelle des Kammerwassers ablehnen, da er ja bekanntlich gerade aus demselben Grunde dem Ciliarkörper die Fähigkeit, normales Kammerwasser zu bilden, abspricht.

Ich begnüge mich hier mit diesem Hinweis, um meine Ansicht über die Frage der Beteiligung der Iris bei der physiologischen Kammerwasserbildung erst später auf Grund weiterer experimenteller Erfahrungen eingehend darzulegen.

Da die Technik der eben beschriebenen Experimente nicht ganz leicht ist, wovon ich mich bei etwa 50 derartigen Abklemmungsversuchen überzeugte, ist es nötig, daß zu Beginn und am Ende des Versuches der Pupillenabschluß auf seine Dichtheit mit Fließpapier geprüft wird. Auch muß das aspirierte Irissekret zu refraktometrischer Untersuchung völlig farblos sein und darf nicht etwa Blutbeimengungen enthalten, worauf ich hier nochmals besonders hinweisen möchte, da gerade diese letzte Forderung trotz tadelloser Technik nicht immer zu erfüllen ist, weil häufiger schon nach dem Hornhautschnitt, nach Abfließen der Vorderkammer, durch die hierdurch auftretende starke Druckherabsetzung kleine Blutaustritte aus der völlig unverletzten Iris beobachtet werden.

Um dem etwaigen Einwande zu begegnen, daß der festgestellte hohe Brechungsindex des Irissekretes durch teilweise Verdunstung der ausgeschiedenen Flüssigkeit auf der Irisoberfläche zustande gekommen sei, habe ich einen Tropfen normales Vorderkammerwasser auf einen auf 38° C im Paraffinofen erwärmten Glaswürfel gebracht, die zu den

Tierversuchen benützte Glaskammer darüber gestülpt und nach 5 Minuten, der ungefähren Dauer der oben geschilderten Versuche, die Flüssigkeit abgesaugt und refraktometrisch untersucht.

Bei drei derartigen Versuchen konnte ich nur einmal eine Steigerung des Brechungsindex von n = 1,3554 auf n = 1,3357 feststellen, also eine Zunahme, die für die in unsern Versuchen beobachteten Ausschläge als Fehlerquelle nicht in Betracht kommen kann.

Der festgestellte, hohe Eiweißgehalt des nachweisbaren Irissekretes erklärt nun auch ohne weiteres sein vom Wasser oder physiologischen Kammerwasser verschiedenes Verhalten der Capillarattraktion gegenüber.

Da die aus der Iris austretende Flüssigkeit vermöge ihres hohen Eiweißgehaltes sehr zähe und dickflüssig ist und außerdem Neigung zur Gerinnung zeigt, genügt oft bei den sehr geringen Quantitäten die bloße Capillarattraktion nicht, um sie in die Capillarröhre übertreten zu lassen, was jedoch durch leichte Aspiration mittels Saugpipette gelingt.

4. Über die Ursache der veränderten chemischen Zusammensetzung des Humor aqueus nach Punktion der vorderen Augenkammer.

Nach Wessely [65]) ist die Ursache der veränderten chemischen Zusammensetzung des Humor aqueus nach Punktion der vorderen Augenkammer in der infolge der Druckherabsetzung auftretenden Hyperämie der Ciliargefäße zu suchen.

Wird diese Hyperämie verhindert, was Wessely durch subconjunctivale Adrenalininjektionen (sowie durch Faradisation des Sympathicus) erreichte, dann wurde selbst nach vollständiger Entleerung der Vorderkammer bei Kaninchen nicht wie sonst ein reichliches eiweiß- und fibrinreiches, sondern ein spärliches, eiweißarmes, dem physiologischen Kammerwasser gleichendes Sekret abgesondert.

Durch diese Versuche wäre somit der Beweis erbracht, daß der Ciliarkörper durch Verhinderung der durch die Punktion hervorgerufenen artifiziellen Hyperämie normales Kammerwasser absondert, und daß die beobachteten, chemischen Differenzen zwischen physiologischem und regeneriertem Humor aqueus nur durch den Füllungszustand der Ciliarkörpergefäße bedingt ist.

Gegen diese Deutung des Wesselyschen Adrenalinexperimentes erheben sowohl Hamburger als auch Weiß den Einwand, daß es nicht bewiesen sei, daß der eiweißarme Humor im mit Adrenalin behandelten Auge wirklich vom Ciliarkörper abgesondert werde, und daß die Flüssigkeit sehr wahrscheinlich aus dem Glaskörper stamme.

Um diese Frage zu prüfen, habe ich eine größere Zahl Adrenalinversuche bei Katzen und Kaninchen vorgenommen, wobei ich die Wesselyschen Befunde in allen Punkten bestätigt fand.

Ich glaube, daß die erwähnten Einwände dem Wesselyschen Adrenalinversuche mit Unrecht gemacht worden sind, und zwar aus folgenden Gründen:

Das Charakteristische des Wesselyschen Versuchs besteht doch zweifellos darin, daß man durch verschiedene Dosierung der angewandten Adrenalinmenge verschieden starke, vasokonstriktorische Wirkung auf die Ciliargefäße ausübt und dementsprechend einen Eiweißgehalt von verschiedener Höhe im regenerierten Kammerwasser erzeugen kann. Nur bei maximaler Adrenalinwirkung gewinnt man nach Punktion ein „physiologisches Kammerwasser", dessen Brechungsindex dem der Glaskörperflüssigkeit nahezu gleicht (deren Brechungsexponent nach Loewenstein und Kubik sowie nach meinen Versuchen den des normalen Vorderkammerwassers nicht übersteigt).

Bei geringerer Adrenalinwirkung jedoch erhält man im neugebildeten Kammerwasser einen gegen die Norm mehr oder weniger erhöhten Brechungsindex und somit einen vermehrten Eiweißgehalt, der jedoch noch immer außerordentlich stark hinter dem des regenerierten Humor aqueus des nicht unter Adrenalinwirkung stehenden Kontrollauges zurückbleibt.

Da ich nun durch wiederholte refraktometrische Untersuchungen der Glaskörperflüssigkeit, selbst nach mehrfach ausgeführten Vorderkammerpunktionen von vorher intakten Augen, niemals eine Erhöhung des Brechungsindex und somit des Eiweißgehaltes der Glaskörperflüssigkeit feststellen konnte, so ist für alle diejenigen Versuche, bei denen im Adrenalinauge eine leichte Erhöhung des Brechungsindex gegen die Norm im neugebildeten Humor konstatiert wird, und das ist wohl stets der Fall, mit Sicherheit bewiesen, daß diese Flüssigkeit keinesfalls, wie Hamburger und Weiß glauben, aus dem Glaskörper stammen kann.

Nur ein derartiger Versuch soll angeführt werden.

Bei einer Katze wurde am rechten Auge $1^1/_2$ ccm Suprareninlösung (4 Tropfen Suprarenin Höchst 1 : 1000 auf $1^1/_2$ ccm physiolog. Kochsalzlösung) und am linken Auge zur Kontrolle dieselbe Menge physiologischer Kochsalzlösung subconjunctival injiziert und nach 30 Minuten beide Vorderkammern vollständig durch Punktion entleert. 25 Minuten später wurde das neugebildete Kammerwasser mit Spritze entnommen und refraktometrisch untersucht.

Es fanden sich folgende Werte:

am Adrenalinauge n = 1,3362 = 0,4% Eiweiß,
am Kontrollauge n = 1,3420 = 3,5% „ .

Wenn wir die refraktometrischen Befunde mit Hilfe unserer Tabelle in Eiweißprozente übertragen, so ergibt sich, daß der Eiweißgehalt des unter Adrenalinwirkung regenerierten Kammerwasssers wohl gegenüber der Norm deutlich erhöht ist, da es etwa 10 mal mehr Eiweiß ent-

hält als das physiologische Kammerwasser, daß aber sein Eiweißgehalt fast um das Zehnfache übertroffen wird von dem im Vorderkammerwasser des nicht unter Adrenalin stehenden Kontrollauges festgestellten, der 140 mal größer ist als der physiologischerweise am intakten Auge gefundene.

Da die Glaskörperflüssigkeit nach zahlreichen Versuchen stets einen Brechungsexponent aufweist von 1,3351—54, auch wenn wiederholte Vorderkammerpunktionen ausgeführt wurden*), so kann das regenerierte Kammerwasser mit n = 1,3362 eben keine Glaskörperflüssigkeit sein**), wie das Hamburger und Weiß für sehr wahrscheinlich halten.

Daß die festgestellte eiweißarme Vorderkammerflüssigkeit an dem unter Adrenalinwirkung stehenden Auge durch Einwirkung der geringen Adrenalindosis auf den Gesamtorganismus zustande kommen könne, (woran Hamburger zu denken scheint, wenn er an die Entstehung von Diabetes nach Adrenalininjektionen erinnert), erscheint mir bei dieser Versuchsanordnung, wo wir bei demselben Tiere am Kontrollauge eine 10 mal stärkere Eiweißvermehrung konstatieren können, völlig ausgeschlossen.

---

*) So fand ich nach Vorderkammerpunktion bei der Katze folgende Werte:
Versuch I:
Vorderkammerwasser n = 1,3431 (= 4% Eiweiß) 50 Minuten nach vollständiger Entleerung der Vorderkammer.
Glaskörperflüssigkeit n = $\overset{1,3352}{3}$ (= 0,025% Eiweiß) 50 Minuten nach vollständiger Entleerung der Vorderkammer.
Versuch II:
Vorderkammerwasser n = 1,3437 (= 4,5% Eiweiß) 30 Minuten nach vollständiger Entleerung der Vorderkammer.
Glaskörperflüssigkeit n = $\overset{1,3353}{2}$ (= 0,025% Eiweiß) 35 Minuten nach 2. Punktion der Vorderkammer.
Versuch III:
Vorderkammerwasser n = 1,3368 (= 0,8% Eiweiß) 11 Minuten nach Entleerung von 0,35 ccm aus der Vorderkammer.
Glaskörperflüssigkeit n = $\overset{1,3353}{2}$ (= 0,025% Eiweiß) 67 Minuten nach 2. Punktion der Vorderkammer.
Die Bulbi wurden in Äthernarkose enucleiert, mit Fließpapier getrocknet und darauf die Sclera mit Graefemesser in der Äquatorgegend eingeschnitten. Der sich einstellende Glaskörper wurde nun angeschnitten, um die Glaskörperflüssigkeit direkt auf das Prisma des Refraktometers tropfen zu lassen; oder es wurde eine Glasspritze in den Glaskörperraum eingeführt und durch leichtes Aspirieren die erforderliche Flüssigkeitsmenge gewonnen.

**) Auch beim Kaninchen fand ich etwa 1 Stunde nach Punktion der Vorderkammer ein Kammerwasser von n = 1,3360 = 0,2% Eiweiß an dem unter Adrenalinwirkung stehenden Auge (bei Verwendung von $1\frac{1}{2}$ ccm einer Lösung von 1 : 10000).

Auch die weitere Vorstellung Hamburgers, daß die Gefäße des adrenalinisierten Ciliarkörpers auch nach Entleerung der Vorderkammer sich im Stadium krampfhafter Kontraktion, gleichsam im „Zustand der Erstickung", befänden, kann ich nicht für zutreffend halten. Die Sache verhält sich nach meinen Versuchen vielmehr so, daß infolge der Adrenalinwirkung die durch die Punktion der vorderen Kammer sonst stets hervorgerufene, außerordentlich starke abnorme Ausdehnung der Ciliarkörpergefäße nur mehr oder weniger verhindert wird, so daß nun der Zustand der Gefäße, nach Ablassen der Vorderkammer, infolge der Adrenalinwirkung dem physiologischen, d. h. am intakten Auge beobachteten, annähernd gleicht.

Den durch verschiedene Eingriffe hervorgerufenen Füllungszustand der Ciliargefäße stellte ich durch direkte Beobachtungen fest in folgender Weise:

1. Die zu diesem Zwecke allein brauchbaren albinotischen Kaninchen werden nach Ausführung der entsprechenden Eingriffe durch Dekapitieren getötet, die Bulbi sofort enucleiert, mit äquatorialem Rasiermesserschnitt eröffnet und darauf die Ciliarfortsätze, in denen man deutlich, schon mit bloßem Auge, die roten Blutsäulen erkennt, nach Entfernung der Linse mit Lupenvergrößerung betrachtet.
2. Mit Hilfe des konzentrierten Lichtes der Gullstrandschen Nernstspaltlampe kann man sogar beim lebenden, albinotischen Tier die Iris durchleuchten und den Füllungszustand der beim Kaninchen auf der Irisrückseite liegenden Ciliarkörpergefäße durch Vergleich mit Kontrollaugen annähernd beurteilen.

Auf Grund eigener Beobachtungen geht meine Überzeugung somit dahin, daß der Schluß, den Wessely aus seinen Versuchen zog, nämlich, daß die Ursache der veränderten chemischen Zusammensetzung des Humor aqueus nach Vorderkammerpunktionen (und anderen Reizen) nur in der hierdurch auftretenden Hyperämie der Ciliargefäße begründet sei, nach allen Seiten durch experimentelle Tatsachen gestützt ist, so daß er mir als der allein mögliche erscheint.

II. Über den Flüssigkeitswechsel in der hinteren Augenkammer.

Um die Frage zu beantworten, wie lange ein durch teilweise Entleerung der Vorderkammer hervorgerufener Ciliarkörperreiz andauert, wie lange also die Ciliarkörpergefäße sich in abnormem Füllungszustande befinden, habe ich nach dosierten Punktionen der Vorderkammer, nach verschieden langen Zeiten das Hinterkammerpunktat gewonnen und

refraktometrisch untersucht, um den Zeitpunkt zu ermitteln, an dem wieder normales Kammerwasser nachweisbar ist.

Nach dem früher Gesagten bedarf es keiner weiteren Begründung, daß wir berechtigt sind, aus dem Befunde des physiologischerweise vorhandenen Brechungsindex der Hinterkammerflüssigkeit auf Rückkehr des physiologischen Füllungszustandes der Ciliarkörpergefäße zu schließen: denn wir sahen ja schon, daß ein verhältnismäßig sehr geringer Reiz, wie ihn die Entnahme eines kleinen Tropfens Vorderkammerwasser darstellt, genügt, um den Füllungszustand der Gefäße so zu verändern, daß sofort ein gegen die Norm merklicher refraktometrischer Ausschlag bei Untersuchung des Hinterkammerwassers beobachtet wird.

In einer ersten Versuchsreihe wurde so verfahren, daß ich, um nachträglichen Kammerwasserverlust zu vermeiden, mit sehr dünner, kurz abgeschliffener Kanüle schräg am Limbus durch die Hornhaut ging und $^3/_{20}$ ccm Kammerwasser langsam aspirierte*), um darauf die Nadel rasch zurückzuziehen. Nach gewissen, verschieden langen Zeitabschnitten wurde zuerst die Hinterkammer und sofort darauf die Vorderkammer punktiert und die Flüssigkeiten refraktometrisch untersucht. Die erhaltenen Versuchsresultate habe ich zur besseren Übersicht in Schemata, die Augendurchschnitte darstellen sollen, eingetragen, wobei die in den oberen kleineren Abschnitt, vor der angedeuteten Iris, eingeschriebene Zahl den festgestellten Brechungsindex des Vorderkammerwassers, die Zahl hinter der angedeuteten Iris den des Hinterkammerwassers darstellt.

Ich erhielt auf diese Weise die anf Texttafel I (Seite 22) wiedergegebenen Resultate:

Wir sehen aus diesen Versuchen, daß bald nach Ausführung der Vorderkammerpunktion ein beträchtliches Anwachsen des Brechungsindex und somit des Eiweißgehaltes in Vorderkammer und Hinterkammer auftritt, und zwar ist derselbe zunächt, wie zu erwarten, in der Hinterkammer höher als in der Vorderkammer. Im Verlauf der nächsten Stunden geht er erheblich zurück, jedoch nicht gleichmäßig, sondern so, daß der Hinterkammerinhalt rascher der Norm sich nähert als der Vorderkammerinhalt. Selbst wenn das Hinterkammerwasser wieder den physiologischen Brechungsindex und somit seine normale chemische Beschaffenheit erreicht hat, was frühestens nach 8—9 Stunden der Fall ist (Versuch V und XII), fand sich in der Vorderkammer noch ein deutlich erhöhter Eiweißgehalt (n = 1,3358, und n = 1,3359 = 0,08—0,1% Eiweiß). Weiter ergibt sich, daß nicht alle Augen in derselben Weise auf den anscheinend gleichen Punktionsreiz reagieren, da selbst noch

*) Auch dieses erste „physiologische Punktat" habe ich refraktometrisch untersucht, wobei sich, wie schon früher berichtet, Werte von n = 1,3351 bis n = 1,3354 fanden.

Texttafel I.

Ergebnisse von Versuchsreihe I.

I.

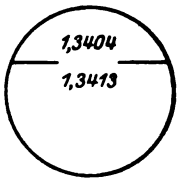

20 Minuten nach Entnahme von $^1/_{20}$ ccm aus der Vorderkammer.

II.

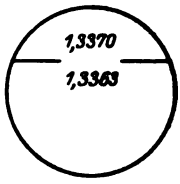

4 Stunden 48 Minuten nach Entnahme von $^3/_{20}$ ccm aus der Vorderkammer.

III.

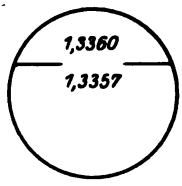

6 Stunden nach Entnahme von $^3/_{20}$ ccm aus der Vorderkammer.

IV.

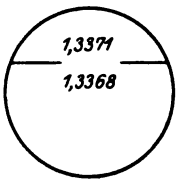

6 Stunden 10 Minuten nach Entnahme von $^3/_{10}$ ccm aus der Vorderkammer.

V.

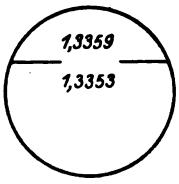

9 Stunden 5 Minuten nach Entnahme von $^3/_{20}$ ccm aus der Vorderkammer.

VI.

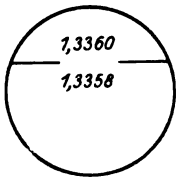

9 Stunden 20 Minuten nach Entnahme von $^3/_{20}$ ccm aus der Vorderkammer.

VII.

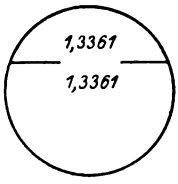

10 Stunden 38 Minuten nach Entnahme von $^3/_{20}$ ccm aus der Vorderkammer.

VIII.

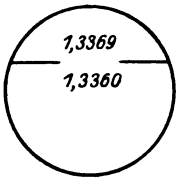

10 Stunden 52 Minuten nach Entnahme von $^3/_{20}$ ccm aus der Vorderkammer.

IX.

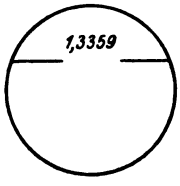

9 Stunden nach Entnahme von $^3/_{20}$ ccm aus der Vorderkammer.

X.

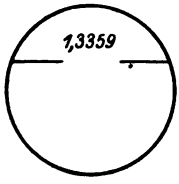

9 Stunden 50 Minuten nach Entnahme von $^3/_{20}$ ccm aus der Vorderkammer.

XI.

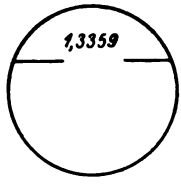

9 Stunden nach Entnahme von $^3/_{20}$ ccm aus der Vorderkammer.

XII.

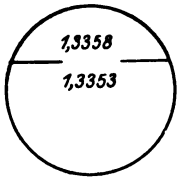

8 Stunden nach Entnahme von $^1/_2$ ccm aus der Vorderkammer.

XIII.

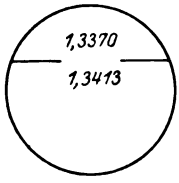

$3^1/_4$ Stunden nach Entnahme von $^1/_2$ ccm aus der Vorderkammer.

XIV.

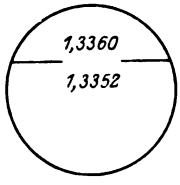

24 Stunden nach Punktion beider Kammern.

nach 10—11 Stunden (Versuch VII und VIII) ein deutlich erhöhter Brechungsindex in der Hinterkammer gefunden wurde.

Da ich wiederholt feststellen konnte, wie nach subconjunctivalem Einstich der Punktionsnadel nach dem Zurückziehen ein mehr oder weniger starkes Bindehautpolster auftrat, und wie also auf diese Weise stets noch nachträglich eine unkontrollierbare Menge Vorderkammerflüssigkeit absickerte durch den Stichkanal, der bei Verwendung einer Hohlnadel immer einen gewissen Durchmesser hat, stellte ich eine zweite Versuchsreihe so an, daß ich auf die Hohlnadel verzichtete und einfach mit einer gewöhnlichen, viel dünneren Diszissionsnadel am Limbus subconjunctival (wie bei der Diszission) in die Vorderkammer einstach, um nach etwa 5 Sekunden die Nadel wieder zurückzuziehen. Das hierbei stets in derselben Ausdehnung auftretende Bindehautpolster ließ eine annähernd gleiche Reizwirkung auf den Ciliarkörper erwarten. Die auf diese Weise erhaltenen Versuchsresultate sind auf Texttafel II (Seite 24) wiedergegeben.

Auch bei dieser zweiten Versuchsreihe beobachten wir im Prinzip dasselbe Verhalten des Kammerwassers.

Nach der Punktion tritt ein Anwachsen des Brechungsindex und somit des Eiweißgehaltes im Kammerwasser ein; doch ist die Zunahme, entsprechend dem viel kleineren Reiz, eine weit geringere.

Anfangs haben wir auch hier wieder den stärker erhöhten Index*) in der Hinterkammer, während die Vorderkammer nur wenig verändert ist. Der Eiweißgehalt der Vorderkammer erreicht überhaupt auch später nur sehr geringe Höhe, und wir finden ein normales Kammerwasser zu derselben Zeit (nach 12 Stunden), in der das Hinterkammerwasser wieder den physiologischen Brechungsindex aufweist (Texttafel II, Versuch XI—XII). Die in der ersten Versuchsreihe festgestellte Tatsache, daß der Hinterkammerinhalt rascher zur Norm zurückkehrt als das Vorderkammerwasser, tritt bei den letzten Versuchen weniger hervor und ist nur in Versuch X angedeutet. Die Erklärung ist wohl folgende: Durch den geringeren Punktionsreiz sondert der Ciliarkörper nachweislich ein weit weniger eiweißhaltiges Sekret ab, wodurch nach dessen Übertritt in die Vorderkammer die Konzentration des Vorderkammerwassers nur geringfügig verändert wird. Diese sehr geringen Eiweißmengen werden aus der Vorderkammer rascher eliminiert (sei es durch Abfluß oder durch Resorption von der Irisvorderfläche) als die bei dem intensiveren Punktionsreiz vom Ciliarkörper gelieferten stärker konzentrierten und auch in der Quantität vermehrten Eiweißmengen, die sich mit dem Vorderkammerwasser vermischen.

*) Dasselbe Verhalten fand ich auch bei anderen Ciliarkörperreizen, z. B. nach Eintropfen von Eserin in den Bindehautsack, worauf ich später nochmals zurückkommen werde (siehe S. 49).

Texttafel II.

Ergebnisse von Versuchsreihe II.

I.

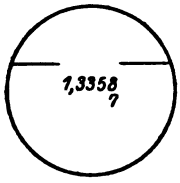

5 Minuten nach Entnahme eines kleinen Tropfens aus der Vorderkammer.

II.

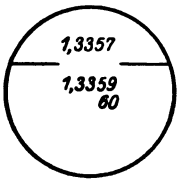

11 Minuten nach Entnahme eines kleinen Tropfens aus der Vorderkammer.

III.

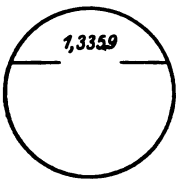

20 Minuten nach Entnahme eines kleinen Tropfens aus der Vorderkammer.

IV.

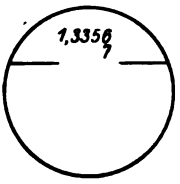

20 Minuten nach Entnahme eines kleinen Tropfens aus der Vorderkammer.

V.

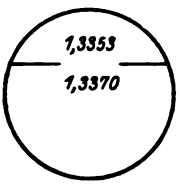

25 Minuten nach Entnahme eines kleinen Tropfens aus der Vorderkammer.

VI.

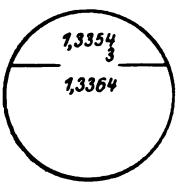

25 Minuten nach Entnahme eines kleinen Tropfens aus der Vorderkammer.

VII.

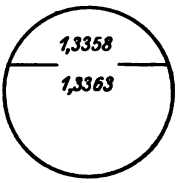

2¼ Stunden nach Entnahme eines kleinen Tropfens aus der Vorderkammer.

VIII.

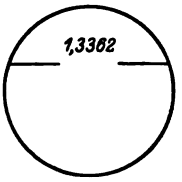

6 Stunden 40 Minuten nach Entnahme eines kleinen Tropfens aus der Vorderkammer.

IX.

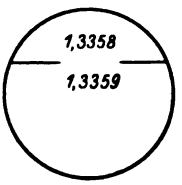

6 Stunden 40 Minuten nach Entnahme eines kleinen Tropfens aus der Vorderkammer.

X.

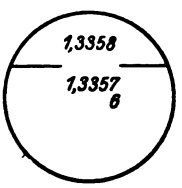

10 Stunden 15 Minuten nach Entnahme eines kleinen Tropfens aus der Vorderkammer.

XI.

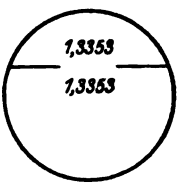

11 Stunden 45 Minuten nach Entnahme eines kleinen Tropfens aus der Vorderkammer.

XII.

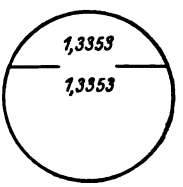

12 Stunden 20 Minuten nach Entnahme eines kleinen Tropfens aus der Vorderkammer.

Möglicherweise findet die Tatsache, daß nach ausgiebigen Punktionen sich das Eiweiß viel länger in der Vorderkammer nachweisen läßt als bei weniger ausgiebigen, obgleich der Zufluß von normalem Ciliarsekret zu derselben Zeit (nach unseren Versuchen sogar etwas früher) einsetzt, eine weitere Erklärung durch eine auch in vivo stattfindende Retention von Eiweiß in der Vorderkammer, da Uribe y Troncoso[58]) bei Filtrationsversuchen mit eiweißhaltiger Flüssigkeit an enucleierten Augen feststellte, daß die aus den Ciliarvenen abfließende Flüssigkeit einen geringeren Eiweißgehalt aufwies als die dem Auge zugeführte, daß also in der Vorderkammer eine Retention von Eiweiß stattfinden mußte.

Auf Grund der erhaltenen Versuchsergebnisse muß somit die Frage, wie lange ein durch teilweise Entleerung der Vorderkammer hervorgerufener Ciliarkörperreiz andauert, dahin beantwortet werden, daß ungefähr 8—12 Stunden vergehen, ehe der durch den Eingriff hervorgerufene abnorme Füllungszustand der Ciliarkörpergefäße sich zurückgebildet hat.

1. Über die Sekretionstätigkeit des Ciliarkörpers im Ruhezustand.

Weiterhin läßt sich aus den, auf Texttafel I und II mitgeteilten Versuchsergebnissen ein meines Erachtens einwandfreier Beweis ableiten für die von den Gegnern Lebers geleugnete ständige Sekretion des Ciliarkörpers im Ruhezustand auf Grund folgenden Gedankenganges:

1. Die Tatsache ist allgemein anerkannt, daß der Ciliarkörper, wenn er gereizt wird, ein Sekret absondert, das sich durch seinen vermehrten Eiweißgehalt vom normalen Kammerwasser unterscheidet.

2. Der erhöhte Eiweißgehalt offenbart sich in einem erhöhten Brechungsindex.

3. Es wurde festgestellt, daß der Brechungsindex und somit der Eiweißgehalt des Ciliarkörpersekretes schwankt, je nach der Intensität des Reizes.

Nach starken Reizen findet sich ein stark erhöhter Brechungsindex, z. B. n = 1,3420.

Nach schwachen Reizen findet sich ein mäßig erhöhter Brechungsindex, z. B. n = 1,3358.

4. Es ist festgestellt und allgemein anerkannt, daß das Sekret des gereizten Ciliarkörpers („Reizsekret") sich durch die Pupille in die Vorderkammer entleert. (Nach intravenöser Fluoresceininjektion sieht man Farbstoffwolken aus der Pupille in die Vorderkammer treten, und zwar nicht nur nach starken Reizen wie ausgiebigen Punktionen, sondern auch nach sehr schwachen Reizen, wie z. B. nach Entnahme eines minimalen Tröpfchens Flüssigkeit aus der Vorderkammer [Hamburger].)

5. Durch zahlreiche refraktometrische Untersuchungen von normalen Augen wurde festgestellt, daß der Brechungsindex des Vorderkammerinhaltes stets gleich dem des Hinterkammerinhaltes ist, und zwar beträgt derselbe normalerweise bei der Untersuchung durch den Abbeschen Refraktometer 1,3351—1,3354.

6. Aus den unter 5. mitgeteilten Untersuchungen geht hervor, daß wir einen Hinterkammerinhalt, dessen Brechungsindex einen Wert von n = 1,3354 übersteigt, als „Reizsekret" aufzufassen haben.

7. Wenn ich nun feststelle, daß der Inhalt der Hinterkammer nach demselben Ciliarkörperreiz nach 10 Stunden einen Brechungsindex von n = 1,3357 hat (Texttafel II, Versuch X) und nach 12 Stunden dagegen einen solchen von n = 1,3353 (Texttafel II, Versuch XI und XII), so muß ich mir folgendes sagen:

a) Nach 10 Stunden war die Hinterkammer angefüllt mit „Reizsekret", denn n = 1,3357.

b) „Reizsekret" wird aber anerkanntermeise in die Vorderkammer entleert.

c) Der jetzt (nach 12 Stunden) vorhandene Hinterkammerinhalt muß deshalb vom Ciliarkörper neugebildet sein.

d) Da das jetzt (nach 12 Stunden) vorhandene Sekret in der Hinterkammer eine völlig normale Beschaffenheit hat, muß der Ciliarkörper sich zur Zeit der Absonderung im Ruhezustand befunden haben, da ja sonst kein normales Sekret, sondern Reizsekret vorhanden sein müßte.

Der Ciliarkörper hat also im Ruhezustand abgesondert.

e) Da es nun nicht denkbar ist, daß der Ciliarkörper in demselben physiologischen Ruhezustand (den man aus dem gelieferten normalen Sekret mit Sicherheit erschließen kann) zwei verschiedene Tätigkeiten entwickelt, d. h. also einmal absondert, das andere Mal nicht, so ist hiermit bewiesen, daß der Ciliarkörper im Ruhezustand ständig Flüssigkeit absondert.

2. Über die Geschwindigkeit der physiologischerweise vom Ciliarkörper ausgehenden Flüssigkeitsströmung.

Die auf Texttafel I u. II vorgeführten Versuche gestatten gewisse Schlüsse über die Minimalgeschwindigkeit der intraokularen Flüssigkeitsströmung.

So fand sich (Texttafel II, Versuch XI u. XII) nach 12 Stunden wieder physiologischer Hinterkammerinhalt, während nach 10 Stunden (Texttafel II, Versuch X) noch deutlich erhöhter Eiweißgehalt in der Hinterkammer angetroffen wurde. Innerhalb von 2 Stunden muß also die Hinterkammer von normalem Ciliarkörpersekret angefüllt worden sein. Da nun nach

meinen Punktionsergebnissen und Berechnungen*) der Inhalt der Hinterkammer bei der Katze etwa 100 cmm (d. i. 2 Tropfen) und der der Vorderkammer etwa 700 cmm (d. i. 14 Tropfen) beträgt, so müssen 100 cmm normales Kammerwasser in 2 Stunden abgesondert worden sein, so daß es 14 Stunden dauern würde, bis der Vorderkammerinhalt einmal vollständig ersetzt wird.

Legt man der Berechnung auch die nach der ersten Versuchsreihe gewonnenen Resultate mit zugrunde, so erhält man als Durchschnitt von elf Versuchen eine nur wenig größere Geschwindigkeit, so daß eine vom Ciliarkörper im Ruhezustand ausgehende Flüssigkeitsströmung, die in etwa 11—14 Stunden den Inhalt der Vorderkammer bei der Katze einmal voll-

*) Der Inhalt der Hinterkammer kann (wie aus Abb. 11 auf Tafel VI hervorgeht, die eine sechsmalige Vergrößerung eines horizontalen Meridionalschnittes von einem in Formol fixierten, sehr langsam in aufsteigendem Alkohol gehärteten Katzenauge darstellt) nach der Guldinschen Regel als Rotationskörper berechnet werden des Dreiecks, das von einem Teil (4,1 mm) der hinteren Irisfläche (als Grundlinie), dem Ciliarkörper (2 mm) und einem Teile der vorderen Linsenfläche umgrenzt ist (und dessen Höhe 1,6 mm beträgt), wobei die Rotationsachse vom sagittalen Durchmesser des Schnittes gebildet wird. Der Schwerpunkt der rotierenden Fläche kann durch Konstruktion ermittelt und sein Abstand von der Rotationsachse (5,5 mm) direkt gemessen werden (und zwar wie alle Werte zunächst an der sechsmal vergrößerten photographischen Aufnahme).

Der Inhalt der Vorderkammer wird gefunden, wenn man von der Halbkugel vom Radius der Hornhaut (9 mm) erstens die Kugelzone abzieht, die nach oben begrenzt wird durch eine zur Grundfläche der Halbkugel, in einem Abstande gleich der vertikalen Entfernung dieser Grundfläche bis zur Iriswurzel, (2,5 mm) gelegten Ebene. Zweitens muß davon abgezogen werden ein Körper, der im wesentlichen die von dieser Ebene abgeschnittene vordere „Linsenkalotte" darstellt, und der wiederum nach der Guldinschen Regel als Rotationskörper des rechtwinkligen Dreiecks berechnet werden kann, dessen kleine Kathete (2 mm) mit dem sagittalen Durchmesser des Schnittes zusammenfällt und die Rotationsachse darstellt, und dessen große Kathete (8 mm) bis zur Iriswurzel reicht.

Der Schwerpunkt dieser Rotationsfläche wird wieder konstruktiv ermittelt und seine Entfernung von der Rotationsachse (2.25 mm) darauf direkt abgemessen.

Wie schon erwähnt, erhielt ich bei der auf diese Weise durchgeführten Rechnung für den Hinterkammerinhalt einen Wert von 100 cmm und für den Vorderkammerinhalt einen solchen von 700 cmm, d. h. also 800 cmm für die Summe beider Kammerinhalte.

Durch möglichst vollständiges Absaugen des Kammerwassers von der Vorderkammer aus, beim lebenden Tier, gewann ich durchschnittlich als Gesamtinhalt beider Kammern 900 cmm Flüssigkeit, so daß die mit den beiden verschiedenen Methoden erhaltenen Werte hinreichend übereinstimmen, zumal beim gründlichen Absaugen leicht 1—2 Tropfen Flüssigkeit zuviel durch neugebildetes Kammerwasser oder Glaskörperflüssigkeit, dagegen bei der Berechnung am fixierten gehärteten Präparat durch möglicherweise eingetretene Schrumpfung der Augenhüllen ein etwas zu kleiner Wert gefunden sein könnte.

ständig erneuert, auf Grund meiner Versuchsresultate angenommen werden muß.

Daß eine derartig langsame Strömung, bei der im Verlauf einer Stunde nur ein einziger Tropfen Flüssigkeit aus der Pupille in die Vorderkammer übertreten würde, dem sichtbaren Nachweis nicht zugänglich sein kann, (weswegen ihr Vorhandensein von Hamburger und Weiß geleugnet wird), erscheint ohne weiteres erklärlich.

Nur kurz sei hier*) noch erwähnt, daß der erhaltene Wert, der ja die Minimalgeschwindigkeit darstellt, ganz beträchtlich hinter dem am enucleierten Auge durch Filtrationsversuche ermittelten zurückbleibt.

So fand Niesnamoff[44]) eine Filtration bei der Katze von 24 cmm in der Minute, während nach meinen Versuchen (da der Zufluß bei demselben Drucke gleich dem Abfluß sein muß) nur etwa 1 cmm sich ergeben würde.

Näher kommen die erhaltenen Resultate den Angaben von Wessely[12]), der beim Kaninchen aus der nach einer bestimmten Zeit eingetretenen Eiweißverdünnung des Vorderkammerwassers nach subconjunctivalen Kochsalzinjektionen die Geschwindigkeit der anzunehmenden Flüssigkeitsströmung auf 2 Stunden bis zur vollständigen Erneuerung des Vorderkammerinhaltes schätzte. Wenn man auch obige Versuche, da sie bei einer anderen Tierart angestellt sind, hiermit nicht ohne weiteres vergleichen darf, so würde, da der Inhalt der Vorderkammer bei der Katze über zweimal größer ist als beim Kaninchen (0,3 ccm), nach meinen Ergebnissen die Flüssigkeitsströmung noch 2—3 mal langsamer sein, als dies Wessely für das Kaninchenauge als ungefähres Maß berechnet hat.

3. Über das Verhalten des Augendruckes nach teilweiser Entleerung der Vorderkammer.

Da nach den Versuchen von Adamük[2]) und Jesner[31]) die Menge des Kammerwassers, welche sich in ein unter bestimmtem Druck stehendes Gefäß entleert, proportional mit der Abnahme des Druckes zunimmt, und der Abfluß völlig sistiert, wenn der Druck in dem Behälter die Höhe des normalen Augendrucks erreicht, versuchte Leber[37]) (um den aus diesen Versuchen gezogenen, nach seiner Ansicht irrigen Schluß zu widerlegen, daß eine Sekretion bei normaler Augendruckhöhe überhaupt nicht stattfinden könne) den experimentellen Beweis zu erbringen, „daß eine Absonderung der Ciliarfortsätze auch dann statt-

*) Ich gehe hier absichtlich nicht auf die Gründe ein, die Weiß und Hamburger veranlassen, die früheren Versuche zur Ermittlung der Geschwindigkeit der intraokularen Flüssigkeitsströmung, die sämtlich in der Vorderkammer angestellt wurden, abzulehnen, da ich hoffe, auf diese Fragen, die den Abfluß der Augenflüssigkeit betreffen, später im Zusammenhang zurückkommen zu können.

findet, wenn auf ihnen ein Druck von der ungefähren Höhe des normalen Augendruckes lastet". Leber führte zu diesem Zwecke nach Abtragung der Hornhaut durch die Pupille in die Hinterkammer ein Metallröhrchen ein, derart, daß „der Pupillarrand zwischen zwei aufeinander geschraubte Metallplatten, die am Ende des Röhrchens angebracht waren, festgefaßt war". Das Röhrchen wurde auf der anderen Seite mit einem Manometer verbunden und dieser auf die Höhe des normalen Augendruckes eingestellt.

Da es Leber jedoch nur einmal gelang, ein Steigen der Quecksilbersäule um mehrere Millimeter zu beobachten und dieser Versuch außerdem sehr eingreifend ist, so daß ihm sowohl Hamburger als auch Weiß jede Beweiskraft absprechen, habe ich diese Frage, die mir für die ganze Lehre vom Flüssigkeitswechsel im Auge von grundlegender Bedeutung erschien, einer erneuten experimentellen Prüfung unterzogen. Ich ging dabei so vor, daß ich bei Katzen unter Holocainanästhesie mit sehr feiner Kanüle, die ich, um einen möglichst langen Stichkanal zu erhalten, dicht am Limbus schräg durch die Hornhaut stach, $\frac{2}{20}$ bis $\frac{5}{20}$ ccm Vorderkammerwasser langsam absaugte. Darauf schob ich die Kanüle weiter vor, um die Spitze gerade gegenüber der Einstichstelle, ebenfalls dicht am Limbus, auszustechen. Während die auf diese Weise wie ein Linearmesser bei Beginn der Staroperation, quer durch die Vorderkammer, etwa in der Höhe der Lidspalte und parallel mit ihr, eingeführte Kanüle nun unberührt in dieser Lage, um jedes auch nur spurenweise erfolgende Absickern von Kammerwasser zu verhüten, bis zum Schluß des Versuchs liegen blieb, wurde in gewissen Zeitabschnitten mit dem Schiötzschen Tonometer der Augendruck bestimmt.

Abb. 2—4 geben in Kurvenform die nach bestimmten (auf der Abszissenachse abzulesenden) Zeiten in den drei folgenden, gelungenen Versuchen festgestellten Werte des Augendruckes wieder. Gleichzeitig habe ich den von mir refraktometrisch ermittelten Eiweißgehalt des Vorderkammerwassers zu Beginn und nach Schluß des Versuches in entsprechender Weise eingezeichnet.

Versuch 1. (Abb. 2.)

Entnahme von $\frac{2}{20}$ ccm Vorderkammerwasser.

9 Messungen mit Schiötzschem Tonometer

Messung (1) $\frac{5{,}5}{4\frac{1}{2}}$ = 19,5 mm Hg (vor der Punktion)

„ (2) $\frac{5{,}5}{11}$ = 7 „ „ (1 Minute nach der Punktion)

„ (3) $\frac{5{,}5}{4\frac{1}{2}}$ = 19,5 „ „ (9 Minuten nach der Punktion)

Messung (4) $\frac{15}{4} = 71$ mm Hg (22 Minuten nach der Punktion)

„ (5) $\frac{15}{4} = 71$ „ „ (33 „ „ „ „)

„ (6) $\frac{15}{5} = 62$ „ „ (40 „ „ „ „)

„ (7) $\frac{10}{4\frac{1}{2}} = 41$ „ „ (50 „ „ „ „)

„ (8) $\frac{5,5}{4} = 21$ „ „ (60 „ „ „ „)

„ (9) $\frac{5,5}{5} = 18$ „ „ (70 „ „ „ „)

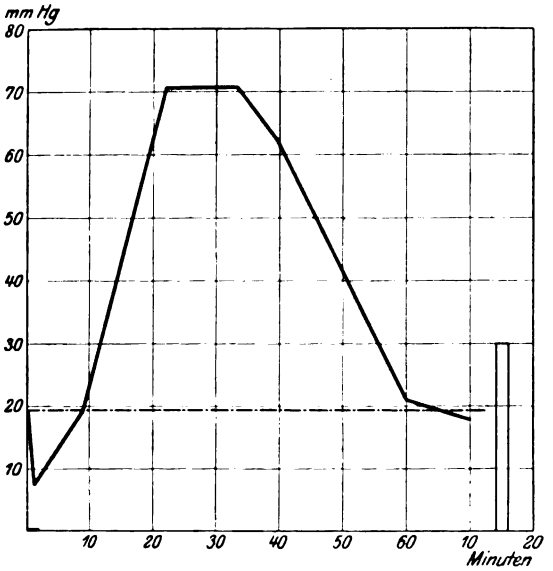

Abb. 2.

Am Ende des Versuches, 1 Stunde 45 Minuten nach der Punktion, fand sich ein Brechungsindex im Vorderkammerwasser von n = 1,3383, d. h. etwa 1,5% Eiweiß.

Versuch 2. (Abb. 3.)

Entnahme von $\frac{4}{20}$ ccm Vorderkammerwasser.

8 Messungen mit Schiötzschem Tonometer.

Messung (1) $\frac{5,5}{5\frac{1}{2}} = 16$ mm Hg (vor der Punktion)

„ (2) Auge breiweich 0 mm Hg (1 Minute nach der Punktion)

„ (3) $\frac{5,5}{14} = 5$ mm Hg (5 Minuten nach der Punktion)

„ (4) $\frac{7,5}{3\frac{1}{2}-4} = 33$ mm Hg (11 Minuten nach der Punktion)

Messung (5) $\frac{7,5}{2} = 44$ mm Hg (16 Minuten nach der Punktion)

„ (6) $\frac{7,5}{4\frac{1}{2}} = 28,5$ „ „ (26 „ „ „ „)

„ (7) $\frac{5,5}{5} = 18$ „ „ (39 „ „ „ „)

„ (8) $\frac{5,5}{5\frac{1}{2}} = 16$ „ „ (50 „ „ „ „)

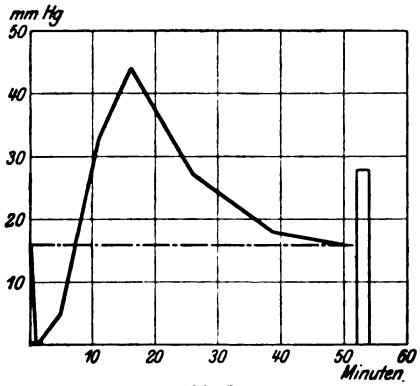

Abb. 3.

Am Ende des Versuches, 50 Minuten nach der Punktion, fand sich ein Brechungsindex im Vorderkammerwasser von n = 1,3380, d. h. etwa 1,4% Eiweiß.

Versuch 3. (Abb. 4.)

Entnahme von $\frac{5}{20}$ ccm Vorderkammerwasser.

9 Messungen mit Schiötzschem Tonometer.

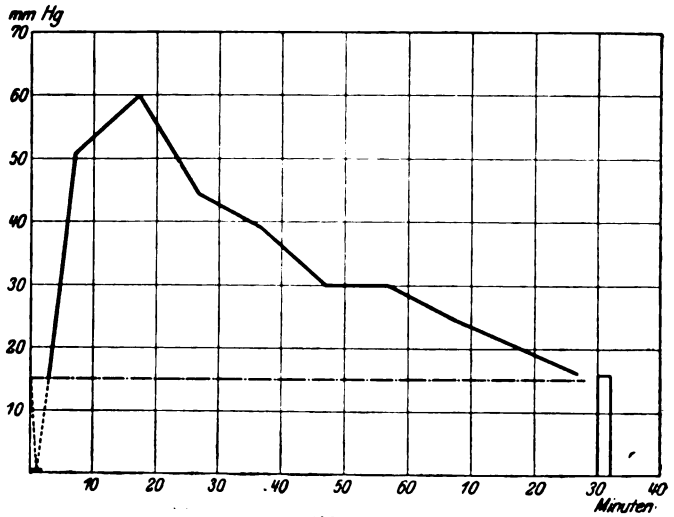

Abb. 4.

Messung (1) $\frac{5{,}5}{6}$ = 15 mm Hg (vor der Punktion)

„ (2) $\frac{10}{3}$ = 51 „ „ (7 Minuten nach der Punktion)

„ (3) $\frac{10}{2}$, $\frac{15}{6}$ = 60 mm Hg (17 Minuten nach der Punktion)

„ (4) $\frac{10}{4}$ = 44 mm Hg (27 Minuten nach der Punktion)

„ (5) $\frac{7{,}5}{2{,}5}$, $\frac{10}{5{,}5}$ = 39 mm Hg (37 Minuten nach der Punktion)

„ (6) $\frac{7{,}5}{4}$ = 30 mm Hg (47 Minuten nach der Punktion)

„ (7) $\frac{7{,}5}{4}$ = 30 „ „ (57 „ „ „ „

„ (8) $\frac{5{,}5}{3}$, $\frac{7{,}5}{5\frac{1}{2}}$ = 25 mm Hg (67 Minuten nach der Punktion)

„ (9) $\frac{5{,}5}{5\frac{1}{2}}$ = 16 mm Hg (87 Minuten nach der Punktion)

Am Ende des Versuches, 1 Stunde 30 Minuten nach der Punktion fand sich ein Brechungsindex im Vorderkammerwasser von n = 1,3365, d. h. etwa 0,7% Eiweiß.

Aus den mitgeteilten Versuchen ergibt sich die zunächst überraschende Tatsache, daß nach einfachem Absaugen von wenigen Tropfen Vorderkammerwasser, nach der zuerst hierdurch eintretenden erheblichen Druckherabsetzung, eine beträchtliche Druckerhöhung im Bulbus auftritt, die bei gelungenen Versuchen durchschnittlich nach 10 Minuten bereits nachweisbar ist, und die in steilem Kurvenanstieg bis zu 70 mm Hg erreichen kann, um darauf im Verlauf von 1—1½ Stunden wieder zur Norm zurückzukehren.

Diese enorme Drucksteigerung kann nur bedingt sein durch einen vermehrten Zufluß von Ciliarkörpersekret in die Vorderkammer.

Der durch die Punktion nachweislich in sekretorische Tätigkeit versetzte Ciliarkörper füllt zunächst die Vorderkammer auf, bis der normale Augendruck wieder vorhanden ist (Versuch 1 Mess. 3), stellt aber dann keineswegs seine Tätigkeit ein, wie das nach Versuchsergebnissen von Adamük und Jesner hätte erwartet werden müssen, sondern sezerniert, trotz des auf ihm lastenden Druckes, weitere Flüssigkeitsmengen, was aus der tonometrisch festgestellten erheblichen Tensionszunahme des Bulbus mit Sicherheit entnommen werden kann. Eine andere Erklärung für das Zustandekommen der Drucksteigerung kann in obigen Versuchen mit Bestimmtheit ausgeschlossen werden. Wenn wir z. B. auch annehmen wollten, daß durch den infolge der gesteigerten Ciliarkörpertätigkeit auftretenden und von mir refrakto-

metrisch nachgewiesenen erhöhten Eiweißgehalt des Vorderkammerwassers, eine Behinderung des Abflusses zustande käme [Uribe y Troncoso[58])], so könnte doch, was ja kaum ausgeführt zu werden braucht, selbst nach vollständiger „Plombierung" sämtlicher Abflußwege, ohne daß nach Wiederauffüllung der Vorderkammer und Wiederherstellung des normalen Augendrucks ein weiterer Zufluß stattfindet, niemals eine Drucksteigerung auftreten. Aber nicht nur das Vorhandensein eines Zuflusses, d. h. einer Ciliarkörpertätigkeit überhaupt, sondern sogar einer beträchtlich gesteigerten Absonderung von seiten der Ciliarfortsätze gegenüber einem erhöhten Drucke, müssen wir auf Grund der geschilderten Versuche als bewiesen ansehen, da es undenkbar ist, daß z. B. durch 2 Tropfen eiweißhaltiges Ciliarkörpersekret (die in Versuch 1 bis zur Wiederherstellung des normalen Augendrucks nach 9 Minuten bei Messung 3 vom Ciliarkörper nur abgesondert sein können, da ja bei der Punktion nur diese Menge [$\frac{2}{20}$ ccm] entnommen worden war), die Abflußwege so verlegt werden, daß hierdurch, ohne einen erheblich vermehrten Zufluß, nach einigen Minuten schon eine so bedeutende Drucksteigerung (71 mm Hg bei Messung 4) hervorgerufen werden könnte.

Um eine ungefähre Vorstellung zu bekommen über die Größe des durch die erhöhte Ciliarkörpertätigkeit in beschriebenen Versuchen hervorgerufenen Zuwachs des Bulbusinhalts, vermehrte ich am intakten Katzenauge den Vorderkammerinhalt durch Einfließenlassen von physiologischem Kammerwasser.

In einer Anzahl derartiger Versuche stellte ich fest, daß etwa 100 cmm Flüssigkeit, falls sie innerhalb von 5 Minuten einfließen, den Augendruck von 25 mm Hg auf ungefähr 70 mm Hg erhöhen.

Wir müssen somit annehmen, daß in obigen Punktionsversuchen durch die gesteigerte Ciliarkörpertätigkeit eine Inhaltsvermehrung der Vorderkammer von 50—100 cmm, d. h. von 1—2 Tropfen oder um etwa $^1/_{10}$ des physiologischen Inhaltes, stattgefunden hat.

Mit voller Sicherheit kann somit aus den vorstehenden sehr wenig eingreifenden Versuchen der Schluß gezogen werden, daß der Ciliarkörper sogar noch eine erhöhte Sekretmenge abzusondern vermag, nicht nur, wenn auf ihm ein Druck von der ungefähren Höhe des normalen Augendruckes, sondern auch dann, wenn auf ihm ein noch viel höherer Druck lastet.

Wenn wir uns somit auch auf den Standpunkt stellen, und dem eingangs erwähnten, in der Tat sehr eingreifenden, nur einmal geglückten Leberschen Experiment die Beweiskraft absprechen, so müssen wir doch feststellen, daß der Schluß, den Leber

daraus ziehen zu dürfen glaubte, durchaus den Tatsachen entspricht.

Diese Versuche beweisen natürlich nicht, daß nun auch der Ciliarkörper am intakten Auge wirklich Flüssigkeit absondert; denn auch durch den kleinsten Punktionsreiz wird eben doch ein abnormer Zustand des Ciliarkörpers, der sich vor allem in der Hyperämie der Gefäße*) äußert, hervorgerufen. Trotzdem aber haben diese Versuche ihre Bedeutung, weil sie zeigen, daß die auf die Experimente von Adamük und Jesner sich gründende Behauptung, daß der Ciliarkörper gegen einen Druck von der Höhe des normalen Augendruckes oder darüber, überhaupt keine Flüssigkeit abzusondern vermöge, sich nicht aufrechterhalten läßt, so daß die hieraus herzuleitenden Einwände gegen die sekretorische Tätigkeit des Ciliarkörpers im Ruhezustand am intakten Auge hiermit erledigt sind.

Wenn also einesteils die erhaltenen Versuchsergebnisse von den früheren (Adamük und Jesner) anscheinend abweichen, was sich meines Erachtens daraus erklärt, daß bei der bekannten starken Gerinnungsfähigkeit des eiweiß- und fibrinreichen regenerierten Kammerwassers ein Fortleiten in Glascapillaren, wie dies geschehen ist, zu unvermeidlichen Fehlerquellen Anlaß gibt, zumal wenn es sich doch, wie wir sahen, um immerhin sehr geringe Flüssigkeitsquantitäten handelt, die gegenüber einem erhöhten Drucke vom Ciliarkörper abgesondert werden, so sei andererseits darauf hingewiesen, daß die von mir nach teilweisen Vorderkammerpunktionen am Katzenauge erhaltenen Druckkurven große Ähnlichkeit zeigen mit den von Wessely[72]) am Kaninchenauge nach subconjunctivalen 5—10 proz. NaCl-Injektionen beobachteten.

Wenn auch eine sichere Analyse in diesen Versuchen sehr schwierig war, zumal bei Verwendung konzentrierter Salzlösungen nach den Forschungen der letzten Jahre osmotische Vorgänge und Quellungsprozesse der Augenhäute sehr schwer zu beurteilende Faktoren darstellen, so findet doch die Deutung, die Wessely seinen Experimenten auf Grund einer sehr eingehenden Prüfung gab, daß nämlich die Kochsalzinjektionen, infolge der danach auftretenden Hyperämie der intraokularen Gefäße, eine „Vermehrung der intraokularen Flüssigkeitsproduktion bedingen, dem keine entsprechende Verstärkung des

*) Die Feststellung, daß aus den Gefäßschlingen des Corpus ciliare Flüssigkeit austritt, trotz eines beträchtlichen Gegendrucks, steht deshalb nicht in Widerspruch zur „Filtrationstheorie" Lebers, da durch die infolge der Punktion auftretende Ausdehnung und Hyperämie der Ciliarkörpergefäße der intravasculare Druck in diesen sehr wohl steigen könnte, so daß trotz erhöhtem intraokularen Drucke immer noch ein Druckgefälle von den Ciliarkörpergefäßen zum Bulbusinnern vorhanden sein müßte[6]), [71]), [47]).

Abflusses aus dem Auge gegenübersteht", durch die oben geschilderten, leichter zu analysierenden Punktionsversuche eine volle Bestätigung.

III. Über das Verhalten von Iris und Ciliarkörper intra vitam einverleibten Farbstoffen gegenüber.

1. Über die elektive vitale Ciliarkörperfärbung nach mäßigen Dosen von Fluorescein und anderen Farbstoffen.

Den zweiten Gegenbeweis gegen die von Leber vertretene Auffassung, daß der Ciliarkörper das Sekretionsorgan des Auges darstelle, erblickt Hamburger in dem Verhalten der Ciliarfortsätze gewissen intra vitam einverleibten, mehr oder weniger leicht diffusiblen Farbstoffen gegenüber.

Auf Grund der klassischen Heidenhainschen Nierenexperimente[28]) mit indigschwefelsaurem Natron über die Harnsekretion, sowie der grundlegenden Arbeiten Ehrlichs[9]),[10]) wird mit Recht nachdrücklichst darauf hingewiesen, daß bei maßvoller intra vitam erfolgender Einverleibung geeigneter Farbstoffe, die Aufspeicherung derselben im Tierkörper weder von der Gefäßverteilung (Ehrlich) noch auch von einer wahllos nach allen Seiten erfolgenden Diffusion bedingt sei, sondern daß vielmehr chemische Kräfte oder Affinitäten zwischen der betreffenden Substanz und dem sich intra vitam färbenden, lebenden Gewebe vorhanden sind, so daß unter der Voraussetzung einer maßvollen Dosierung die zur Beobachtung kommenden „koloristischen Differenzen gleich den physiologischen" sind. Da nun Hamburger bei seinen Versuchen — makroskopisch nach Fluorescein, mikroskopisch nach indigschwefelsaurem Natron — den Ciliarkörper am intakten Auge beim Kaninchen frei von Farbstoff fand, während das Vorderkammerwasser eine deutliche Färbung annahm, kommt er zu dem Schluß, daß der Farbstoff eine Saftströmung markiere, und daß der Ciliarkörper aber die Quelle des physiologischen Kammerwassers nicht sein könne, weil er sich gegen diffusible Substanzen am intakten Auge vollkommen „refraktär" verhielte.

Hamburger stellte seine Versuche mit Fluorescein in folgender Weise an*):

15—30 Minuten nach Injektion von 0,6 ccm einer 30 proz. Fluoresceinlösung in die Ohrvene eines 1500 g schweren pigmentierten Kaninchens wurde das intakte Auge enucleiert, in bereit gehaltener Kältemischung gefroren und danach aufgeschnitten. Es fand sich „bei der Sektion der Ciliarkörper frei von Farbstoff, obwohl auf seinem rabenschwarzen Hintergrund noch die minimalsten Spuren dieses leuchtenden Grüns erkennbar sein würden". Grün war nur das Eis des Vorderkammerwassers. Er zieht daraus den Schluß: „Der blutreiche Ciliarkörper blieb also inaktiv, während die Iris längst arbeitete."

*) Über die Ernährung des Auges, 1914, S. 18.

Ich habe auf diese Weise einige Versuche bei Katzen und Kaninchen vorgenommen und kann — eine mäßige Dosierung des Farbstoffes vorausgesetzt — die Richtigkeit der Beobachtung insoweit bestätigen, daß ich ebenfalls keine Färbung des Ciliarkörpers gesehen habe, während das Eis des Vorderkammerwassers deutlich grüne Farbe erkennen ließ. Wenn ich somit auch die Beobachtung an sich bestätigt fand, so muß ich doch alle Schlüsse, die Hamburger daraus zieht, als absolut unzulässig ablehnen.

Zunächst sei darauf hingewiesen, so seltsam das auch zuerst erscheinen mag, daß wir nicht berechtigt sind, aus der Tatsache, daß wir an dem „rabenschwarzen" Ciliarkörper keine Färbung wahrnehmen, den Schluß zu ziehen, er sei in Wirklichkeit nicht gefärbt. Denn, taucht man z. B. einen weißen Wollfaden in eine dünne (1 proz.) Fluoresceinlösung, so erhält man (nach Absaugen der äußerlich anhaftenden Farblösung zwischen Fließpapier) eine helle, zarte, strohgelbe Färbung, taucht man dagegen einen schwarzen Faden in dieselbe Farbstofflösung, so kann man nach derselben Behandlung nichts von Färbung wahrnehmen, obgleich doch zweifellos der Farbstoff ebenfalls an der Wolle haftet. Die schwarze Farbe des Objektes verdeckt uns die eingetretene Färbung. Ebenso wird eine derartige zarte Färbung im Tierexperiment, auch wenn sie vorhanden ist, durch die tiefschwarze Farbe des pigmentierten Ciliarkörpers mit Notwendigkeit verdeckt werden.

Aus dieser einfachen Überlegung geht hervor, daß pigmentierte Kaninchen mit dunkelschwarzem Ciliarkörper zur Beantwortung der Frage, ob der Ciliarkörper nach mäßigen vitalen Fluoresceininjektionen Farbstoff annimmt oder nicht, völlig unbrauchbar sind, und daß man zu diesen Zwecken ausschließlich pigmentlose, also albinotische Tiere benützen muß.

Das hat Hamburger, der auffallenderweise auch bei Versuchen mit anderen Farbstoffen stets dunkle Tiere bevorzugt*), anscheinend nicht beachtet, denn sonst wäre er nicht in einem so fundamental wichtigen Punkte trotz seiner zahlreichen Tierversuche einem so schwerwiegenden Irrtum zum Opfer gefallen. Verwendet man nämlich albinotische Tiere, so beobachtet man selbst nach Injektion von viel geringeren Dosen von Fluorescein als sie Hamburger für zulässig erklärt, am intakten Auge eine elektive, nur auf den Ciliarkörper beschränkte, lebhafte Gelbfärbung, während die Iris vollständig ungefärbt bleibt.

Außer mit Fluorescein habe ich, um etwaige Zufälligkeiten auszuschließen, weitere Versuche vorgenommen mit den wichtigsten der bekannten vitalen Farbstoffe. Die Tiere wurden nach gewissen Zeiten durch Dekapitieren getötet und die völlig intakten Augen sofort enucleiert.

*) Loc. cit. S. 28 und 29, desgl. Klin. Monatsbl. f. Augenheilk. 1910, II, S. 60.

Während der eine Bulbus zur mikroskopischen Untersuchung zunächst meist in Formol eingelegt wurde, benützte ich den anderen zur sofortigen Sektion und makroskopischen Besichtigung. Mit äquatorialem Rasiermesserschnitt wurde er halbiert, darauf die Sclera im vorderen Bulbusabschnitt radiär bis zum Limbus eingeschnitten, Linse und Zonula vorsichtig mit Pinzette abgezogen, das Präparat mit der Hornhaut voran auf eine Glasplatte gelegt und ausgebreitet, darauf auf schwarzen Grund gebracht, wo unter Lupenvergrößerung Ciliarkörper und Iris von innen besehen und sofort gezeichnet wurden.

Unter Hinweis auf die Zeichnungen Tafel I—III, Abb. 1—6 kann ich mich hier auf einige kurze Daten aus den Versuchsprotokollen beschränken.

I. Versuche mit Fluoresceinkalium (Tafel I, Abb. 1).

Albinotisches Kaninchen von 850 g Gewicht.

Dosis: 0,5 ccm einer 6,25proz. (isotonischen) Fluoresceinkaliumlösung werden in die Ohrvene injiziert. Diese Dosis (0,035 g auf 1 kg Körpergewicht) ist über dreimal geringer als die von Hamburger verwendete (0,12 g auf 1 kg) und wurde außerdem absichtlich nicht in der stark hypertonischen 30proz. Lösung (Hamburger), sondern als isotonische Lösung verwendet, um jede artifizielle Diffusionsströmung nach Möglichkeit auszuschließen.

Es trat keine Ehrlichsche Linie und nur eine sehr schwache Grünfärbung in der Vorderkammer auf.

22 Minuten nach der Injektion Tötung des Tieres durch Dekapitieren.

Der Ciliarkörper, der bei Kaninchen bekanntlich auf die hintere Irisfläche übergreift, zeigte bei der Sektion des intakten Bulbus eine intensive rötlichgelbe Färbung; die Iris war vollständig ungefärbt.

Verwendet man etwas größere Farbstoffmengen, die aber immer noch unter der Hamburgerschen Dosis bleiben (z. B. 1,4 ccm einer 6,25proz. Fluoresceinkaliumlösung bei einem 850 g schweren albinotischen Kaninchen), so kann man kurze Zeit nach der Injektion (5 Minuten) bei geeigneter Beleuchtung auch am lebenden Tiere durch die farblose Iris hindurch den elektiv gelb gefärbten Ciliarkörper durchschimmern sehen. Doch wird diese Beobachtung später, mit Zunahme der Vorderkammerwasserfärbung, bald undeutlich.

II. Versuche mit indigschwefelsaurem Natron (Tafel I, Abb. 2).

1. Großes albinotisches Kaninchen von 3300 g Gewicht.

Dosis: Innerhalb von 15 Minuten werden 14 ccm einer 2proz. filtrierten Lösung von indigschwefelsaurem Natron in eine Ohrvene injiziert. Tötung des Tieres 34 Minuten nach Beginn der Injektion durch Verbluten. Der Ciliarkörper des intakten Bulbus zeigt bei der sofort ausgeführten Sektion eine ausgesprochene blaue bis blaugrüne Farbe, die Iris dagegen erscheint vollständig farblos.

2. Kleines albinotisches Kaninchen von 950 g Gewicht.

Dosis: Innerhalb von 15 Minuten werden 4 ccm einer 2proz. filtrierten Lösung von indigschwefelsaurem Natron in eine Ohrvene injiziert. 30 Minuten nach Beginn stirbt das Tier plötzlich (Embolie?).

Die sofort vorgenommene Sektion des intakten Bulbus ergibt wieder eine ausgesprochene, ziemlich kräftige grünblaue Färbung des Ciliarkörpers bei vollkommen ungefärbter Iris.

Die von mir angewandte Farbstoffdosis ist hier wiederum über 3 mal kleiner als die Hamburgers, der 40—50 ccm einer 2 proz. Lösung in-

fizierte. Da Hamburger den Nachweis des Farbstoffes in Ciliarkörper und Iris bei den mit indigschwefelsaurem Natron injizierten Tieren nicht am frischen Präparate unmittelbar nach dem Tode, sondern nach Fixieren an Paraffinschnitten nur mikroskopisch versuchte, sei darauf hingewiesen, daß ich wiederholt beobachtete, daß bei genauester Befolgung seiner Methode*) die am frischen, albinotischen Auge sehr ausgesprochene Ciliarkörperfärbung durch die verschieden vorbereitenden Prozeduren eine ganz erhebliche Abblassung erfährt. Weiterhin konnte ich feststellen, daß in einem Falle, wo die elektive Färbung der Ciliarfortsätze sich leidlich gehalten hatte, so daß man durch den Paraffinblock noch deutlich ihre Bläuung erkennen konnte, doch im Schnittpräparat von gewöhnlicher Dicke (30 μ) so gut wie nichts von blauer Farbe zu erkennen war. Erst bei dickeren Schnitten (60 μ) konnte eine feinste Bläuung nur des Ciliarkörpers eben wahrgenommen werden, die man aber, wie mir sehr geübte Beobachter bestätigten, ohne vorherige Instruktion einfach übersehen hätte.

Ist nun das Erkennen der eingetretenen Blaufärbung im mikroskopischen Präparat sogar beim albinotischen Auge, wo man durch keinerlei Pigment gestört wird, mit so großen Schwierigkeiten verbunden, so ist es wohl erklärlich, daß Hamburger, der hier wiederum ausdrücklich dunkle Kaninchen empfiehlt, zu negativen Resultaten gelangen konnte.

Wie ich mich sowohl hier, als auch in den folgenden Versuchen mit vitalen Farbstoffen überzeugte, ist die Aufspeicherung des Farbstoffes im Ciliarkörper viel weniger intensiv als in der Niere, so daß eine für die Niere geeignete Untersuchungsmethode am Auge sehr wohl versagen kann.

Außerdem ist am Auge die Beobachtung am frischen Präparat, das ist ebenfalls eine Erfahrung, die ich bei allen von mir verwandten vitalen Farbstoffen immer wieder bestätigt fand, viel deutlicher als die an fixierten und gehärteten Objekten, so daß sie daher bei weitem vorzuziehen ist.

III. Versuch mit Neutralrot (Tafel II, Abb. 3).

Albinotisches Kaninchen von 1200 g Gewicht.

Dosis: 9 ccm einer 5proz. Lösung werden in die Peritonealhöhle injiziert. Tötung des Tieres nach $1^{3}/_{4}$ Stunden durch Dekapitieren.

Die unmittelbar post mortem vorgenommene Sektion des intakten Bulbus ergibt einen intensiv karmesinrot gefärbten Ciliarkörper, während die Iris so gut wie vollständig farblos ist und nur einen ganz schwachen rosanen Schimmer erkennen läßt.

Am lebenden Tiere konnte man bei fokaler Beleuchtung (Nernstspaltlampe) den intensiv rot gefärbten Ciliarkörper durch die farblose Iris durchschimmern sehen.

*) Klin. Monatsbl. f. Augenheilk. 1910, II, S. 60.

IV. Versuche mit Trypanrot (Tafel II, Abb. 4).

Großes albinotisches Kaninchen von 3400 g Gewicht.

Dosis: Innerhalb 5 Minuten werden 17 ccm der 1 proz. filtrierten Lösung in eine Ohrvene injiziert.

45 Minuten nach der Injektion wird der linke Bulbus enucleiert.

Die Sektion ergibt wiederum einen stark rot gefärbten Ciliarkörper bei farbloser Iris. Auch hier konnte bereits am lebenden Tiere mit der Nernstspaltlampe die eingetretene elektive Färbung des Ciliarkörpers (30 Minuten nach der Injektion) festgestellt werden.

V. Versuche mit Diaminschwarz (Tafel III, Abb. 5).

Albinotisches Kaninchen von 1600 g Gewicht.

Dosis: 10 ccm einer 5 proz. Lösung von Diaminschwarz werden intramuskulär (in die Bauchdecke) injiziert.

Tötung des Tieres durch Dekapitieren nach 25 Stunden.

Der Ciliarkörper zeigte eine ausgesprochene Braunfärbung, während die Iris nicht die geringste Spur von Farbe angenommen hat.

VI. Versuche mit Trypanblau.

Obgleich meine Versuche mit Trypanblau nach den schon von Schnaudigel[54]) erhobenen Befunden nichts Neues bieten, möchte ich doch die von mir mit diesem Farbstoff in etwas anderer Dosierung gemachten Erfahrungen hier kurz anführen, gleichzeitig auch zur Bestätigung der früheren Untersuchungen.

1. Albinotisches Kaninchen von 1070 g Gewicht.

Dosis: 0.5 ccm einer 30 proz. Lösung werden in eine Ohrvene injiziert. 34 Minuten nach der Injektion erkennt man beim Durchleuchten mit der Sachsschen Lampe bereits die dunkle Färbung des Ciliarkörpers bei farbloser Iris.

Tötung des Tieres nach 20 Stunden.

Bei der Sektion des Auges zeigt der Ciliarkörper eine intensive Blaufärbung, die Iris ist wieder vollkommen farblos.

2. Albinotisches Kaninchen von 800 g Gewicht.

Dosis: 10 ccm einer 1 proz. Lösung werden in eine Ohrvene injiziert.

Nach 1 Stunde erkennt man bei Durchleuchten mit der Sachsschen Lampe am lebenden Tiere die eingetretene intensive dunkle Färbung des Ciliarkörpers, der sich nicht durchleuchten läßt.

Tötung des Tieres nach 2 Stunden durch Dekapitieren. Die sofortige Sektion des intakten Bulbus zeigt wieder einen intensiv gefärbten Ciliarkörper bei vollständig farbloser Iris.

VII. Versuche mit Isaminblau*) (sog. „Pyrrolblau Ehrlich") (Tafel III, Abb. 6).

Albinotisches Kaninchen von 700 g Gewicht.

Dosis: 7 ccm 5 proz. Isaminblaulösung werden in die Peritonealhöhle injiziert. 5 Tage später Wiederholung derselben Dosis.

Tötung des Tieres 10 Tage nach der ersten Injektion durch Dekapitieren.

Die sofort vorgenommene Sektion des intakten Bulbus ergibt eine ausgesprochene blaugrüne Färbung des Ciliarkörpers bei vollkommen ungefärbter Iris.

---

*) Die Firma Cassela & Co. in Frankfurt, die mir die nötigen Farbstoffe freundlichst zur Verfügung stellte, machte mich darauf aufmerksam, daß dieser Farbstoff (Isaminblau 6 B) in den Arbeiten von Ehrlich und Goldmann nur irrtümlicherweise als Pyrrolblau bezeichnet wurde, da er gar keinen Pyrrolkern enthält und wirkliches Pyrrolblau überhaupt kein vitaler Farbstoff ist.

Auf die gerade mit diesem ausgiebig studierten Farbstoff (Ehrlich, Goldmann) erhaltenen Resultate am Auge möchte ich besonders hinweisen, da das sogenannte Pyrrolblau vermöge seiner außerordentlich geringen Löslichkeit im Blute nur sehr langsam resorbiert wird (Goldmann), so daß es mehrere Tage dauert, bis überhaupt eine Färbung zustande kommt, wodurch jede Überdosierung ausgeschlossen erscheint. Da es, worauf auch Hamburger hinweist, als Grundlage jeder guten vitalen Färbung betrachtet werden muß, daß die Konzentration eine möglichst geringe ist (Fischel), so ist gerade dieser Farbstoff anerkanntermeise zur vitalen Färbung in hohem Maße geeignet, und es sind die hiermit erhaltenen Resultate besonders beweisend.

Im übrigen sind die im Bilde wiedergegebenen Befunde der eben angeführten Versuche so eindeutig, daß weitere Ausführungen nach dem bereits früher Gesagten kaum nötig erscheinen.

Wir haben festgestellt, daß die Mehrzahl der bekanntesten, auf ihr Verhalten dem Ciliarkörper und der Iris gegenüber geprüften vitalen Farbstoffe, von chemisch grundverschiedener Konstitution (bei intravenöser, intramuskulärer oder intraperitonealer Injektion von sehr mäßigen Dosen) im Tierexperiment das gleiche, durchaus typische Verhalten zeigt: Es fand sich in zahlreichen Versuchen beim vorher unberührten, lebenswarm untersuchten Bulbus eine unverkennbare, deutlich ausgesprochene Aufspeicherung des Farbstoffes im Ciliarkörper, während die Iris vollständig ungefärbt blieb.

Da nun nach den ausgedehnten, neueren Forschungen über die vitale Färbung, besonders denen von Ehrlich und Goldmann, die Farbstoffspeicherung unabhängig von der Gefäßbahn nur von biochemischen Faktoren beherrscht wird und immer da anzutreffen ist, wo eine gesteigerte Funktion des lebenden Gewebes und „wichtige Stoffwechselvorgänge sich abspielen", so ist durch die angeführten Versuche der Beweis erbracht, daß dem Ciliarkörper für die Stoffwechselvorgänge im Auge eine ganz hervorragende Bedeutung zukommt.

Wenn es aber statthaft ist, aus den bekannten Heidenhainschen Versuchen mit indigschwefelsaurem Natron über die Harnsekretion in der Niere einen Schluß zu ziehen auf die mit demselben Farbstoff am Auge markierten Vorgänge (auf die Hamburger hinweist, indem er betont, daß doch gerade die aus diesen Farbstoffversuchen gewonnene Erkenntnis zu den sichersten Ergebnissen der Physiologie gehört), so kann dieser Schluß auf Grund der mitgeteilten Beobachtungen nunmehr nur so lauten:

Der Ciliarkörper ist das Sekretionsorgan des Auges, wie uns das Th. Leber seit Jahrzehnten in unerschütterlicher Überzeugung gelehrt hat.

2. Über den Übertritt von Fluorescein in die hintere Augenkammer nach intra vitam einverleibten mäßigen Farbstoffdosen.

Aus der von mir angeführten und bestätigten Hamburgerschen Beobachtung, daß nach Ausführung einer mäßigen intravenösen Fluoresceininjektion beim pigmentierten Kaninchen nach Aufschneiden des gefrorenen Bulbus nur in der Vorderkammer eine Grünfärbung wahrgenommen werden kann, hat Hamburger (außer der im vorigen Abschnitt widerlegten Behauptung, daß der Ciliarkörper ungefärbt bleibe) den weiteren Schluß gezogen, daß am intakten Auge das Fluorescein in die hintere Augenkammer nicht übertrete, da es vom Ciliarkörper „hermetisch" zurückgehalten werde.

Wenn ich auch bestätigen kann, daß bei der gewählten Versuchsmethode eine Grünfärbung im Bereich der Hinterkammer nicht zu erkennen ist, so muß ich doch auch hier wieder alle Schlüsse, die Hamburger aus dieser Beobachtung zieht, als unzulässig ablehnen, da ich auf Grund der folgenden, eindeutigen Versuche zu der Überzeugung gekommen bin, daß Hamburger eine auf rein physikalischen Gesetzen beruhende Erscheinung irrtümlicherweise als eine physiologische angesprochen hat.

Stellt man sich nämlich (Versuch I) von einer Fluoresceinlösung von der Konzentration, wie sie nach mäßiger intravenöser Fluoresceininjektion in der Vorderkammer des unberührten Kaninchenauges nach 20—30 Minuten angetroffen wird (1 : 1 Million), und die in der Vorderkammer eine lebhafte Fluorescenz zeigt, eine capillare Schicht her, sei es, daß man entweder eine solche Lösung in ein recht dünnes Capillarrohr aufsaugt, oder daß man 1—2 Tropfen davon in capillarer Schicht zwischen zwei Uhrgläser verteilt durch sanftes Aufeinanderdrücken derselben, so kann man selbst auf schwarzem Grunde von der vorher vorhandenen, leuchtenden grünen Fluorescenzfarbe keine Spur mehr erkennen.

Weiterhin war mir aufgefallen bei Nachprüfung der mehrfach erwähnten Hamburgerschen Gefrierversuche, daß die grüne Fluorescenzfarbe des Vorderkammerwassers nach dem Gefrieren erheblich abgeblaßt war, so daß zwischen der Intensität der Färbung des gefrorenen Kammerwassers und der des nicht gefrorenen am Kontrollauge ein beträchtlicher Unterschied zuungunsten des ersteren bestand. Diese Beobachtung veranlaßte mich zu folgendem Versuche. Bringt man (Versuch II) einige Tropfen des fluorescierenden Vorderkammerwassers in ein Uhrschälchen, wo man, da es sich um eine dickere Flüssigkeitsschicht handelt, auf schwarzem Grund wenigstens die Fluorescenz noch wahrnehmen kann, und läßt die kleine Flüssigkeitsmenge auf dem Objekttisch des Gefriermikrotoms gefrieren, so beobachtet man, daß von der vorher noch erkennbaren Fluorescenzfarbe nach der Erstarrung des

Kammerwassers zu Eis auch bei Beobachtung auf schwarzem Grunde nicht die geringste Spur mehr nachweisbar ist, und daß die Grünfärbung erst nach Auftauen wieder sichtbar wird.

Da nun die Hinterkammer beim Kaninchen einen „wahrhaft capillaren Raum" darstellt (Hamburger), so ist durch Versuch I bewiesen, daß selbst ein Fluoresceingehalt des Hinterkammerwassers, der dem des Vorderkammerwassers gleicht, bei der einfachen Besichtigung gar nicht wahrgenommen werden könnte, zumal die durch den capillaren Charakter der Hinterkammer bedingten Beobachtungsschwierigkeiten durch die von Hamburger gewählte Methode des Gefrierens, wie Versuch II zeigt, in so hohem Maße noch vermehrt werden, daß die Beurteilung des Fluoresceingehaltes von einer in Frage kommenden Konzentration geradezu unmöglich wird.

Mit diesen Feststellungen steht keineswegs die Tatsache in Widerspruch, daß auch nach mäßigen Fluoresceindosen nach Punktion der Vorderkammer, oder nach stärkeren Fluoresceindosen auch am intakten Auge, wie das Schöler und Uhthoff zuerst fanden, eine Grünfärbung im Bereich der Hinterkammer und der Ciliarfortsätze zu erkennen ist.

Denn durch die Punktion sondert der Ciliarkörper, wie Wessely feststellte, parallel mit steigendem Eiweißgehalt ein Sekret von erhöhtem Fluoresceingehalt ab, und ebenso kommt durch die erhöhte Dosierung am intakten Auge ein vermehrter Fluoresceinübertritt ins Kammerwasser zustande, so daß, da die Grünfärbung einer konzentrierten Fluoresceinlösung in capillarer Schicht viel leichter zu erkennen ist als die einer schwächeren, die Erklärung dieser Beobachtungen keinerlei Schwierigkeiten darbietet.

Durch die bisher angeführten Versuche ist jedoch nur bewiesen, daß aus physikalischen Gründen die Schlußfolgerungen Hamburgers aus seinen Beobachtungen an Gefrierschnitten bezüglich des Fluoresceingehaltes des Hinterkammerwassers unzulässig sind. Damit ist aber, da die Methode wie gesagt bei mäßiger Farbstoffdosierung gar nichts über den Fluoresceingehalt einer am unberührten Auge im Hinterkammerwasser in Frage kommenden Konzentration auszusagen vermag, die Behauptung, daß das Fluorescein in die Hinterkammer nicht übertrete, sondern vom Ciliarkörper zurückgehalten werde, noch keineswegs als widerlegt zu betrachten.

Um den Fluoresceingehalt des Hinterkammerwassers zu untersuchen, war zunächst die rein physikalische Frage zu beantworten: Auf welche Weise kann ein geringer Fluoresceingehalt in minimalen Flüssigkeitsmengen in capillarer Schicht einwandfrei nachgewiesen werden?

Ich berichte nicht über die längeren, vergeblichen Versuche z. B. über das Herausschaben oder Herausbrechen des gefrorenen Hinterkammerinhaltes und Auftauen oder Eindampfen desselben, da sie zu

keinen befriedigenden Resultaten führten, sondern beschränke mich darauf, in kurzen Worten die Endergebnisse meiner sehr zahlreichen, über diese Frage angestellten pysikalischen Versuche mitzuteilen, zumal sie auch für die später noch zu besprechenden Beobachtungen von Bedeutung sind.

Außer der schon erwähnten Beobachtung, daß die Deutlichkeit der Wahrnehmung der Fluorescenz (außer von der Konzentration der Lösung) in einer Fluoresceinkaliumlösung von demselben Farbstoffgehalt abhängig ist

1. von der Dicke der zur Verfügung stehenden Flüssigkeitsschicht,
2. von der Farbe des Hintergrundes, wobei die schwarze Farbe bei weitem am geeignetsten ist,

stellte ich bei meinen Versuchen einen dritten für die Verstärkung der Fluorescenz sehr wesentlichen Faktor fest, nämlich die Intensität der Beleuchtung.

Nach Versuchen mit direktem Sonnenlicht, sowie mit dem Licht der Bogenlampe fand ich schließlich in der Gullstrandschen Nernstspaltlampe, besonders beim Gebrauch im Dunkelzimmer, eine für den Fluorescenznachweis vorzüglich geeignete Lichtquelle.

Während in der Literatur sich allgemein die Angabe findet, die auf Ehrlich zurückgeht, daß die Fluorescenz einer Fluoresceinlösung bis zu einer Verdünnung von 1 : 2 Millionen wahrnehmbar sei, konnte ich mit dem Lichte der Nernstspaltlampe in zwei verschiedenen Versuchsserien noch einen Fluoresceingehalt in einer Verdünnung von 1 : 400 Millionen, also in einer 200 mal stärkeren Verdünnung einwandfrei feststellen.

Die Prüfung, bei zur Verfügung stehenden, etwas größeren Flüssigkeitsmengen, nahm ich so vor, daß ich die zu untersuchenden Flüssigkeiten in kleine Reagensgläser füllte und diese dann direkt im Dunkelzimmer an die Spaltöffnung der Lampe anlegte. Sieht man dann senkrecht zur austretenden Strahlenrichtung auf die Flüssigkeit, so erkennt man bei Anwesenheit von Fluorescein, daß die Bahn, die das Lichtstrahlenbündel im Röhrcheninhalt abzeichnet, lebhaft grün gefärbt ist.

Diese Erscheinung ist außerordentlich interessant, da man bei Verdünnungen, die völlig farblos erscheinen, und die bei Tageslicht nicht die geringste Fluorescenz auch auf schwarzem Grunde und selbst in dicker Flüssigkeitsschicht erkennen lassen, durch die Lebhaftigkeit der erst im Dunkelzimmer an der Nernstspaltlampe hervortretenden Fluorescenz immer wieder überrascht wird.

Auch bei der colorimetrischen Bestimmung des Fluoresceingehaltes in einer Flüssigkeit, wie dies für spätere Untersuchungen nötig erschien, leistete die geschilderte Untersuchungsmethode wegen der stets vorhandenen konstanten Beobachtungverhältnisse gute Dienste.

Aber auch zur Untersuchung von sehr kleinen Flüssigkeitsmengen in capillarer Schicht erwies sich das Nernstlicht, was uns hier zunächst interessiert, bei folgender Versuchsanordnung sehr brauchbar.

Man bringt die kleinen, zu untersuchenden Flüssigkeitsmengen auf ein Deckgläschen und hält dieses horizontal zwischen Daumen und Zeigefinger, dicht an den Spalt in das austretende Strahlenbüschel.

Man erkennt dann noch an kleinen Flüssigkeitsmengen in capillarer Schicht, die bei Tageslicht anscheinend völlig farblos sind, und die nur Bruchteile eines Tropfens darstellen, wenn man wieder senkrecht zur Strahlenrichtung daraufblickt, eine noch deutliche Grünfärbung, so daß man sogar colorimetrisch, indem man etwa gleich große Mengen einer Fluoresceinlösung von bekanntem Gehalt daneben hält, wenigstens annähernd ihren Farbstoffgehalt beurteilen kann.

Auch bei dieser Untersuchungsweise zeigt sich wiederum, daß der Nachweis der Fluorescenz in kleinen Flüssigkeitsmengen in dünner Schicht viel schwieriger ist als in größeren Quantitäten, da ich in capillarer Schicht nur in einer Verdünnung von 1 : 16 Millionen noch deutlich Fluorescenz wahrnahm, jedoch nicht mehr bei 1 : 32 Millionen. Doch genügt die Feinheit der Methode vollständig für unsere Zwecke, wie die folgenden Versuche zeigen werden.

Um nun das Hinterkammerwasser auf seinen Fluoresceingehalt zu untersuchen, ging ich so vor, daß ich mit vollständig neuer Nadel und Spritze, die mit Fluorescein überhaupt noch nicht in Berührung gekommen war, bei Kaninchen und Katzen nach mäßiger Fluoresceindosis, die die von Hamburger angewandte nicht überstieg und in einigen Versuchen weit unter ihr blieb, die Hinterkammer des unberührten Auges am lebenden Tiere (in früher beschriebener Weise aber ohne Narkose) punktierte. Die so erhaltene sehr kleine Menge Hinterkammerwasser wurde sofort aus der Spritze auf ein Deckgläschen gebracht, wo sie auf schwarzem Grunde bei Tageslicht völlig farblos erschien und darauf in der eben beschriebenen Weise auf Fluorescenz mit Hilfe der Nernstlampe im Dunkelzimmer untersucht. (In einigen Fällen stellte ich danach noch refraktometrisch den Brechungsindex fest, doch genügte hierzu häufig die durch Verdunstung sich rasch vermindernde Flüssigkeitsmenge nicht mehr.)

Auf Grund einer größeren Anzahl völlig glatt verlaufener Versuche kann ich berichten, daß ich im Hinterkammerwasser einen deutlichen Fluoresceingehalt angetroffen habe, und daß ich bei der colorimetrischen Bestimmung desselben einen nur wenig schwächeren Fluoresceingehalt fand, als das Vorderkammerwasser desselben Auges darbot.

Ich begnüge mich, folgende kurze Daten aus einigen Protokollen hier anzuführen:

Versuch I.

Großes, schwarzes Kaninchen von 3700 g Gewicht*).

Dosis: 7 ccm einer 6,25 proz. (isotonischen) Fluoresceinkaliumlösung in die Ohrvene (d. h. auf 1 kg Körpergewicht 0,118 g Farbstoff).

30 Minuten nach der Injektion findet sich:
im Hinterkammerwasser ein Fluoresceingehalt von 1 : 1—2 Millionen,
im Vorderkammerwasser ein Fluoresceingehalt von mehr als 1 : 1 Million.
im Glaskörper ein Fluoresceingehalt von 1 : 2—3 Millionen

Versuch II.

Großes albinotisches Kaninchen von 3600 g Gewicht.

Dosis: 7 ccm einer 6,25 proz. (isotonischen) Fluoresceinkaliumlösung in die Ohrvene (d. h. auf 1 kg Körpergewicht 0,121 g Farbstoff).

Nach 1 Stunde 10 Minuten findet sich links:
im Hinterkammerwasser ein Fluoresceingehalt von 1 : 3 Millionen,
im Vorderkammerwasser ein Fluoresceingehalt von mehr als 1 : 1 Million.

Nach 1 Stunde 30 Minuten findet sich rechts:
im Hinterkammerwasser ein Fluoresceingehalt von 1 : 1 Million,
im Vorderkammerwasser ein Fluoresceingehalt von mehr als 1 : 1 Million.

Versuch III.

Kaninchen von 3200 g Gewicht.

Dosis: 2 ccm einer 6,25 proz. (isotonischen) Fluoresceinkaliumlösung in die Ohrvene (d. h. auf 1 kg Körpergewicht 0,04 g Farbstoff).

$1^1/_2$ Stunde nach der Injektion findet sich in beiden Kammern eine schwache Fluorescenz, doch ist die in der Hinterkammer schwächer als die in der Vorderkammer.

Versuch IV.

Katze von 2000 g Gewicht.

Dosis: 4 ccm einer 6,25 proz. (isotonischen) Fluoresceinkaliumlösung intraperitoneal (d. h. auf 1 kg Körpergewicht 0,125 g Farbstoff).

2 Stunden nach der Injektion findet sich rechts:
im Hinterkammerwasser ein Fluoresceingehalt von etwas mehr als 1 : 1 Million,
im Vorderkammerwasser ein Fluoresceingehalt von etwas mehr als 1 : 1 Million (n = 1,3352).

$2^1/_2$ Stunden nach der Injektion findet sich links:
im Hinterkammerwasser ein Fluoresceingehalt von 1 : 1 Million (n = 1,3353),
im Vorderkammerwasser ein Fluoresceingehalt von mehr als 1 : 1 Million (n = 1,3353).

Nach den vorstehend mitgeteilten Versuchen kann ich somit die Behauptung Hamburgers, daß das Fluorescein in das Hinterkammerwasser bei mäßiger Dosierung im unberührten Auge nicht übertrete, sondern vom Ciliarkörper „hermetisch" zurückgehalten werde, nicht bestätigen, da ich die Fehlerquellen seiner Untersuchungsmethode nachweisen und bei Anwendung vollkommenerer Hilfsmittel eine deutliche Fluorescenz im Hinterkammerwasser wahrnehmen konnte. Damit wird der Schluß, daß der sich angeblich diffusiblen Farbstoffen gegen-

*) Da der Rauminhalt der hinteren Augenkammer beim Kaninchen erheblich kleiner ist als bei der Katze, empfiehlt es sich, zu diesen Versuchen möglichst große Kaninchen zu verwenden, damit eine zur Untersuchung genügende Menge Hinterkammerwasser bei der Punktion erhalten wird.

über refraktär verhaltende Ciliarkörper physiologischerweise inaktiv bliebe, d. h. keine sekretorische Tätigkeit entfalten könne, hinfällig.

Im Gegenteil haben die völlig übereinstimmenden Resultate mit den verschiedensten vitalen Farbstoffen den klaren Beweis erbracht, daß sich im Ciliarkörper lebhafte Stoffwechselvorgänge abspielen, so daß diesem Organ für die Ernährung des Auges eine ganz hervorragende Bedeutung zukommt.

Ich muß demnach auch den zweiten Gegenbeweis, den Hamburger der Leberschen Lehre gegenüber aufstellte, als widerlegt betrachten, da ich im Verhalten des Ciliarkörpers diffusiblen Farbstoffen gegenüber, auf Grund meiner Versuche, nur einen neuen Beweis für die Richtigkeit der Leberschen Auffassung erblicken kann.

IV. Über den sogenannten „physiologischen Pupillenabschluß" (Hamburger).

Den dritten Gegenbeweis gegen die Lebersche Lehre erblickt Hamburger in den Ergebnissen seiner Experimente, auf Grund deren er eine wasserdichte Trennung der Räume vor und hinter der Iris am normalen Auge, nach Art eines Ventilverschlusses, nachgewiesen zuhaben glaubt.

Da das Vorhandensein dieses sogenannten physiologischen Pupillenabschlusses den Beweis erbringen würde, daß eine vom Ciliarkörper ausgehende, sich in die Vorderkammer ergießende Saftströmung, wie sie Leber annimmt, nicht bestehen kann, so kommt diesen Versuchen eine große Bedeutung zu, was die folgende, ausführliche Darstellung rechtfertigen möge.

Hamburger ging so vor, daß er in Äthernarkose mit einer Mikrospritze ein minimales Tröpfchen einer 30proz. Fluoresceinlösung bei möglichst großem Kaninchen in die Hinterkammer injizierte. Die Beobachtung ergab, daß der Farbstoff in gelungenen Versuchen, die meist in Eserinmiosis vorgenommen wurden, da sie da am besten glückten, über 15 Minuten in der Hinterkammer zurückgehalten werden kann, so daß das Pupillargebiet, das wegen seiner schwarzen Farbe einen guten Hintergrund zur Beobachtung einer Fluorescenz abgibt, tief schwarz erschien und nicht eine Spur von Grünfärbung erkennen ließ, obwohl nach Hamburger zu erwarten gewesen wäre, daß der Farbstoff, der stets ganz oben appliziert worden war, so daß er nur seiner Schwere hätte zu folgen brauchen, um zwischen Iris und Linse, sofern die Passage frei war, hinabzugleiten, sofort im Pupillargebiet hätte sichtbar werden müssen.

Da andererseits nach Ausführung einer Punktion der Vorderkammer sofort dichte grüne Farbstoffwolken aus der Pupille hervorwirbelten, so glaubte Hamburger schließen zu müssen, daß unter physiologischen

Verhältnissen der Weg von der Hinter- nach der Vorderkammer blockiert sei, so daß von einer ständigen Kommunikation durch die Pupille keine Rede sein könne.

Die Richtigkeit der Hamburgerschen Versuche ist nachgeprüft und im wesentlichen bestätigt worden durch Leber[37]), Wessely[71]),[72]),[73]), Reinstein[48]), Hayaschi[27]) und Weiß[63]). Jedoch lehnen sowohl Leber als auch Wessely die von Hamburger aus seinen Versuchen gezogenen Folgerungen auf Grund gewisser Beobachtungen ab.

Leber ist der Ansicht, daß die Versuche nur zeigen, daß die Flüssigkeitsabsonderung von seiten des Ciliarkörpers am lebenden Auge viel langsamer vor sich gehe, als er auf Grund seiner Filtrationsversuche früher schätzungsweise mit großer Reserve vermutet hatte.

Hamburger lehnte jedoch diese Deutung als nicht stichhaltig ab, indem er auf den von ihm als blockiert erwiesenen Weg zwischen Hinter- und Vorderkammer, den „Pupillenabschluß" das Hauptgewicht legt *), der jede, noch so langsame Flüssigkeitsströmung unmöglich machen würde, und der besonders augenfällig aus einer Beobachtung am albinotischen Kaninchenauge hervorgehen soll, wo man beobachten kann, daß der in die Hinterkammer gebrachte, intensiv gefärbte Fluoresceintropfen hinter der etwas durchsichtigen, rosaschimmernden Iris sich halbkreisförmig um das Pupillargebiet herum ausbreitet und den viel kürzeren Weg in die Pupille anscheinend nicht findet, obwohl er nach Hamburger nur der Schwere zu folgen brauchte, um ins Pupillargebiet herabzusinken, wenn der Weg wirklich frei und nicht versperrt wäre.

Wessely erhob nach eingehender Nachprüfung gegen die Hamburgerschen Experimente folgende Einwände:

1. Er betonte, daß der Farbstoff durchaus nicht immer 20 Minuten hinter der Iris zurückgehalten werde, und daß er vielmehr häufig schon nach 1—5 Minuten in der Pupille erscheine.

2. Er fand, daß der Farbstoff auch dann zurückgehalten werden kann, wenn gleichzeitig eine 10 proz. subconjunctivale Kochsalzinjektion ausgeführt worden war, also sicher gleichzeitig eiweißhaltiges Ciliarkörpersekret durch die Pupille strömte.

3. Er fand nach exakter Ausführung des Hamburgerschen Versuchs stets einen nicht erheblichen, aber doch deutlich vermehrten Eiweißgehalt im Vorderkammerwasser, der nach Hamburger nur von den Ciliarfortsätzen stammen kann, also durch die Pupille in die Vorderkammer eingetreten sein muß, während der Farbstoff zurückgehalten worden war.

4. Er wies darauf hin, daß nach Hamburger bei Eserinwirkung der Pupillenabschluß am dichtesten sein soll, während nach Heß gerade

*) Klin. Monatsbl. f. Augenheilk. 1900, S. 821.

hierbei, wie bei der Akkommodation, die Linse herabsinkt und Linsen- und Irisschlottern auftritt.

Trotz dieser schweren Bedenken, die Wessely[71],[72],[73]) schon vor Jahren gegen die Beweiskraft des Hamburgerschen Versuchs mehrfach geäußert hat, erhält Hamburger ohne die Wesselyschen Einwände, die nicht „erwähnenswert" sein sollen*), widerlegt zu haben, seine Lehre vom physiologischen Pupillenabschluß aufrecht, und auch Weiß fertigt sie ab, indem er erklärt: „Ernsthafte Einwände sind dem Hamburgerschen Versuch nicht gemacht worden", worauf sich nun wieder Hamburger, um die Richtigkeit seiner Anschauungen darzutun, ausdrücklich bezieht.

Auf Grund einer eingehenden Nachprüfung des Hamburgerschen Versuchs möchte ich folgendes bemerken:

1. Da beim Kaninchen, wie bekannt, die Ciliarfortsätze auf die Hinterfläche der Iris weit übergreifen (Tafel IV, Abb. 7 und Tafel V, Abb. 9), erscheint mir nach mikroskopischen Untersuchungen die Möglichkeit gegeben, daß das minimale Fluoresceintröpfchen, das stets ganz oben hinter der Irisperipherie injiziert werden soll, bei dem schwammigen Bau des Ciliarkörpers leicht in einen Hohlraum zwischen den anastomosierenden Ciliarfortsätzen deponiert werden kann [Abb. 7 und 9**)], wo es mechanisch zurück gehalten wird, so daß aus diesem Grunde sich der Farbstoff nicht nach unten ausbreiten und in der Pupille erscheinen kann.

Ich habe deshalb die meisten meiner Versuche nicht an Kaninchen, sondern bei Katzen vorgenommen, wegen der hier günstiger liegenden anatomischen Verhältnisse (Tafel IV, Abb. 8 und Tafel VI, Abb. 11).

2. Ich fand in Bestätigung der Wesselyschen Ergebnisse bei Kaninchen, daß bei Katzen in völlig gelungenen Versuchen der Farbstoff durchaus nicht immer nach 15 Minuten, sondern häufig auch schon nach 1—5 Minuten in der Pupille zum Vorschein kommt.

3. Die Beobachtung Wesselys, daß nach exakt ausgeführten Hamburgerschen Versuchen stets eine geringe Eiweißvermehrung im Vorderkammerwasser bei Kaninchen nachweisbar ist, kann ich insoweit bestätigen, daß ich auch wiederholt, aber nicht immer, eine solche bei Katzen refraktometrisch feststellen konnte.

Es liegt dies wohl daran, daß man bei der Katze, deren Vorderkammer 3 mal größer ist als die des Kaninchens, nicht immer bei minimalen Punktionen der Vorderkammer, von dem wenigen, eiweißhaltigen, sich in der Hauptsache am Boden der Vorderkammer befindlichen Ciliarkörpersekret etwas in die Spritze bekommt, so daß sich aus diesem

*) Klin. Monatsbl. f. Augenheilk. 1910, II, S. 57.

**) In Abb. 9 auf Tafel V sieht man (unten) hinter der Irisperipherie einen anscheinend von der Hinterkammer völlig abgeschlossenen Spaltraum, der sich auf der ganzen Schnittserie verfolgen ließ.

Grunde wohl der konstante Nachweis der Eiweißvermehrung der Feststellung entzogen hat.

4. Um nach Injektion des Fluoresceintröpfchens in die Hinterkammer nach Herausziehen der Nadel ein Nachsickern von Hinterkammerwasser zu vermeiden, soll man nach Hamburger die Nadel während der Dauer des Versuches ruhig liegen lassen.

Wenn man nun 10 Minuten nach vorschriftsmäßiger Einführung der nicht gefüllten sterilen Mikrospritze in die Hinterkammer in früher geschilderter Weise mit einer zweiten Spritze das Hinterkammerwasser gewinnt und refraktometrisch untersucht, so findet man eine erhebliche Erhöhung des Brechungsindex (z. B. n = 1,3370 = 1% Eiweiß und n = 1,3366 = 0,6% Eiweiß) und somit einen vielfach (bis 40fach) gegen die Norm gesteigerten Eiweißgehalt, als sicheres Zeichen, daß allein schon durch die Anwesenheit der sterilen Nadel in der Hinterkammer der Ciliarkörper in eine gesteigerte, sekretorische Tätigkeit versetzt wird, wodurch auch nach Hamburgers Anschauung der physiologische Pupillenabschluß gesprengt werden müßte.

Da der Farbstoff in Hamburgers Versuch nun länger als 10 Minuten unsichtbar bleiben kann, so darf hierin kein Beweis für die Undurchlässigkeit der Pupille erblickt werden.

5. Wie auch Hamburger angibt, gelingt sein Versuch am besten in Eserinmiosis.

Nun wird aber der Ciliarkörper beim Kaninchen nach Wessely[64]) durch Eserineinträufelung in den Bindehautsack nachweislich in abnorme sekretorische Tätigkeit versetzt, wie man aus der im Vorderkammerwasser auftretenden Eiweißvermehrung, sowie aus den nach intravenösen Fluoresceininjektionen aus der Pupille in die Vorderkammer übertretenden grünen Farbwolken mit Sicherheit erkennt.

Auch ich habe, ohne von den Wesselyschen Befunden Kenntnis gehabt zu haben, bei Katzen wiederholt, allerdings nicht immer, nach Eserineinträufelungen ganz erhebliche Eiweißvermehrungen sowohl im Vorder- als auch im Hinterkammerwasser refraktometrisch festgestellt. So fand ich folgende Werte:

Versuch I. Nach 2 Tropfen Eserin 1%, 2 Stunden und 1½ Stunden vorher:
Vorderkammerwasser n = 1,3366 = 0,6% Eiweiß
Hinterkammerwasser n = 1,3366 = 0,6% Eiweiß.

Versuch II. Nach 2 Tropfen Eserin 1%, 2 Stunden und 1 Stunde 10 Minuten vorher:
Vorderkammerwasser n = 1,3357 = 0,06% Eiweiß
Hinterkammerwasser n = 1,3372 = 1% Eiweiß.

Versuch III. Nach 2 Tropfen Eserin 1%, 2 Stunden 20 Minuten und 1 Stunde 18 Minuten vorher:
Vorderkammerwasser n = 1,3360 = 0,2% Eiweiß
Hinterkammerwasser n = 1,3371 = 1% Eiweiß.

Versuch IV. Nach 2 Tropfen Eserin 1%, 2 Stunden 13 Minuten und 1 Stunde 23 Minuten vorher:

Vorderkammerwasser n = 1,3370 = 1% Eiweiß.

Wir stehen somit der Tatsache gegenüber, daß gerade dann, wenn unter Eserin der Ciliarkörper nachweislich eine gesteigerte sekretorische Tätigkeit entfaltet, und mit Sicherheit eiweißhaltiges Ciliarkörpersekret durch die Pupille in die Vorderkammer übertritt, der Hamburgersche Versuch am sichersten gelingt.

Es geht daher aus diesen Beobachtungen klar hervor, daß das Unsichtbarbleiben des Farbstoffes im Hamburgerschen Versuch keinesfalls auf eine Undurchgängigkeit der Pupille bezogen werden kann.

6. Nach Hamburger soll der physiologische Pupillenabschluß nicht vorhanden sein am iridektomierten und am aphakischen Auge.

So stellte Hamburger[15]) bei Kaninchen im aphakischen, völlig reizlosen Auge 3 Monate nach ausgeführter Linsenextraktion einen erhöhten Eiweißgehalt im Vorderkammerwasser fest und will diesen Befund damit erklären, daß sich jetzt nach Aufhebung des physiologischen Pupillenabschlusses das nach ihm stets eiweißreiche Hinterkammerwasser ungehindert mit dem Inhalt der Vorderkammer habe mischen können.

Obgleich ich schon gezeigt habe, daß physiologischerweise das Hinterkammerwasser dem Vorderkammerwasser in der Zusammensetzung völlig gleicht, und daß somit die Anschauung, daß das normale Ciliarkörpersekret stark eiweißhaltig sei, nicht aufrechterhalten werden kann, habe ich dennoch auch diese Angaben nachgeprüft in folgender Weise:

An 3 Kaninchen führte ich an je einem Auge eine breite Iridektomie aus, wonach nach Hamburger der Weg durch die Pupille frei sein würde.

Nach reaktionsloser Heilung wurde nach 3 Monaten das Vorderkammerwasser beiderseits refraktometrisch untersucht.

Das Kammerwasser sämtlicher 6 Augen ergab denselben normalen Brechungsindex und somit keinen erhöhten Eiweißgehalt.

Diese 3 Versuche bringen einen weiteren Beweis, daß die Deutung, die Hamburger seiner eben angeführten Beobachtung gab, nicht zutreffend ist, und daß daher aus ihr nicht etwa ein Beweis für das Bestehen eines physiologischen Pupillenabschlusses hergeleitet werden kann.

7. Wenn ich etwa 10 Minuten nach exakt ausgeführtem und gelungenem Hamburgerschen Versuch einige Tropfen Kammerwasser aus dem obersten Teil der Vorderkammer entnahm und diese anscheinend völlig farblose Flüssigkeit, in der ich wie Wessely, wiederholt eine leichte Eiweißvermehrung feststellen konnte, in ein kleines Reagensgläschen füllte, um sie an der Nernstspaltlampe zu untersuchen, so beobachtete ich im Dunkelzimmer zu meiner großen Überraschung eine lebhafte Fluorescenz des Kammerwassers von wechselnder Stärke.

etwa zwischen 1 : 6 und 1 : 64 Millionen, obgleich ich während des vorangegangenen Hamburgerschen Versuchs in der Vorderkammer und vor allem über der unablässig beobachteten, tiefschwarzen Pupille nicht die geringste Spur von grüner Farbe wahrgenommen hatte, da diese erst kurze Zeit nach Beendigung der schnell ausgeführten teilweisen Vorderkammerpunktion aus der Pupille hervorstürzte.

Folgenden Fluoresceingehalt stellte ich bei der colorimetrischen Bestimmung mit der Nernstlampe im Vorderkammerpunktat nach anscheinend völliger Farbstoffretention im gelungenen Hamburgerschen Versuch*) fest:

Versuch I.
11 Minuten nach der Fluoresceininjektion in die Hinterkammer: etwa 1 : 7 Million.
Versuch II.
10 Minuten „ „ „ „ „ „ „ 1 : 6 „
Versuch III.
10 Minuten „ „ „ „ „ „ „ 1 : 32 „
Versuch IV.
10 Minuten „ „ „ „ „ „ „ 1 : 64 „
Versuch V.
5 Minuten „ „ „ „ „ „ „ 1 : 32 „
Versuch VI.
5 Minuten „ „ „ „ „ „ „ 1 : 12 „
Versuch VII.
7 Minuten „ „ „ „ „ „ „ 1 : 6 „

Die für diese Versuche benutzten Spritzen und Kanülen müssen, falls sie schon früher irgendwie zu Fluoresceinexperimenten benützt sein sollten, unmittelbar vorher nochmals auf völlige Fluoresceinfreiheit geprüft werden in folgender Weise:

Man saugt sie zur Hälfte voll heißes Wasser, schüttelt kräftig und entleert dieses dann durch die Kanüle nach 1—2 Minuten in ein kleines Reagensröhrchen, um es darauf im Dunkelzimmer an die Nernstlampe zu bringen, wo man noch minimalste Fluoresceinspuren (1 : 400 Millionen) erkennt.

Da, wie ich fand, in Äther Fluorescein überhaupt nicht, in Alkohol nur wenig löslich ist, so sind diese Flüssigkeiten zur Reinigung nicht geeignet.

Da ich diesen Befund immer wieder bestätigt fand, auch wenn ich nach Aufsaugen des Farbstoffes die Injektionsnadel, deren Öffnung ich mit Butter verschloß, unter der Wasserleitung einige Minuten abspülte, so daß nicht eine Spur Farbstoff in den Bindehautsack gelangte und das Fluoresceintröpfchen erst in der Hinterkammer, nach Vorschieben des Spritzenstempels, zum Austritt gebracht wurde, so waren nur zwei Wege denkbar, auf denen die nachgewiesenen minimalen Fluoresceinmengen in das Vorderkammerwasser gelangt sein konnten:

*) Die Versuche wurden am Katzenauge vorgenommen. Die Mikrospritze blieb während der Dauer des Versuches in der Hinterkammer um jeden Kammerwasserverlust zu vermeiden (Hamburger).

1. durch die Pupille,
2. durch Diffusion durch die Iris.

Da ich zunächst die Vorstellung hatte, daß der Austritt des Fluoresceins aus der Pupille mir sowie andern geübten Beobachtern, denen ich diese Versuche zeigte, nicht hätte entgehen können, zumal doch nach der Punktion der Vorderkammer die grünen Farbstoffwolken, die aus der Pupille hervorwirbelten, bei ihrer intensiven, gegen die schwarze Pupille sich abhebenden Farbe weithin sichtbar waren und der Beobachtung nicht die geringsten Schwierigkeiten darboten, so neigte ich zunächst dazu, eine Diffusion des Farbstoffes durch die Iris hindurch, von der Hinter- nach der Vorderkammer, für das Wahrscheinlichere zu halten.

Um die Frage nach der Berechtigung dieser Annahme zu beantworten, stellte ich folgenden Versuch an:

In Äthernakose wurde am eserinisierten Katzenauge nach Abtragung der Hornhaut die durch das Mioticum bis auf einen schmalen Spalt verengte Pupille mittels der von mir früher beschriebenen, gemeinschaftlich mit Th. Leber konstruierten Pupillenklemme, fest verschlossen (Abb. 12). Sodann injizierte ich durch die gleich zu Beginn des Versuchs in die Hinterkammer eingeführte feinste Kanüle mit einer Capillarspritze ein möglichst kleines Tröpfchen einer 30proz. Fluoresceinlösung. Darauf wurde auf die Iris, nach außen oder innen von der Klemme, etwa der Stelle des Fluoresceindepots in der Hinterkammer entsprechend, ein kleiner Glaszylinder mit eingefettetem Rand aufgesetzt, den ich mit physiologischer Kochsalzlösung füllte und mittels eines angeschmolzenen Glasstieles etwa 5 Minuten lang der Irisoberfläche sanft anhielt*). Nach dieser Zeit entnahm ich mittels Pipette einige Tropfen aus seinem völlig farblos erscheinenden Inhalt, füllte diese in ein kleines Reagensröhrchen, um sie im Dunkelzimmer an der Nernstspaltlampe auf Fluorescenz zu untersuchen, nachdem ich mich vorher durch Abnahme der Pupillenklemme überzeugt hatte, daß das Fluoresceintröpfchen richtig in die Hinterkammer injiziert worden war.

In wiederholten, völlig geglückten Versuchen konnte ich tatsächlich eine geringe (zwischen 1 : 6 und 1 : 32 Millionen) Fluorescenz in der Kochsalzlösung einwandfrei an der Nernstlampe feststellen.

Aus diesen Beobachtungen geht somit hervor, daß von einer starken, konzentrierten (30%) Fluoresceinkaliumlösung in verhältnismäßig kurzer Zeit (5 Minuten) minimale Spuren durch die lebende Iris hindurchdiffundieren können, und wir dürfen daher auf Grund dieser Versuche die oben gestellte Frage dahin beantworten, daß die Annahme, daß auch im Hamburgerschen Experiment der nachgewiesene Farbstoff in der Vorderkammer auf dem Wege der Diffusion durch die Iris dahin gelangt sein kann, berechtigt erscheint.

Da aber andererseits die Bedingungen in diesem Diffusionsversuch von dem im Hamburgerschen nicht unwesentlich abweichen, da in einem Falle bei aufgehobener Vorderkammer eine ganz erhebliche Druck-

*) Einen Teil der Versuche nahm ich so vor, daß ich erst dann, als der gefüllte Glaszylinder auf die Iris aufgesetzt war, den Farbstoff in die Hinterkammer injizierte.

differenz zwischen beiden Augenkammern vorhanden ist, die im andern fehlt, so konnten mich die Versuchsergebnisse nicht voll befriedigen und veranlaßten mich zu weiteren Experimenten, die mir nun auch volle Klarheit über die komplizierten, im Hamburgerschen Versuche vorliegenden Verhältnisse brachten.

Die Hauptfrage bei der Deutung des Hamburgerschen Experimentes, das den physiologischen Pupillenabschluß dartun soll, muß meines Erachtens unbedingt dahin gestellt werden, ob die Voraussetzung wirklich richtig ist, auf die Hamburger die Beweiskraft seines Versuches aufbaut, daß der in die Hinterkammer bei vertikaler Stellung der Irisebene ganz oben injizierte Fluoresceintropfen sofort seiner Schwere folgend gleichsam ins Pupillargebiet herabfallen müßte*), falls eine offene Verbindung zwischen Vorder- und Hinterkammer vorhanden wäre.

Da die Hinterkammer einen sehr engen, nach der Pupillenöffnung sich stark verjüngenden, capillaren Spalt darstelllt, so müssen wir bei der physikalischen Betrachtung der Verhältnisse nicht nur wie Hamburger das tut, bei dem injizierten Fluoresceintröpfchen seine nach unten wirkende Schwerkraft, sondern auch die der Schwerkraft in capillaren Räumen gerade entgegenwirkenden Molekularkräfte berücksichtigen, d. h. die Anziehung zwischen dem Fluoresceintropfen und den Wandungen der Hinterkammer, sowie seine Reibung an den Wänden bei etwaiger Bewegung, die um so größer ist, je enger der Durchmesser des capillaren Spaltes wird, und die also in unserem Falle nach der Pupille zu erheblich zunehmen würde.

Wenn es somit schon nach dieser Überlegung sehr fraglich erscheinen mußte, ob die Schwere des vorschriftsgemäß zur Verwendung kommenden minimalen Fluoresceintröpfchens die bei dem capillaren Charakter der Hinterkammer in entgegengesetztem Sinne wirkenden sehr erheblichen Kräfte, die Adhäsion und die äußere Reibung würde überwinden können, so war doch als zweite Möglichkeit, die eine Verbreitung des Farbstoffes bei freiem Weg hätte erwarten lassen müssen, die allseitig wirkende Diffusion weiterhin noch in Betracht zu ziehen.

Bei der bekannten großen Diffusionskraft des Fluoresceins und der starken Konzentration der zur Verwendung kommenden Lösung (30%) wäre trotz der kleinen Oberfläche des Tröpfchens bei einer bestehenden, kontinuierlichen Flüssigkeitsschicht zwischen Hinter- und Vorderkammer eine Verbreitung des Farbstoffes auf dem Weg der Diffusion durch

*) „Wenn also die Kommunikation wirklich frei und ungehindert vor sich geht, so steht gerade bei diesem Versuche zu erwarten, daß fast gleichzeitig mit der Einbringung in die hintere Kammer der Farbstoff sich auch in der vorderen zeigen werde." (Hamburger, Klin. Monatsbl. f. Augenheilk. **37**, 146. 1899.)

die Pupille in die Vorderkammer auch bei Ausschluß der Schwerkraft doch wohl zu erwarten gewesen, wenn auch erst nach längerer Zeit.

Nach diesen Erwägungen mußte es zunächst wünschenswert erscheinen, durch physikalische Experimente genau festzustellen, wieweit die Hamburgersche Annahme, die die Schwerkraft auch in capillaren Räumen so hoch einschätzt, zu Recht besteht, und zu untersuchen, welchen Einfluß Schwere und Diffusion auf die Ausbreitung minimaler Fluoresceinmengen in capillaren Räumen ausübt.

Ich füllte zu diesem Zwecke Capillarröhrchen aus Glas von 1 mm Durchmesser mit normalem Vorderkammerwasser an, verschloß ihr unteres Ende mit Siegellack, brachte dann auf den oberen Flüssigkeitsspiegel im senkrecht aufgestellten Röhrchen mittels Mikrospritze ein minimales Tröpfchen Fluorescein. Die Schnelligkeit der Verbreitung des Farbstoffes nach unten, die durch Zusammenwirkung von Schwere und Diffusion erfolgen mußte, stellte ich fest durch Abmessen nach bestimmten Zeiten der mir als gefärbt erkennbaren Flüssigkeitssäule.

In einem derartigen Versuch notierte ich folgendes:

Die Länge der bei Tageslicht als gefärbt erkennbaren Flüssigkeitssäule betrug

5	Minuten	nach	der	Injektion:	3 mm
10	„	„	„	„	4 „
15	„	„	„	„	4,3 „
20	„	„	„	„	5,0 „
25	„	„	„	„	5,5 „
30	„	„	„	„	5,6 „
$1^1/_2$	Stunden	„	„	„	8 „

Um eine capillare Schicht von größerer Ausdehnung herzustellen, verfuhr ich so, daß ich zwischen zwei Objektträger an beiden Seiten ein Deckgläschen flach dazwischen lagerte. Nach Anlegung von zwei Holzklammern, um die Glasplättchen gegeneinander zu fixieren, wurde das Ganze so aufgestellt, daß der entstandene Spalt vertikal stand, dieser darauf mit physiologischer Kochsalzlösung gefüllt und auf seinen oberen Flüssigkeitsspiegel mit Mikrospritze ein Tröpfchen Fluorescein gebracht.

Die Beobachtung ergab folgendes:

Die größte Breite der bei Tageslicht als gefärbt erkennbaren Schicht betrug

10	Minuten	nach	der	Injektion:	3 mm
20	„	„	„	„	5 „
30	„	„	„	„	7,5 „

Bedenkt man, daß die Irisbreite bei großen Kaninchen nach meinen wiederholten Messungen 5,5 mm beträgt (bei einer Pupillenweite von 3,0 mm), und zwar ohne vorherigen Eseringebrauch, so müssen wir auf Grund unserer physikalischen Versuche zu dem Schluß kommen, daß minimale Fluoresceinmengen von 30 proz. Lösung sich in capillaren Räumen (sei es nun durch Schwere oder durch Diffusion oder durch

beide Kräfte zusammen), so langsam nach unten ausbreiten, daß ein **Sichtbarwerden** der Farbstoffwolken in der Pupille im Hamburgerschen Versuche vor 15—20 Minuten auch bei offener Kommunikation zwischen beiden Augenkammern gar nicht erwartet werden kann.

Ganz abgesehen nun davon, daß aus einer Reihe von Gründen, (deren Ausführung zu weit führen würde) die Verhältnisse für die Verbreitung des Farbstoffes im 1 mm breiten Capillarrohr noch günstiger liegen als in der Hinterkammer im Tierexperimente, so muß ich hiermit als festgestellt betrachten, daß die Voraussetzung, auf die Hamburger die Beweiskraft seines Versuchs aufbaut, nachweislich unzutreffend ist.

Die bereits erwähnte, von Wessely und auch von mir gemachte Beobachtung, daß der Farbstoff häufig schon nach 1—5 Minuten im Hamburgerschen Experiment aus der Pupille zum Vorschein kommt, erklärt sich ebenfalls sehr einfach durch die vorgenommenen physikalischen Versuche: Es stellte sich nämlich dabei heraus, daß dann, wenn die injizierte Fluoresceinmenge, die ja nach der Vorschrift nur $^1/_2$ cmm*) d. h. den 100!! Teil eines Tropfens betragen soll, etwas größer ausgefallen war, was trotz aller Sorgfalt natürlich nicht immer zu vermeiden ist, eine etwas raschere Verbreitung des Farbstoffes nach unten zustande kam, weil dann anscheinend die Schwerkraft eine stärkere Komponente darstellt.

Nunmehr können wir auch die Beobachtung, daß der Hamburgersche Versuch am besten in Eserinmiosis gelingt, obgleich doch gerade dann nachgewiesenermaßen eine abnorm gesteigerte Ciliarkörpersekretion vorhanden ist, sehr einfach erklären durch einen längeren Weg, den der Farbstoff, nach Entfaltung der Iris, bis zum Pupillarrande zurückzulegen hat.

Auch die weitere Beobachtung Hamburgers, daß nach Iridektomie eine Retention des Farbstoffes in beschriebener Weise nicht stattfindet, erklärt sich erstens aus der am iridektomierten Auge stets auch nach Eserin vorhandenen weiteren Pupille und somit geringeren Breite des Irisblattes, was für den Farbstoff einen kürzeren Weg bedeutet. Als zweites Moment kann außerdem noch in Betracht kommen, daß durch die Iridektomie der Spalt zwischen Linsenkapsel und Iris etwas ververbreitert werden kann, wodurch, wie das physikalische Experiment in etwas weiteren Capillarröhren zeigt, die Farbstoffverbreitung nach unten ebenfalls beschleunigt wird.

In nicht capillaren Räumen, wo die hemmende Kraft der Adhäsion und der sehr beträchtlichen äußeren Reibung wegfällt, ist der Einfluß

*) Hamburger, Klin. Monatsbl. f. Augenheilk. **27**, 145. 1899.

der Schwere, wie zu erwarten war, auch bei minimalen Fluoresceintröpfchen stets sehr deutlich zu erkennen, was z. B. aus folgendem Versuch hervorgeht, bei dem ich das Fluorescein in die Mitte der Oberfläche einer 17 mm breiten Flüssigkeitssäule brachte und folgende Zahlen für die Geschwindigkeit der Farbstoffverbreitung notierte:

2 Minuten nach der Injektion war der Farbstoff bis 58 mm unter der Oberfläche,
4 Minuten nach der Injektion war der Farbstoff bis 92 mm unter der Oberfläche,
6 Minuten nach der Injektion war der Farbstoff bis 105 mm unter der Oberfläche erkennbar.

Da jedoch die Hinterkammer einen capillaren Spalt darstellt, so sind nicht diese, sondern nur die in Capillarröhren zu beobachtenden Erscheinungen für die Deutung des Hamburgerschen Experimentes zu verwerten.

Bei sämtlichen Diffusionsversuchen in Capillarröhrchen, die ich in größerer Anzahl (37) vornahm, zeigte sich nun weiter mit Regelmäßigkeit, daß die Intensität der Färbung der grünen fluoresceinhaltigen Flüssigkeitsschicht nach unten ganz erheblich abnahm, so daß es bei der schwachen Färbung oft schwer war, ihre untere Grenze deutlich zu erkennen.

Da dieselben Verhältnisse der Farbstoffausbreitung auch im Hamburgerschen Experiment vorhanden sein mußten, so konnte aus diesen Beobachtungen geschlossen werden, daß bei offener Kommunikation zwischen beiden Kammern zuerst nur ein außerordentlich schwacher Farbstoffübertritt in die Vorderkammer möglich sein würde.

Da ich nun bereits gezeigt habe, daß eine sehr schwache Fluorescenz bei gewöhnlicher Betrachtung in diffusem Tageslicht selbst auf tiefschwarzem Grunde nicht wahrgenommen werden kann, und daß diese Beobachtungsschwierigkeiten bei dünnen Flüssigkeitsschichten, wie sie ja anfangs durch die Pupille nur zum Austritt kommen konnten, außerordentlich vermehrt werden, so mußte auf Grund dieser feststehenden Tatsachen die Möglichkeit sehr ernsthaft ins Auge gefaßt werden, ob denn nicht im gelungenen Hamburgerschen Versuch das Zurückgehaltenwerden des Farbstoffes in der Hinterkammer nur ein scheinbares sei, und ob nicht etwa dem sichtbaren Farbstoffübertritt ein nur aus den angeführten Gründen unsichtbarer voranginge.

Diese Annahme mußte eine gewichtige Stütze erhalten in der schon mitgeteilten von mir gemachten, sich immer wieder bestätigenden Beobachtung, daß im gelungenen Hamburgerschen Versuch, vor dem wahrnehmbaren Farbstoffübertritt aus der Pupille, das bei Tageslicht farblos erscheinende Kammerwasser, bei Anwendung der viel feineren Versuchsmethode an der Nernstlampe im Dunkelzimmer, eine deutlich erkennbare lebhafte Fluorescenz aufwies.

Es lag daher nahe, den Vorgang des Fluoresceinübertrittes in die

Vorderkammer nach gelungenem Hamburgerschen Versuch mit vollkommeneren optischen Hilfsmitteln zu verfolgen. Leider war die Beobachtung mittels der gerade für den Fluoresceinnachweis so bewährten Nernstspaltlampe bei Tierexperimenten in Äthernarkose, wie ich schon trotz größter Vorsicht erfahren hatte, wegen der Feuersgefahr nicht durchführbar.

Ich stellte daher, um eine möglichst intensive Beleuchtung zu erhalten, die, wie bereits erwähnt, den Nachweis geringerer Fluoresceinmengen erst ermöglicht, eine Reihe von Versuchen mit direktem Sonnenlichte an, das ich senkrecht zur Pupillenebene auffallen ließ.

Da sich bei früheren Versuchen gezeigt hatte, daß man eine geringe Fluorescenz in Flüssigkeiten dann am besten wahrnimmt, wenn man senkrecht zum Gang der sie durchsetzenden Lichtstrahlen daraufblickt, stellte ich mich zur Beobachtung seitlich auf (temporal), indem ich in der Höhe und parallel der Irisebene gleichsam über die Iris hinwegvisierte.

Da bei dieser Blickrichtung nicht mehr die Pupille, sondern der Nasenrücken des Tieres den Hintergrund abgiebt, so wählte ich zu diesen Versuchen schwarze Katzen, um auf diese Weise die besten Beobachtungsbedingungen für den Fluoresceinnachweis zu erhalten.

Ich teile einige der auf diese Weise gemachten Beobachtungen in Kürze mit:

Versuch I.

Schwarze Katze. Äthernarkose. Eserin.

Injektion des Fluoresceintröpfchens oben hinter die Irisperipherie. Einstichstelle 4 mm vom Limbus entfernt. Pupille 4,5 mm breit.

4 Minuten nach der Injektion:

Beim „Visieren" über die Iris erkennt man über der Pupille in der Vorderkammer einen ganz leichten grünen Schimmer. Blickt man von vorn und oben auf die Pupille, so ist nichts von Grünfärbung wahrzunehmen, die aber sofort beim „Visieren" wieder erkennbar wird, um darauf nach 1 Minute gleichsam zu zerfließen und vollständig zu verschwinden.

7 Minuten nach der Injektion:

Jetzt erst treten am oberen Pupillarrand grüngefärbte Farbwolken hervor, die auch beim Blick von vorn auf die Pupille deutlich sind.

Versuch II.

Schwarze Katze. Äthernarkose. Eserin.

Pupille 2,5 mm breit.

5 Minuten nach der Injektion des Farbstoffes hinter die Irisperipherie oben:

Beim „Visieren" über die Iris erkennt man über dem Pupillargebiet eine leicht grüne Wolke, die sich etwa 1—$1^1/_2$ mm in der Vorderkammer von der Pupillarebene nach vorn erstreckt. Beim Blick von vorn und oben auf die Pupille keine Spur von Grünfärbung erkennbar.

7 Minuten nach der Injektion:

Grünfärbung über der Pupille auch beim „Visieren" nicht mehr erkennbar.

8 Minuten nach der Injektion:

Beim Visieren über dem unteren Pupillarrande wieder grünliche Wolke sichtbar. Dieselbe erscheint intensiver gefärbt und erstreckt sich weiter nach vorn in die Vorderkammer und scheint sich langsam nach unten zu senken. Beim Blick von vorn auf die Pupille ist anfänglich nichts zu sehen; später hat man den undeutlichen Eindruck eines leichten grünen Schimmers.

9 Minuten nach der Injektion:

Punktion der Vorderkammer ($\frac{1}{10}$ ccm).

Sofort stürzt in intensiven grünen Wirbeln der Farbstoff aus der Pupille hervor. Punktat zeigt an der Nernstlampe sehr deutlich Fluorescenz.

Versuch III.

Schwarze Katze, Äthernarkose (ohne Eserin).

10 Minuten nach gelungener Fluoresceininjektion hinter die Iris (oben):

Beim Blick von oben und vorn auf die schwarze Pupille keine Spur von Grünfärbung sichtbar.

Beim Visieren, das erst jetzt 10 Minuten nach erfolgter Injektion zum erstenmal vorgenommen wird, erkennt man eine sehr geringe Grünfärbung in der Vorderkammer, die sich nur auf das Pupillargebiet erstreckt und dasselbe nur um etwa $1^1/_2$ mm nach vorn überschreitet.

Im Verlauf von 1 Minute wird dieselbe allmählich undeutlich und verschwindet vollständig.

Nach der darauf ausgeführten Punktion der Vorderkammer ($\frac{1}{10}$ ccm) erfolgt deutlicher Farbstoffaustritt aus der Pupille, wenn auch nicht in Wirbeln.

Punktat zeigt an der Nernstlampe einen Fluoresceingehalt von 1 : 8 Millionen.

Versuch IV.

Scheckige Katze mit linksseitig schwarzem Nasenrücken.

Äthernarkose, ohne Eserin.

$2^1/_2$ Minuten nach der Fluoresceininjektion hinter die Iris (oben):

Beim „Visieren" eine minimale Spur Grünfärbung über der Pupille, die bald wieder spurlos verschwindet.

Beim Blick von vorn auf die Pupille konnte dieselbe nicht wahrgenommen werden.

6 Minuten lang war nun auch beim Visieren nichts von Fluorescenz in der Vorderkammer zu sehen.

8 Minuten nach der Injektion:

Über der Pupille ein schwachgrünes Wölkchen sichtbar, jedoch nur beim Visieren erkennbar, nicht beim Blick von oben und vorn.

$9—10^1/_2$ Minuten nach der Injektion:

Zarte grüne Farbstoffwolken treten aus der Pupille aus, die jetzt auch bei Beobachtung von vorn schwach sichtbar sind.

11 Minuten nach der Injektion:

Punktion der Vorderkammer ($\frac{1}{10}$ ccm).

Sofort stürzen Wirbel von intensiv gefärbten Farbstoffmassen aus der Pupille hervor.

Die mitgeteilten Versuche zeigen, daß das bei der gewöhnlichen Beobachtung im gelungenen Hamburgerschen Versuche festgestellte, vollständige Zurückgehaltenwerden des Fluoresceins hinter der Iris nur ein scheinbares ist, da schon lange (6 Minuten im Versuch IV) bevor der

Farbstoff beim Blick von vorn über der tiefschwarzen Pupille sichtbar wird, ein nur bei Anwendung einer geeigneteren Versuchsanordnung mit intensiverer Beleuchtung nachweisbarer Fluoresceinübertritt durch die Pupille festgestellt werden kann.

Diese Beobachtungen liefern nun weiter eine völlig befriedigende Erklärung für die bereits festgestellte Tatsache, daß nach gelungenem Hamburgerschen Experiment, bei anscheinend vollkommener Retention des Farbstoffes, doch im Punktat der Vorderkammer eine nur an der Nernstlampe erkennbare Fluorescenz nachgewiesen wurde.

Da weiterhin die Beobachtung Hamburgers am albinotischen Kaninchenauge, wo nach ausgeführter Fluoresceininjektion in die Hinterkammer das gefärbte Kammerwasser nur hinter dem peripheren, nicht hinter dem Pupillarteil der rötlich leuchtenden Iris durchschimmert, der Erklärung gar keine Schwierigkeit darbietet, da doch bekanntlich die Hinterkammer nach der Pupille zu erheblich enger wird, so daß der Fluoresceinnachweis in so dünner Schicht durch die Iris hindurch außerordentlich erschwert ist [selbst wenn nicht noch außerdem am rot leuchtenden albinotischen Auge die hierfür denkbar ungünstigsten Beobachtungsbedingungen*) vorlägen], so bin ich auf Grund meiner eingehenden Experimente zu der Überzeugung gekommen, daß der Schluß, den Hamburger aus seinen Ver-

*) Man kann sich von dieser Tatsache überzeugen durch folgenden Versuch: Man decke die mit 1 proz. Fluoresceinkaliumlösung angefüllte Höhlung eines hohlgeschliffenen Objektträgers mit einem Deckglas zu und halte ihn darauf im auffallenden Licht vor das Auge eines albinotischen Kaninchens, um es durch die Farbschicht hindurch zu betrachten. Man erkennt keine Spur von Grünfärbung. Nur beim Vergleich mit dem anderen Auge kann man wahrnehmen, daß die Iris etwas dunkler graublau und die Pupille etwas dunkler rot erscheint.

Wenn Hamburger weiter angibt[20]), daß das nach seiner Vorschrift zur Verwendung kommende minimale Fluoresceintröpfchen ($^1/_2$ cmm einer 30 proz. Lösung) dazu ausreichen würde, um einen Eimer Wasser grün zu färben, so überschätzt er die Färbekraft ganz erheblich, da nach meiner Berechnung dann eine Verdünnung von fast 1 : 100 Millionen entstünde, an der bei gewöhnlicher Besichtigung nicht die Spur Grünfärbung erkennbar sein würde, da ja nach den allgemein bisher gemachten Angaben, die auch Hamburger anführt[15]), eine Fluorescenz nur in einer Verdünnung bis 1 : 2 Millionen wahrnehmbar sein soll. Unter Annahme einer gleichmäßigen Mischung des eingebrachten Farbstoffes mit dem Hinterkammerinhalt der Katze würde ein Fluoresceingehalt von nicht einmal $^1/_5$% sich ergeben. Da aber der Farbstoff hinter den Pupillarteil der Iris in der Hauptsache nur durch Diffusion gelangen kann, und der Diffusionsstrom proportional dem Konzentrationsunterschied benachbarter Schichten ist, so muß, wie das auch aus meinen Capillarröhrenversuchen hervorging, der Fluoresceingehalt des Hinterkammerwassers nach der Pupille zu ganz erheblich abnehmen, womit außer den schon genannten ungünstigen Beobachtungsbedingungen (rot leuchtendes albinotisches Auge, keilförmige Abnahme der Hinterkammertiefe nach der Pupille zu) eine völlig ausreichende Erklärung für die obige Hamburgersche Feststellung gegeben ist.

suchen zieht, indem er aus ihnen den Beweis für das Vorhandensein eines Pupillenabschlusses herleitet, aus den verschiedensten Gründen durchaus unzulässig ist, zumal er sich auf nachweislich nicht zutreffende Voraussetzungen stützt.

Da somit auch ein sehr geringer Flüssigkeitsübertritt durch die Pupille, etwa von dem Umfange, wie ich ihn auf Grund meiner früheren Versuche annehmen muß (1 Tropfen in einer Stunde) durch den Hamburgerschen Versuch keinesfalls ausgeschlossen werden kann, so muß ich hiermit auch den dritten Gegenbeweis, den Hamburger der Leberschen Lehre gegenüber aufstellt, als widerlegt betrachten.

V. Über den Anteil der Iris bei der physiologischen Kammerwasserabsonderung.

Da die vorangehenden Untersuchungen gezeigt haben, daß, entgegen den Behauptungen Hamburgers,

1. zwischen normalem Kammerwasser und normalem Ciliarkörpersekret kein chemischer Unterschied besteht,
2. daß der Ciliarkörper sich keineswegs diffusiblen Farbstoffen gegenüber refraktär verhält und das Fluorescein physiologischerweise nicht „hermetisch" zurückhält,
3. daß eine wasserdichte Trennung der Räume vor und hinter der Iris, der sogenannte physiologische Pupillenabschluß, ganz und gar nicht bewiesen ist,

so können wir auch den von Hamburger auf Grund dieser seiner gegenteiligen Ansichten hergeleiteten Folgerungen, die in der Hauptsache darin gipfeln, daß nicht der Ciliarkörper, sondern die Iris die Ursprungsstätte des normalen Kammerwassers darstellen soll, nicht beitreten.

Wir haben uns somit nur noch mit zwei experimentell gefundenen Tatsachen, die mit der Annahme einer Beteiligung der Iris an der physiologischen Kammerwasserbildung vereinbar zu sein scheinen, auseinanderzusetzen, nämlich:

1. mit der Beobachtung, daß an der bloßgelegten Iris nach Abtragung der Hornhaut minimale Flüssigkeitsspuren austreten,
2. mit der Beobachtung Ehrlichs, daß nach vitaler Fluoresceininjektion der Farbstoff augenscheinlich aus der Iris in das Vorderkammerwasser übertritt.

Was zunächst die von mir in Gemeinschaft mit Th. Leber gemachte Beobachtung anbetrifft[58]), daß bei aufgehobener Vorderkammer durch eine besondere Versuchsanordnung (den von mir bereits an anderer Stelle ausführlich dargestellten Ohrtrichterversuch), doch der Austritt von minimalen Flüssigkeitsspuren aus der Iris [ent-

gegen den früheren von Hamburger[20]) bestätigten Versuchsresultaten Lebers] direkt sichtbar gemacht werden kann, so habe ich bereits darauf hingewiesen, daß diese Versuchsergebnisse wohl mit der Annahme vereinbar sind, daß auch die Iris einen geringfügigen Anteil zur physiologischen Kammerwasserbildung beiträgt, daß sie aber durchaus keinen Beweis dafür erbringen, da der normale Augendruck sehr wohl genügen könnte, um den nur spurenweise erfolgenden Flüssigkeitsaustritt aus den Irisgefäßen, der nach meinen Wägungen nur einen Bruchteil des gleichzeitig vom Ciliarkörper gelieferten Sekretes darstellt, vollständig zu verhindern.

Wenn nun aber auch die nach Aufhebung der Vorderkammer veränderten Druckverhältnisse als Ursache der Absonderung ebenso für den Ciliarkörper geltend gemacht werden können, so daß sich streng genommen nur ein mehrfaches Überwiegen der physiologischen Sekretion des letzteren gegenüber der Iris hieraus ergeben würde, so ist doch noch ein zweites Moment vorhanden, das nur auf die Iris zutrifft und den minimalen, im Experiment beobachteten Flüssigkeitsaustritt völlig ausreichend erklärt, ohne die Annahme einer sekretorischen Tätigkeit der Iris, nämlich die „Entzündung durch Bloßlegung" (Cohnheim).

Seit den klassischen Arbeiten Cohnheims über die Entzündung, worin er uns unter anderm ausführlich die von ihm genau beobachteten Erscheinungen bei der „Entzündung durch Bloßlegung"[5]) schildert, wissen wir, daß allein schon durch die atmosphärische Luft, der bei der Bloßlegung die Gefäße ohne jeden Schutz exponiert sind, „nicht bloß eine Lähmung der Gefäßmuskulatur und dadurch die Erweiterung" des Lumens erzeugt wird, „sondern sie alteriert die Gefäßwandungen auch in dem Sinne, daß große Reibungswiderstände sich ausbilden und darum das Blut langsamer in den dilatierten Gefäßen strömt"; — „jedenfalls aber ist es diese selbe Alteration, welche endlich die Wände der Capillaren und Venen nicht bloß für flüssige, sondern auch für geformte Blutbestandteile, für Blutkörperchen, durchgängig macht".

Nach diesem Hinweis auf die Beobachtungen Cohnheims bedarf es wohl keiner weiteren Begründung mehr, daß es durchaus unstatthaft sein würde, aus den angeführten Versuchen, bei denen die bloßgelegte Iris durch vorsichtiges Trocknen mit Watte noch obendrein mechanisch gereizt werden mußte, irgendeinen Schluß zu ziehen auf das Vorhandensein einer Sekretion der Iris in physiologischen Zeiten.

Die zweite, hier zu besprechende Beobachtung, die als Beweis für eine sekretorische Tätigkeit der Iris in Anspruch genommen wurde, betrifft den nach vitaler Fluoresceininjektion augenscheinlich aus der

Irisvorderfläche erfolgenden Farbstoffübertritt in das Vorderkammerwasser, der beim Kaninchen in Form einer vertikalen Linie, der sog. Ehrlichschen Linie sich darstellt. Leber wies wiederholt nachdrücklichst darauf hin, daß man aus den in der Vorderkammer beobachteten Fluorescenzerscheinungen keinerlei physiologische Schlüsse ziehen dürfe, da er in ihnen einen reinen Diffusionsvorgang erblickte, der mit einer Sekretion nichts zu tun habe. Demgegenüber stellte Hamburger, der diese Lebersche Auffassung als durchaus verfehlt bezeichnete, die Behauptung auf*), „daß das tierische Gewebe, so lange Leben in ihm ist, einem bloß physikalisch-osmotischen, von der Saftströmung unabhängigen Durchtritt erfolgreich Widerstand leistet", mit anderen Worten also den Farbstoff nicht durchläßt, und, daß es somit keinem Zweifel unterliegen könne, daß die im Ehrlichschen Experiment in der Vorderkammer auftretende Fluorescenz der Ausdruck einer „vitalen elektiven Transsudation" sei, so daß die Iris mit Sicherheit die Quelle der intraokularen Flüssigkeit darstelle.

Nach ihm vermag der Farbstoff keine Saftströmung zu erzeugen, sondern sie nur zu markieren.

Ich möchte zu dieser Frage folgendes bemerken:

1. Die Behauptung Hamburgers, daß die lebende Capillarwand nicht den physikalischen Gesetzen der Osmose unterworfen sei, steht in Widerspruch mit den anerkannten, feststehenden Tatsachen der Biochemie; denn es findet sich „ganz zweifellos eine Permeabilität bei tierischen Membranen". „Es ist festgestellt, daß sowohl die Darmwand als auch die Capillarwände und ebenso die Wände der serösen Höhlen für die osmotisch wirksamen Stoffe permeabel sind" (Oppenheimer, Grundriß der Biochemie 1912, S. 352).

Ich verweise ferner an dieser Stelle auf meinen Diffusionsversuch (S. 52), bei dem ich schon nach wenigen Minuten einen Fluoresceinübertritt durch die ganze Dicke der lebenden Iris hindurch feststellen konnte.

Die Behauptung Hamburgers, auf die sich hauptsächlich sein Einwand der Leberschen Auffassung gegenüber gründet, ist somit zweifellos unrichtig.

2. Um von der Iris als der Quelle des Kammerwassers zu sprechen, muß vor allen Dingen der Nachweis von Flüssigkeitsaustritt gefordert werden. Das Ehrlichsche Experiment läßt nur einen Farbstoffaustritt erkennen. Wenn somit Hamburger von einer Saftströmung redet, so ist das eine bloße Annahme, für die er jeden Beweis bisher schuldig geblieben ist.

3. Die Hamburgersche Annahme eines gleichzeitig mit dem Farb-

*) Klin. Monatsbl. f. Augenheilk. 1910, II, S. 61.

stoff aus der Iris erfolgenden Flüssigkeitsaustrittes würde in Widerspruch stehen mit den physikalischen Gesetzen der Osmose.

Durch vitale Einverleibung von Fluoresceinkalium wird im Blute des Tieres eine Hypertonie erzeugt, so daß also innerhalb der Irisgefäße ein erhöhter osmotischer Druck gegenüber der Vorderkammer herrschen muß.

Nun aber strömt stets, nach den feststehenden Gesetzen der Osmose, das Salz (Fluoresceinkalium) nach der Seite des niederen osmotischen Druckes (d. h. in die Vorderkammer) und das Wasser (Kammerwasser) nach der Seite des höheren osmotischen Druckes (d. h. in die Irisgefäße).

Wir müssen also unbedingt nicht einen Übertritt der Flüssigkeit in die Vorderkammer, sondern einen Austritt von Flüssigkeit aus der Vorderkammer in die Blutgefäße nach künstlich im Blute erzeugter Hypertonie so lange annehmen, bis nicht in einwandfreier Weise das Gegenteil nachgewiesen ist.

4. Daß für das Auge die physikalischen Gesetze der Osmose volle Geltung haben und bei künstlich im Blut erzeugter Hypertonie tatsächlich ein Flüssigkeitsaustritt aus dem Bulbus erfolgt, haben die wichtigen Experimente Hertels[29]) gezeigt, der nach der Zufuhr beliebiger Salze ins Blut eine erhebliche Druckherabsetzung des Bulbus, als Ausdruck der eingetretenen Volumenverminderung, tonometrisch feststellte, was ich im Tierexperiment, sowie beim menschlichen glaukomatösen Auge bestätigt fand.

Da nun die von Ehrlich bei seinen Fluoresceinversuchen verwendeten Salzmengen (bis 8 ccm einer 20proz. Fluoresceinammoniumlösung bei Kaninchen, d. h. etwa 0,5 g Salz auf 1 kg Körpergewicht) gar nicht unbedeutend sind, so müssen wir in den Fluoresceinversuchen mit denselben Erscheinungen wie in den Hertelschen Experimenten rechnen, zumal die Druckherabsetzung schon bei verhältnismäßig sehr geringen Salzmengen deutlich zu sein pflegt, wie folgender, von mir angestellter Versuch zeigt:

Albinotisches Kaninchen von 3200 g Gewicht.

Augendruck $\frac{5,5}{5} = 18$ mm Hg (Schiötz).

Intravenöse Injektion von 12 ccm einer 10proz. NaCl-Lösung in die Ohrvenen innerhalb von 7 Minuten (d. h. 0,37 g NaCl auf 1 kg Körpergewicht).

Nach 20 Minuten: Druck $\frac{5,5}{9} = 10$ mm Hg.

Nach 1 Stunde 10 Minuten wurde das Vorderkammerwasser entnommen, refraktometrisch untersucht (n = 1,3360) und darauf chemisch in Zentrifugenröhrchen (in früher beschriebener Weise) eine Eiweißvermehrung auf 0,09—0,1% festgestellt.

Aus der festgestellten Eiweißvermehrung im Vorderkammerwasser können wir schließen, daß eine gesteigerte Tätigkeit des Ciliar-

körpers stattgefunden hat, auf den die Druckherabsetzung wie eine geringe Punktion der Vorderkammer wirkt, und durch dessen abnorme Sekretion die eingetretene Volumenabnahme und somit die Druckverminderung wieder ausgeglichen wird. Aus diesem Grunde entgeht der tonometrische Nachweis des veränderten Druckes bei geringer Salzzufuhr leicht unserer Feststellung. Doch habe ich wiederholt bei der Ehrlichschen Dosierung in Fluoresceinversuchen am intakten Kaninchenauge im Vorderkammerwasser Eiweißvermehrung chemisch festgestellt und auch an der Nernstlampe mit Sicherheit aus der Pupille grünen Farbstoff in die Vorderkammer übertreten sehen [Schöler und Uhthoff[55]), Nicati[43])].

Aus diesen Versuchen ergibt sich mit voller Sicherheit, daß durch eine im Blut durch mäßige Salzmengen erzeugte Hypertonie, wie sie auch durch Fluoresceininjektionen eintritt, die tiefgreifendste Änderung in der Flüssigkeitsbewegung im intakten Auge hervorgerufen wird.

6. Hamburger schreibt*):

„Am schlagendsten aber, um es noch einmal auszusprechen, erhellt das Verfehlte der Leberschen Meinung aus den Fluorescenzerscheinungen des lebenden Menschenauges: Man kann den menschlichen Körper — wie oben dargelegt — mit Fluorescein buchstäblich überschwemmen, so intensiv, daß die Haut grün, der Harn blutrot, die Schleimhäute quittegelb aussehen, und trotzdem tritt nicht die Spur ins Kammerwasser. — Mit anderen Worten: Obwohl das Blut dem Kammerwasser gegenüber stark hypertonisch geworden, wird dieser leicht bewegliche Farbstoff mit absoluter Konstanz an den **gesunden** Gefäßwänden **zurückgewiesen.**“

Ich muß darauf erwidern, daß die hier von Hamburger aufgestellte Behauptung nachweislich unrichtig ist, da ich auch hier seine Beobachtungen bei Anwendung geeigneterer optischer Untersuchungsmethoden nicht bestätigt fand.

Ich konnte wiederholt im völlig normalen Menschenauge (nach 7 g Fluoresceinammonium per os bei einem Körpergewicht von 60 kg) mit fokaler Beleuchtung an der Nernstspaltlampe im Vorderkammerwasser sehr lebhafte Fluorescenz, die sogar nach 9 Stunden noch deutlich war, beobachten, die jedoch bei Tageslicht aus folgenden, sehr einleuchtenden Gründen nicht sichtbar wird:

a) Das menschliche Auge mit seiner in der Regel ausgesprochenen Eigenfarbe zeigenden Iris ist für die Beobachtung von Fluorescenzerscheinungen weniger geeignet als das dunkel pigmentierte Kaninchenauge.

*) Klin. Monatsbl. f. Augenheilk. 1910, II, S. 73.

b) Die von Hamburger beim Menschen empfohlene per os zu nehmende Fluoresceindosis (6—8 g, d. h. etwa 0,11 g auf 1 kg Körpergewicht) ist außerordentlich gering [3 mal kleiner als die Ehrlichs, der 6—8 ccm einer 20 proz. Lösung bei Kaninchen subcutan injizierte und auch kleiner als die Hamburgers, der zu intravenöser Injektion bei Kaninchen*) 0,12 g Farbstoff auf 1 kg Körpergewicht für mäßig erklärte), so daß mit einer ausgesprochenen Fluorescenz von vornherein gar nicht gerechnet werden konnte.

c) Die von Hamburger beim Menschen angewandte, sehr geringe Dosis wird nun außerdem, nicht wie in Tierexperimenten subcutan oder intravenös gegeben, sondern per os. Alle maßgebenden Autoren, die sich mit vitaler Färbung beschäftigt haben, ich nenne nur Ehrlich, Goldmann, Fischel, weisen übereinstimmend darauf hin, daß der Farbstoff vom Darm aus weniger gut aufgenommen wird als bei anderer Applikationsweise, so daß es als sichergestellt zu gelten hat, wie das Ehrlich zuerst beim Indophenol fand, daß die Resorption vom Darmkanal aus nur „in einer beschränkten und recht wenig umfangreichen Weise" erfolgt, „die für die Untersuchung des gesamten Organismus durchaus unzureichend ist" (Ehrlich), und daß die Aufnahme des Farbstoffes von seiten des Darmes für sich allein von „keiner Bedeutung" ist, „da der Farbstoff direkt, ohne chemische Vorstadien zu passieren, an die Zelle herankommen muß" (Fischel).

Es geht hieraus hervor, daß selbst dann, wenn die Hamburgersche Beobachtung richtig wäre, d. h. also bei der verwendeten Dosis und Applikationsweise kein Farbstoff in die Vorderkammer überträte, es doch durchaus unstatthaft sein würde, eine Sonderstellung des menschlichen Auges hieraus abzuleiten, wie das Hamburger tut.

Da wir aber nun trotz dieser ganzen Reihe erschwerender äußerer Umstände eine deutliche Fluorescenz mit der Nernstlampe im Vorderkammerwasser des menschlichen gesunden Auges feststellen konnten, so bedarf es keiner Begründung mehr, wenn wir diesen angeblich „schlagendsten" Beweis gegen die Richtigkeit der Leberschen Auffassung als völlig verfehlt bezeichnen.

Zusammenfassend muß somit gesagt werden, daß alles für und nichts gegen die Auffassung spricht, in dem beim Ehrlichschen Fluoresceinexperiment erfolgenden Farbstoffübertritt ins Vorderkammerwasser einen reinen Diffusionsvorgang (Leber) zu erblicken.

Auch die festgestellte Tatsache, daß der Fluoresceingehalt in der Hinterkammer, trotz des starken Gefäßreichtums des Ciliarkörpers, nur

*) Über die Ernährung des Auges 1914, S. 18.

denselben oder einen etwas geringeren Farbstoffgehalt aufweist als das Vorderkammerwasser, erklärt sich sehr einfach daraus, daß die aus den Gefäßschlingen des Ciliarkörpers herausdiffundierenden Farbstoffmengen, um ins Hinterkammerwasser zu gelangen, eine viel dickere Scheidewand zu durchsetzen haben, was eine etwas längere Zeit erfordern muß, da sie außer den Gefäßwänden vor allem die Ciliarepithelschicht zu durchdringen haben, wobei ja außerdem der Farbstoff im Innern der Zellen aufgespeichert wird, wie die beobachtete, nur auf den Ciliarkörper beschränkte Vitalfärbung zeigt.

Auch das abgesonderte Ciliarkörpersekret wird selbst dann, wenn es fluoresceinhaltig ist (was nach Erfahrungen an anderen Drüsen durchaus nicht der Fall zu sein braucht), die Farbstoffkonzentration im Hinterkammerwasser nach kurzer Versuchsdauer kaum merklich beeinflussen können, weil die gelieferten Sekretmengen ja nur sehr geringe sind (etwa 1 Tropfen in einer Stunde nach meinen früheren Versuchen).

Die Erfahrung mit vitalen Farbstoffen kann meines Erachtens in keiner Weise, wie Hamburger es annimmt, seine Auffassung, daß durch die „lebenden" Capillarwände der Farbstoff nicht nach physikalischen Gesetzen hindurch diffundieren könne, stützen.

Es müssen eben zwei Vorgänge durchaus scharf unterschieden werden:

1. Die Aufnahme von Salzen (Fluoresceinkalium oder anderen Farbstoffen) ins Innere der lebenden Zelle, die sogenannte „Farbspeicherung", die uns als „vitale Färbung" entgegentritt.

2. Das Durchlassen von Salzen (Fluoresceinkalium oder andern Farbstoffen) durch tierische Membranen (Capillarwand).

ad 1. Da die lebende Zellmembran der Einzelzelle physikalisch nur für die sogenannten „lipoidlöslichen Stoffe" durchgängig ist, zu denen aber Salze (Fluoresceinkalium) nicht gehören [Oppenheimer[45])], so müssen wir aus dem Auftreten einer vitalen Färbung auf stattgehabte spezifische Zelltätigkeit, also auf physiologische Vorgänge schließen.

ad 2. Da jedoch, im Gegensatz zur Zellmembran der Einzelzelle, tierische Membranen (Capillarwand) anerkanntermaßen für Salze (Fluoresceinkalium) nach rein physikalischen Gesetzen durchgängig sind, so ist es fehlerhaft, aus der Feststellung des erfolgten Durchtrittes auf spezifische Zelltätigkeit, also auf physiologische Vorgänge schließen zu wollen.

Da nun die Salze beim Durchtritt durch tierische Membranen nicht durch die Zellen, sondern zwischen den Zellen, also durch die Intercellularsubstanz passieren (wie Höber dies für den Darm sicher nachgewiesen hat und wie es auch für die Capillarwand[45]) behauptet wird), so werden wir in diesen Fällen keine vitale Färbung erwarten dürfen, da ja der Farbstoff gar nicht ins Innere der Zellen gelangt und deshalb auch nicht darin festgehalten oder gar aufgespeichert werden kann.

Vergegenwärtigen wir uns nach diesen Überlegungen unsere früher schon beschriebenen Beobachtungen mit den verschiedensten vitalen Farbstoffen am albinotischen Kaninchenauge:

Stets blieb die Iris völlig farblos.

Stets fand sich eine nur auf den Ciliarkörper beschränkte elektive vitale Färbung.

Konnten wir schon früher aus diesen Beobachtungen mit Sicherheit den Schluß ziehen, daß sich im Ciliarkörper zweifellos sehr wichtige Lebensvorgänge und Stoffwechselprozesse abspielen, so müssen wir jetzt mit derselben Bestimmtheit behaupten, daß bei dem Vorgang des Farbstoffübertrittes ins Vorderkammerwasser von einer physiologischen aktiven Zelltätigkeit, wie wir sie bei einer sekretorischen Tätigkeit voraussetzen müßten, und wie sie uns am Ciliarkörper durch die elektive Vitalfärbung auf deutlichste entgegentritt, hier an der Iris, weil sie im Gegensatz zum Ciliarkörper stets völlig farblos bleibt, gar keine Rede sein kann, so daß auch durch diese Versuche der aus den Irisgefäßen erfolgende Farbstoffaustritt im Ehrlichschen Experimente als ein rein physikalischer Vorgang erwiesen wird, wie das Leber von jeher behauptet hat.

Nur auf einen Punkt soll noch kurz eingegangen werden, nämlich auf die Frage der Vascularisation der Iris im Verhältnis zu der des Ciliarkörpers.

Während Hamburger die Ansicht Lebers: daß die „Funktion der Ciliarfortsätze in ihrem Baue unverkennbar ausgesprochen sei, „namentlich in ihrem großen Gefäßreichtume und in der durch vielfache Hervorragungen, Gruben- und Arkadenbildung bewirkten Vergrößerung ihrer Oberfläche, wie sie bei einem Flüssigkeit sezernierenden Organe vorausgesetzt werden muß", nicht gelten lassen will, behauptet er andererseits, um seine Annahme von der sekretorischen Tätigkeit der Iris zu begründen, daß die Iris „ein von Blutgefäßen strotzendes Organ" sei, und daß beim Kaninchen „ein dichtes Netz von Capillaren ganz vorn in der Iris, vom Kammerwasser nur durch einen schmalen Gewebsstreifen abgetrennt", vorhanden sei. Trotzdem Leber diese Befunde nicht bestätigt fand und nach ihm die Iris keineswegs zur Flüssigkeitsabsonderung geeignet erscheint, hielt Hamburger seine Behauptung von den „massenhaften Blutgefäßen" der Iris aufrecht.

Um mir über diese Frage ein Urteil zu bilden, habe ich bei einer Reihe von Tieren (Katzen, Kaninchen) Blutgefäßinjektionen mit 2proz. Berlinerblaulösung vorgenommen in folgender Weise:

In tiefer Chloroformnarkose wurde eine Kanüle in die Aorta eingebunden, ein Teil des Blutes abgelassen und darauf die filtrierte, leichterwärmte Injektionsmasse in reichlicher Menge injiziert, worauf ich das Tier mit Chloroform tötete.

Die Bulbi wurden in üblicher Weise in Celloidin eingebettet, geschnitten und nach evtl. Bleichung (Alfieri) teils ungefärbt, teils nach Behandlung mit Hämatoxylin-Eosin oder, was besonders schöne Bilder gibt, mit Carmin und Pikrinsäure, mikroskopisch untersucht.

Ich muß nach Durchsicht einer großen Anzahl sehr gut gelungener Injektionspräparate feststellen, daß ich von einem strotzenden Gefäßreichtum der Iris nichts wahrgenommen habe (Tafel IV und V: Abb. 7 bis 10). Daß aber andererseits ein Organ wie die Iris, die doch fortwährend infolge ihrer optischen Funktion als Blende sich in Bewegung befindet, eine ausreichende Blutversorgung haben muß, so daß die Blutgefäße nicht gerade fehlen können, ist eigentlich selbstverständlich. Auch die Tatsache, daß beim Kaninchen nur nahe am Pupillarrande, wo die Iris dünner ist und in der Hauptsache vom Schließmuskel gebildet wird, dieser die Blutgefäße etwas nach der Peripherie drängt, jedoch nach oben und unten in gleicher Weise (Abb. 9), berechtigt meines Erachtens nicht, von einem dichten, oberflächlichen Capillarnetz zu sprechen.

Gelegentlich fand ich beim Kaninchen dicht am Pupillarrand unter dem Endothel ein großes Gefäß (Abb. 10), anscheinend den kleinen Iriskreis darstellend, das deshalb von Interesse ist, weil man an dieser Stelle im Ehrlichschen Experimente zuerst den Farbstoff ins Vorderkammerwasser übertreten sieht.

Welch großer Unterschied aber zwischen der Vascularisation von Ciliarkörper und Iris besteht, lehrt ein Blick auf Abb. 7 und 9 (Kaninchen) und Abb. 8 (Katze), so daß es wohl weiterer Begründung nicht bedarf, wenn ich mich auch in dieser Frage wieder auf den Leberschen Standpunkt stellen muß.

Ich kann daher aus allen den angeführten Beobachtungen nur den Schluß ziehen, daß bisher eine Anteilnahme der Iris an der physiologischen Kammerwasserbildung durchaus unbewiesen und auch unwahrscheinlich ist.

Vergegenwärtigen wir uns zum Schluß nochmals die Ergebnisse der gesamten, im vorstehenden geschilderten Untersuchungen, die sich mit der Frage nach der Quelle und dem Verlauf der intraokularen Saftströmung befaßten, so können wir sagen, daß sich eine ganze Reihe neuer experimenteller Tatsachen hat ermitteln lassen — ich nenne nur die Identität des physiologischen Ciliarkörpersekretes mit dem normalen Vorderkammerwasser, die elektive Vitalfärbung des (albinotischen) Ciliarkörpers mit Fluorescein, den Fluoresceinübertritt in die Hinterkammer, das physikalische Verhalten von Fluoresceinlösungen bei intensiver Beleuchtung (Nernstlicht), das zur Klarstellung wichtiger Experimente diente, die festgestellte enorme Drucksteigerung nach Ent-

ziehung einiger Tropfen Vorderkammerwasser, den geführten Nachweis von der Permeabilität der lebenden Iris durch Fluorescein, den Nachweis des konstanten Fluoresceinübertrittes in die Vorderkammer des gesunden menschlichen Auges — auf Grund deren eine ganze Anzahl seit vielen Jahren heftig umstrittener Fragen über den intraokularen Flüssigkeitswechsel, die mit zu den wichtigsten Problemen der Ophthalmologie gehören, nunmehr nach meiner Überzeugung mit Bestimmtheit dahin beantwortet werden muß, daß die Lebersche Auffassung über die Quelle und den Verlauf der intraokularen Saftströmung völlig zu Recht besteht, da, wie ausführlich dargelegt, alle gegen diese Lehre erhobenen Einwände nach gewissenhaftester Prüfung aus den verschiedensten Gründen völlig abgelehnt werden mußten und neue Beweise für ihre Richtigkeit beigebracht werden konnten.

Wenn somit, wie ich hoffe, die vorstehend geschilderten Versuche mit dazu beitragen würden, unsere Ansichten über den intraokularen Stoffwechsel zu klären, so dürfte ihr Zweck in vollem Maße erreicht sein.

Meinem Chef, Herrn Professor Wagenmann danke ich für sein, mir in gewohnter Weise wiederum bewiesenes förderndes Interesse und seine stets freundliche Bereitwilligkeit, mit der er meine Versuchsergebnisse prüfte und die entsprechenden Präparate besichtigte.

Ebenso gedenke ich in Dankbarkeit Professor Th. Lebers, der bis kurz vor seinem Tode mit dem ihm eigenen lebhaften, anregenden Interesse meine Untersuchungen verfolgte, in deren Ergebnissen, über die ich ihm oft berichtete, er noch mit Genugtuung eine endgültige Bestätigung seiner seit Jahren in Wort und Schrift vertretenen Anschauung begrüßte.

Literatur.

1. Abelsdorff u. Wessely, Vergleichende physiologische Untersuchungen über den Flüssigkeitswechsel in der Wirbeltierreihe. I. Teil. Vögel. Archiv f. Augenheilk. **64**, Ergänzungsheft. 1909.
2. Adamük, Neue Versuche über den Einfluß des Sympathicus und Trigeminus auf Druck und Filtration im Auge. Sitzungsbericht der Mathem. naturwissensch. Kl. d. Kaiserl. Akad. d. Wissensch. Wien 1869.
3. Bauer, Über die Ursache der veränderten Zusammensetzung des Humor aqueus nach Entleerung der vorderen Augenkammer. v. Graefes Archiv f. Ophthalmol. **42**, 3. 1896.
4. Burk, Die klinische, physiologische und pathologische Bedeutung der Fluorescenz im Auge nach Darreichung von Uranin. Klin. Monatsbl. f. Augenheilk. **48**, 2. 1910.
5. Cohnheim, Neue Untersuchung über die Entzündung. Berlin 1873.
6. — Vorlesungen über allgemeine Pathologie I. 2. Aufl. 1882.
7. Ehrenthal, Kritisches und Experimentelles zur Lehre vom Flüssigkeitswechsel des Auges. Inaug.-Diss. Königsberg 1887.

8. Ehrlich, P., Über provozierte Fluoresceinerscheinungen am Auge. Deutsche med. Wochenschr. 1882.
9. — Das Sauerstoffbedürfnis des Organismus. Berlin 1885.
10. — Über die Beziehungen von chemischer Konstitution, Verteilung und pharmakolog. Wirkung. Internat. Beitr. z. inn. Med. Festschr. f. v. Leyden. Bd. 1. 1902.
11. Fischel, Unters. über vitale Färbung. Anat. Heft. 52 und 53. 1901.
12. — Vitale Färbung in der Enzyklopädie der Mikroskop. Technik v. Ehrlich u. Krause.
13. Friedmann, Zur Frage der Diffusibilität des Fluoresceins. Sitzungsber. der Physiolog. Ges. z. Berlin, 1909 (Med. Klinik 1909, Nr. 34).
14. Goldmann, Die äußere und innere Sekretion des gesunden und kranken Organismus im Lichte der vitalen Färbung. Beiträge z. klin. Chir. **64**. 1. 1909.
15. Hamburger, C., Besteht freie Kommunikation zwischen vorderer und hinterer Augenkammer? Zentralbl. f. prakt. Augenheilk. **22**. 1898.
16. — Weitere Beobachtungen über den physiologischen Pupillenabschluß. Deutsche med. Wochenschr. 1899.
17. — Über die Quellen des Kammerwassers. Klin. Monatsbl. f. Augenheilk. 1900.
18. — Ausführungen Hamburgers in der offenen Korrespondenz der Klin. Monatsbl. f. Augenheilk. 1899.
19. — Ausführungen Hamburgers in der offenen Korrespondenz der Klin. Monatsbl. f. Augenheilk. 1901.
20. — Zur Frage, woher das Kammerwasser stammt? Bericht über die 30. Vers. d. ophthalm. Gesellsch. zu Heidelberg 1902.
21. — Bemerkungen zu Lebers Darstellung der Zirkulationsverhältnisse des Auges. Klin. Monatsbl. f. Augenheilk. **43**, 1, S. 105. 1905.
22. — Über das Färben lebender menschlicher Augen zu physiologischen und diagnostischen Zwecken. Berliner klin. Wochenschr. 1909, Nr. 30.
23. — Über die Saftströmung des Auges. Klin. Monatsbl. f. Augenheilk. **48**, 2. 1910.
24. — Kritisches und Experimentelles zur Lehre von der intraokularen Saftströmung. Centralbl. f. prakt. Augenheilk. **37**. 1913.
25. — Beiträge zur Ernährung des Auges. Bericht der 39. Vers. d. ophthalm. Gesellsch. zu Heidelberg 1913.
26. — Über die Ernährung des Auges. Leipzig 1914.
27. Hayaschi, Experimentelle Untersuchungen mit Uranin. Klin. Monatsbl. f. Augenheilk. **49**. 2. 1911.
28. Heidenhain, R., Mikroskopische Beiträge zur Anatomie und Physiologie der Nieren. Archiv f. mikr. Anat. **10**. 1874.
29. Hertel, Experimentelle Untersuchungen über die Abhängigkeit des Augendruckes von der Blutbeschaffenheit. v. Graefes Archiv. f. Ophthalm. **88**. 1915.
30. Höber, Physikalische Chemie der Zelle und der Gewebe. Leipzig 1911.
31. Jesner, Der Humor aqueus des Auges in seinen Beziehungen zu Blutdruck und Nervenreiz. Archiv f. d. ges. Physiol. **23**. 1880.
32. Knape, Über den Einfluß des Atropins und des Eserins auf den Stoffwechsel in der vorderen Augenkammer. Skandin. Archiv f. Physiol. **24**. 1911.
33. Leber, Th., Studien über den Flüssigkeitswechsel im Auge. v. Graefes Archiv f. Ophthalm. **19**. 2. 1873.
34. — Die Ernährungs- und Zirkulationsverhältnisse des Auges. Graefe-Saemisch: Handb. d. ges. Augenheilk. 1. Aufl. 1876.
35. — Der gegenwärtige Stand unserer Kenntnisse vom Flüssigkeitswechsel des Auges. Anat. Hefte **4**. Abt. 2. 1896.

36. Leber, Th., Über die Ernährungsverhältnisse des Auges. Bericht über d. 9. intern. Kongr. zu Utrecht 1899.
37. — Die Zirkulations- und Ernährungsverhältnisse des Auges. Graefe-Saemisch: Handb. d. ges. Augenheilk. 2. Aufl. 1903.
38. — Erwiderung auf die Bemerkungen Hamburgers. Klin. Monatsbl. f. Augenheilk. **43**, 1, S. 105. 1905.
39. Leber u. Pilzecker, Neue Untersuchungen über den Flüssigkeitswechsel im Auge. v. Graefes Archiv **64**, 1. 1906.
40. Levinsohn, Zur Frage der ständigen freien Kommunikation zwischen vorderer und hinterer Augenkammer. Klin. Monatsbl. f. Augenheilk. 1899.
41. — Notizen zur vorstehenden Frage in der offenen Korrespondenz der Klin. Monatsbl. f. Augenheilk. 1899 und 1901.
42. Loewenstein u. Kubik, Refraktometrische Untersuchungen des Kammerwassers. Ein Beitrag zur Biologie des Auges. v. Graefes Archiv f. Ophthalm. **89**. 1915.
43. Nicati, La glande de l'humeur aqueuse. Archiv d. Ophth. **10/11**. 1890.
44. Niesnamoff, Über die quantitativen Verhältnisse der Filtration und Sekretion des Kammerwassers. v. Graefes Archiv f. Ophthalm. **42**, 4. 1896.
45. Oppenheimer, Grundriß der Biochemie. Leipzig 1912.
46. Peters, Weitere Beiträge zur Pathologie der Linse. Klin. Monatsbl. f. Augenheilk. **42**, 2. 1904.
47. Priestley, Smith, The Blood-pressure in the eye and its relation to the Chamber-pressure. The Brit. Journ. of Ophthalm. Jan. 1917.
48. Reinstein, Beteiligt sich die vordere Irisfläche an der Absonderung des Humor aqueus? Inaug.-Diss. Halle 1903.
49. Reiß, Die refraktometrische Blutuntersuchung und ihre Ergebnisse für die Physiologie und Pathologie des Menschen. Ergebn. der inneren Mediz. u. Kinderheilk. **10**. 1913.
50. — Eine neue Methode zur quantitativen Eiweißbestimmung. Archiv f. experiment. Pathol. u. Pharmakolog. **51**. 1904.
51. Robertson, Die physikalische Chemie der Proteine. 1912.
52. Roth u. Eisenlohr, Refraktometrisches Hilfsbuch. 1911.
53. Schick, Experimentelle Beiträge zur Lehre vom Flüssigkeitswechsel im Auge mit vorzüglicher Berücksichtigung der Regeneration des Humor aqueus. v. Graefes Archiv f. Ophthalm. **31**, 2. 1885.
54. Schnaudigel, Die vitale Färbung mit Trypanblau am Auge. v. Graefes Archiv f. Ophthalm. **86**. 1913.
55. Schöler u. Uhthoff, Das Fluorescein in seiner Bedeutung für den Flüssigkeitswechsel des Auges. Jahresber. d. Augenklinik v. Schöler. 1881.
56. Seidel, Über die Beteiligung der Iris bei der Kammerwasserabsonderung nach gemeinschaftlich mit Th. Leber angestellten Versuchen. Bericht über die 40. Vers. d. Ophthalm. Ges. Heidelberg. 1916.
57. Schulemann, Beiträge zur Vitalfärbung. Archiv f. mikr. Anat. **79**, 1. 1911.
58. Troncoso, Recherches expérimentales sur la filtration de liquides salins et albumineux à travers la chambre antérieure, et son rôle dans la genèse du glaucome. Annal. d'oculist. **133**. 1905.
59. Türk, Weitere Untersuchungen über Wärmeströmung in der vorderen Augenkammer und die Ehrlichsche Linie. Klin. Monatsbl. f. Augenheilk. **49**, 1. 1911.
60. Ulbrich, Klinische Beobachtungen über die Druckverhältnisse in der vorderen und hinteren Augenkammer. Archiv f. Augenheilk. **60**. 1908.
61. Weiß, O., Die Ernährung und Zirkulation des Auges. Nagel: Handb. d. Physiolog. d. Menschen. 1905.

62. Weiß, O., Die Lehre von der intraokularen Flüssigkeitsströmung ist nicht begründet. Archiv f. d. ges. Physiol. **115**.
63. — Der intraokulare Flüssigkeitswechsel. Zeitschr. f. Augenheilk. **25**. 1911.
64. Wessely, Experimentelle Untersuchungen über Reizübertragungen von einem Auge zum anderen. v. Graefes Archiv f. Ophthalm. **50, 1**. 1900.
65. — Über die Wirkung des Suprarenins auf das Auge. Bericht über die 28. Vers. der ophthalm. Gesellsch. zu Heidelberg. 1901.
66. Wessely, Experimentelles über subconjunctivale Injektionen. Deutsche med. Wochenschr. 1903.
67. — Zur Kenntnis der Wirkung lokaler Reize und lokaler Wärmeapplikation (nach Experimenten am Auge). Archiv f. klin. Chir. **71**. 1903.
68. — Über die Resorption aus dem subconjunctivalen Gewebe. Arch. f. experiment. Path. u. Pharmak. **49**. 1903.
69. — Über die Fluoresceinerscheinungen am Auge und die Ausscheidung des Fluoresceins aus dem Körper. Verhandl. d. phys. Ges. zu Berlin **6**. III. 1903.
70. — Zur Wirkung des Adrenalins auf Pupille und Augendruck. Zeitschr. f. Augenheilk. **13**. 1905.
71. — Der Flüssigkeits- und Stoffwechsel des Auges, mit besonderer Berücksichtigung seiner Beziehungen zu allgemein-physiologischen und biologischen Fragen. Ergebnisse der Physiologie **4**, 1, 2. 1905.
72. — Experimentelle Untersuchungen über den Augendruck, sowie über qualitative und quantitative Beeinflussung des intraokularen Flüssigkeitswechsels. Archiv f. Augenheilk. **60**. 1908.
73. — Über den intraokularen Flüssigkeitswechsel. Zeitschr. f. Augenheilk. **25**. 1911.

(Aus dem physiologischen Institute der deutschen Universität in Prag.)

Über den physiologischen Pupillarabschluß.

Von

Prof. Dr. **R. H. Kahn.**

Mit 3 Textabbildungen.

Als den physiologischen Pupillarabschluß bzeichnet man die theoretisch völlig einleuchtende und ziemlich allgemein anerkannte Annahme, daß der innere freie Irisrand der Vorderfläche der Linse fest anliegt und damit innerhalb gewisser Grenzen die vordere von der hinteren Augenkammer abschließt (Ulrich, Hamburger)[1]. Denn die anatomischen Verhältnisse bringen es mit sich, daß der Sphinktertonus mit einer gewissen Komponente in der Richtung gegen die Vorderfläche der Linse wirken und dadurch die freien Randpartien der Iris nach hinten drücken muß. Über die Größe dieser Druckwirkung und damit über die Festigkeit des Verschlusses ist man allerdings sehr verschiedener Meinung. Die einen halten von seiner Wirksamkeit nicht viel, die anderen schreiben ihm eine besondere physiologische Bedeutung zu. Die Frage des Bestehens eines wirksamen physiologischen Pupillarabschlusses ist nämlich ein recht wichtiges Glied in dem Für und Wider der Meinungen über das Vorhandensein einer Flüssigkeitsströmung zwischen den Augenkammern geworden und greift damit wesentlich in die Anschauungen über die Herkunft und den Abfluß des Kammerwassers ein. Ein experimenteller allgemein anerkannter Beweis für einen praktisch wirksamen Abschluß der hinteren Augenkammer von der vorderen ist bisher nicht erbracht worden. Die Beweiskraft des Grundversuches von Hamburger (in die hintere Kammer eingeführtes Fluorescein erscheint erst 10 bis 20 Minuten später in der vorderen) hat man vielfach angezweifelt. Als ein wichtiges Argument für

[1]) Wir verzichten in diesem Aufsatze der Platzersparnis halber meistens auf genaue Zitate. Diese sind ohne weiteres in den zusammenfassenden Aufsätzen jüngerer Zeit zu finden: Ch. Leber, Die Zirkulations- und Ernährungsverhältnisse des Auges. v. Graefe-Sämisch, Handbuch der ges. Augenheilkunde. 2. Aufl. Bd. II, 2. Abt., S. 223ff. 1903. — O. Weiß, Die Ernährung und die Zirkulation des Auges. Nagels Handbuch der Physiol. **3**, 438. 1905. — K. Wessely, Der Flüssigkeits- und Stoffwechsel des Auges usw. Ergebnisse der Physiol., Asher-Spiro, Bd. IV, S. 565. 1905.

das Bestehen eines wirksamen Abschlusses kann vielleicht der von Ulbrich[1]) beschriebene Fall gelten. In einem menschlichen Auge zeigte eine feine Membran, welche eine Irislücke verschloß, Erscheinungen, welche sich zwanglos aus einem wirksamen Pupillarabschlusse erklären ließen, allerdings unter der von Manchem bezweifelten Voraussetzung einer andauernden regen Flüssigkeitssekretion aus dem Ziliarkörper. Indessen kommt man wohl hier nicht um die Tatsache herum, daß es sich um ein auch sonst noch pathologisches Auge handelte, wenn auch nicht ein Folgezustand entzündlicher Prozesse, sondern das Resultat einer Entwicklungsstörung vorgelegen haben dürfte. Auch erscheint es wohl nicht ausgeschlossen, daß die Membran, welche an der Vorderfläche des Irisgewebes entsprang, doch aus inneren Gründen eine Gleichgewichtsfigur einzuhalten bestrebt war, und ihre Bewegungen dadurch nicht ausschließlich als passiv erzeugte anzusehen sind. Jedenfalls bedarf die Frage des physiologischen Pupillarabschlusses der weiteren experimentellen Bearbeitung.

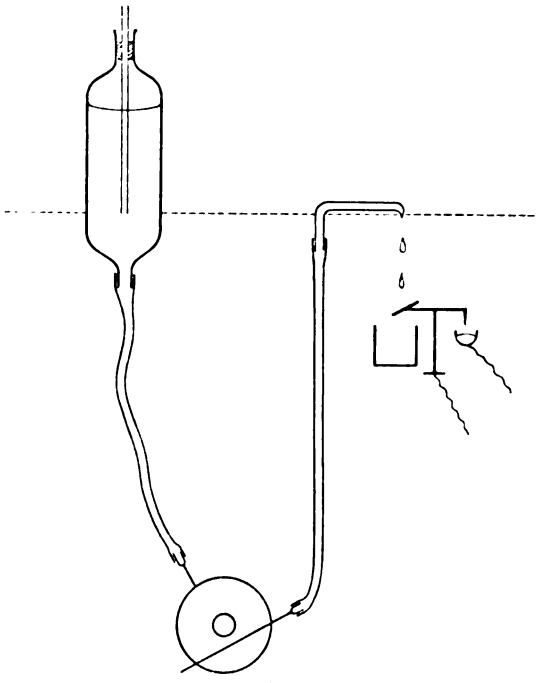

Abb. 1.

Im folgenden wird eine Reihe von Versuchsresultaten veröffentlicht, über welche ich schon seit längerer Zeit verfüge, und deren Mitteilung sich aus äußeren Gründen verzögerte. Es handelte sich um die künstliche Durchspülung der Pupille an den Augen von Kaninchen und Katzen. Abb. 1 zeigt das Schema der Versuchsanordnung. Am kurarisierten, also aktiv bewegungslosen, künstlich geatmeten Tiere wird nach Anlegung einer Lidsperre eine kurze, spitze und feine Stahlkanüle mit endständiger Öffnung durch die Sclera hinter der Iriswurzel in die hintere Augenkammer eingeführt. Die richtige Lage der kurzen Kanülen-

[1]) H. Ulbrich, Klinische Betrachtungen über die Druckverhältnisse in der vorderen und hinteren Augenkammer. Archiv f. Augenheilk. **60**, 283. 1908. — S. auch: Vers.-Ber. der ophthalmol. Gesellsch. Heidelberg 1907, S. 105.

spitze ist der springende Punkt der ganzen Versuchsanordnung. Die Spitze muß hinter der Iriswurzel ganz frei liegen, darf weder in die Linse oder den Glaskörper hineinragen und die Iris nicht verletzen. Hiervon hat man sich durch leichtes Hin- und Herbewegen der Kanüle sorgfältig zu überzeugen. Die Kanüle steht durch einen dünnen zugeklemmten Schlauch mit einer kleinen mit warmer Ringerscher Flüssigkeit gefüllten Mariotteschen Flasche in Verbindung, welche der Höhe nach fein verstellbar ist. Das untere Ende ihres Luftrohres befindet sich in jener Höhe über dem Auge, welche dem Mittelwerte des für das Versuchstier zu erwartenden intraocularen Druckes entspricht (34—38 cm Wasser). In einem Winkel von 90° zu der Stichrichtung dieser Kanüle wird nun die Hornhaut von einer Leberschen Kanüle mit seitlicher Öffnung durchstochen, welche nebst dem zugehörigen, abgeklemmten Gummischlauche mit Ringerscher Lösung gefüllt ist. Der Schlauch setzt sich an seinem Ende in ein rechtwinklig gebogenes Glasröhrchen mit feiner Spitze fort, welches ebenfalls entsprechend hoch über dem Auge derart in ein Stativ gefaßt wird, daß seine Öffnung mit dem unteren Röhrenende der Mariotteschen Flasche in gleicher Höhe steht. Unter der Spitze dieses Röhrchens ist ein Tropfenzähler angebracht, welcher ausfließende Flüssigkeitstropfen elektromagnetisch auf einer berußten Kymographiontrommel registriert. Auf solche Weise läßt sich also die Pupille durchspülen und aus der in der Zeit fallenden Tropfenzahl eine Anschauung über die Durchgängigkeit derselben gewinnen.

Derartige Versuche sind sehr heikel. Neben dem wichtigsten bereits oben erwähnten Punkte, der entsprechenden Lagerung der Kanüle in der hinteren Kammer, ist es weiters selbstverständlich von der größten Wichtigkeit, daß bei den Einstichen kein Tropfen des Kammerinhaltes austritt. Jede Änderung des intraocularen Druckes ist bei den Manipulationen sorgfältig zu vermeiden. Von der großen Zahl derartig hergerichteter Versuchstiere wurden die meisten nach strenger Prüfung als nicht ganz tadellos bezüglich der erwähnten Punkte verworfen, so daß nur sechs ganz einwandfreie Fälle erübrigten, deren Resultate mitgeteilt werden sollen. Einer davon betrifft das Kaninchen, die fünf anderen die Katze. Dieses Verhältnis erklärt sich aus den weitaus günstigeren Versuchsbedingungen, welche das Katzenauge bietet. Denn seine größeren Dimensionen, die Tiefe seiner vorderen Kammer, die Dicke seiner Hornhaut fördern die tadellose Anlegung der Kanülen ungemein. Schließlich ist zu erwähnen, daß in allen Versuchen, um von vornherein die Pupille zu verengern und nachher rasch erweitern zu können, der N. sympathicus der gleichen Halsseite durchschnitten wurde.

Alle sechs Versuche lieferten zunächst das Resultat, daß nach Fertigstellung der Versuchsanordnung und Lösung der Schlauchklemmen

keine Flüssigkeitsverschiebung in der Leitung auftrat. Auch bei Steigerung des Druckes in der hinteren Kammer durch Erhöhung der Mariotteschen Flasche fielen keine Tropfen aus der Röhrchenspitze auf den Tropfenzähler. Der Tropfenfall begann beim Kaninchen erst bei einem Überdrucke von 30 mm Ringersche Lösung, bei der Katzen erst bei 50 mm. Knapp unter diesen Druckwerten fiel kein Tropfen. Neuerliche Erniedrigung des Druckes in der hinteren Kammer unter die angegebenen Werte sistierte den Tropfenfall. Langsame kontinuierliche Erhöhung über dieselben verursachte anfangs eine rasche, dann aber langsame Vermehrung der Tropfenzahl.

Dieses Ergebnis der Versuche läßt sich offenbar gar nicht anders deuten, als durch einen normal vorhandenen Verschluß der Pupille, welcher verhindert, daß unterhalb eines gewissen Druckgefälles zwischen hinterer und vorderer Augenkammer Flüssigkeit die Irisöffnung passiert. Erst bei einem bestimmten Überdrucke, welcher beim Kaninchen 30 mm Wasser (2.2 mm Hg), bei der Katze 50 mm Wasser (3.7 mm Hg) beträgt, wird dieser Verschluß überwunden. Die Ursache dieses Verschlusses in unseren Versuchen kann nur in dem Umstande gesucht werden, daß der Irisrand der Vorderfläche der Linse fest anliegt. Dieses Angedrücktwerden durch eine Komponente der Sphinkterwirkung muß natürlich mit der Enge der Pupille zunehmen und dürfte aus anatomischen Gründen stärkere Hervorwölbung der Iris durch die Linse bei der Katze ausgeprägter sein, als beim Kaninchen. Es stellen also die in unseren Versuchen erhaltenen Werte von 30 und 50 mm Wasser (2.2 — 3.7 mm Hg) wegen der durch Wegfall des Sympathicustonus engen Pupille obere Grenzen dar. Die höheren Werte bei der Katze entsprechen der oben angeführten Erwartung. Damit erscheint der physiologische Pupillarabschluß bei Kaninchen und Katze offenbar experimentell erwiesen.

Im Anschlusse hieran möge nun noch die Mitteilung von dem Effekte der Reizung des Kopfendes des durchschnittenen Halssympathicus auf die Strömungsverhältnisse durch die Pupille bei unserer Versuchsanordnung Platz finden. Von vorneherein war zu erwarten, daß das Resultat einer Reizung wenn auch ein typisches, so doch ein nicht leicht erklärbares sein würde. Denn es ist ja die Reizung des Sympathicus am Halse von mehrfacher Wirkung gefolgt. Sie verursacht neben der Erweiterung der Pupille eine Änderung der Gefäßweite in der Netzhaut und vermöglich, wenn auch nie exakt beobachtet, eine solche in den Gefäßen des Ziliarkörperfortsatzes und der Sclera. Alle diese Erscheinungen mit der teilweise durch sie hervorgerufenen Änderung des intraokularen Druckes zusammen müssen in nicht leicht zu übersehender Weise die Wegsamkeit der Pupille verändern. Daß die Mydriasis allein geeignet sein dürfte, die Innigkeit des physiologischen Pupillarabschlusses

zu verringern und damit die Tropfenfolge in unserer Versuchsanordnung bei einem knapp über der Wegsamkeitsschwelle liegenden Drucke in der Hinterkammer zu vermehren, liegt auf der Hand. Änderungen des intraokularen Druckes durch Veränderungen der Gefäßweite und der Abflußmöglichkeiten des Blutes aus den Augengefäßen müßten die Wegsamkeit der Pupille in dem Sinne verändern, daß sie zunächst mit wachsendem Drucke abnimmt und umgekehrt. Denn Druckänderungen aus solcher Ursache dürften wohl vor Erreichung eines neuen definitiven Zustandes mit einem Druckgefälle einhergehen, welches einmal gegen die vordere Augenkammer gerichtet und die Linse fester an die Iris anzupassen geeignet sein könnte. Hierbei besteht aber offenbar die Möglichkeit einer anfänglichen Auspressung von Flüssigkeit aus der vorderen Kammer durch deren Kanüle. Ein anderes Mal wird das Umgekehrte der Fall sein. Man sieht, daß die Resultate solcher Reizversuche nicht leicht zu beurteilen sein müssen, zumal sich in einzelnen erwähnten



Abb. 2.

Punkten die verschiedenen Versuchstiere (Kaninchen, Katze) verschieden verhalten.

Die tatsächlichen Befunde sind folgende: Beim Kaninchen verursacht die Reizung des Halssympathicus bei Durchströmung der Pupille bei einem knapp über der Wegsamkeitsgrenze gelegenen Überdrucke in der Hinterkammer einen ganz kurz dauernden Stillstand und dann eine starke Beschleunigung der Tropfenfolge, welche allmählich wieder zurückgeht.

Abb. 2 zeigt das Resultat eines solchen, am selben Tiere oft wiederholten Versuches. Die untere Kurvenlinie verzeichnet die Zeit in Sekunden, die obere die Reizdauer des Nerven, in der mittleren sind die fallenden Tropfen registriert. Vor der Reizung fielen die Tropfen in Intervallen von etwa 17 Sekunden. Die Reizung selbst verursachte zunächst eine Verzögerung des Tropfenfalles, welche aber sogleich in eine andauernde Beschleunigung desselben überging. Nun fielen einige Zeit die Tropfen in Intervallen von etwa 8 Sekunden, um schließlich wieder zu dem früheren Verhalten zurückzukehren.

Bei der Katze ergab sich regelmäßig ein anders Resultat (Abb. 3).

Im Anfange der Reizung des Halssympathicus erfolgte zunächst eine erhebliche Beschleunigung der Tropfenfolge. Auf diese folgte

eine längere Pause, nach deren Ablauf der Tropfenfall neuerlich aber mit weit geringerer Frequenz einsetzte. Auch dieser Zustand blieb einige Zeit erhalten. Die Pause konnte jederzeit durch leichte Erhöhung des Druckes in der Hinterkammer (etwa um 10 mm Wasser) beendet werden, worauf sich eine erhöhte Tropffrequenz einstellte.

Wie soll man nun diese Erscheinungen und wie den Unterschied bei Kaninchen und Katze erklären? In beiden Fällen kam es zu starker Pupillenerweiterung. Diese würde an sich eine Beschleunigung der Tropfenfolge erwarten lassen, denn es erscheint doch die Annahme berechtigt, daß der Pupillarabschluß um so leichter zu überwinden sein müßte, je mehr der Irisrand peripheren Teilen der Linsenvorderfläche anliegt. Das ist tatsächlich beim Kaninchen der Fall, bei der Katze aber nicht. Denn bei Letzterer wird im Gefolge der Sympathicusreizung die Wegsamkeit der Pupille geringer. Es mischen sich also offenbar Umstände in den Ablauf der Reizungsfolgen ein, welche, wie oben angedeutet, in den sonstigen Ereignissen im Augapfel nach der

Abb. 3.

Reizung begründet sein müssen. Und zwar muß das beim Kaninchen ebenso wie bei der Katze der Fall sein, nur machen sich dieselben in beiden Fällen nach verschiedener Richtung hin geltend.

Im Auge des Kaninchens hat man bei Reizung des peripheren Sympathicusendes am Halse neben der Pupillenerweiterung eine Verengerung der Netzhautgefäße und ein Sinken des intraocularen Druckes festgestellt[1]). Bezüglich der Gefäße der übrigen Augenhäute ist nichts Sicheres bekannt, doch darf wohl angenommen werden, daß sich dieselben den Netzhautgefäßen entsprechend verhalten. Sicher ist das aber nicht. Die Senkung des Augendruckes schließt sich der Sympathicusreizung ebenso unmittelbar an, wie die Pupillenerweiterung. Man wird erwarten dürfen, daß es dabei zunächst zu einem Druckgefälle im Auge in der Richtung vom vorderen zum hinteren Augapfel kommen wird. Dieses könnte zu einer anfänglichen, wenn auch geringen Vertiefung

[1]) Nähere Angaben hierüber und Literatur findet man bei: R. H. Kahn, Über Beeinflussung der Gefäßweite in der Netzhaut, Zentralbl. f. Physiol. **18**, Nr. 6, S. 153. 1904. — R. H. Kahn, Über die Beeinflussung des Augendruckes usw. Zentralbl. f. Physiol. **20**, Nr. 2, S. 33. 1907. — K. Wessely, Experimentelle Untersuchungen über den Augendruck. Wiesbaden 1908.

der Vorderkammer durch Zurückweichen ihrer Hinterwand führen, und damit zu der in unseren Versuchen tatsächlich zu beobachtenden Verzögerung des Abflusses aus derselben kurz nach Beginn der Nervenreizung. Geringe Zeit später macht sich dann die Druckherabsetzung gemeinsam mit der eingetretenen Pupillenerweiterung als Lockerung des Pupillarabschlusses, also vorübergehende Vermehrung der Tropfenzahl geltend.

Bei der Katze liegen die Verhältnisse anders. Hier verursacht nämlich die Reizung des Halssympathicus keine Verengerung, sondern eine Erweiterung der Netzhautgefäße und kein Sinken, sondern eine mindestens im ersten Teile der Reizung anhaltende bedeutende Steigerung des Augendruckes, welche individuell oder sonstwie verschieden rascher oder langsamer zurückgeht, um in manchen Fällen einer wenn auch sehr geringen später einsetzenden Verminderung Platz zu machen. Eine solche Drucksteigerung mit ihrem von hinten nach vorne gerichteten Druckgefälle wird den Pupillarverschluß dichter machen. Allerdings nicht in vollem Ausmaße, denn die Pupillenerweiterung arbeitet dagegen. Aber im Anfang kann es dabei wohl zu einer Verkleinerung des Volumens der Vorderkammer und damit zum Auspressen einer gewissen Flüssigkeitsmenge kommen. Dementsprechend findet man tatsächlich bei der Katze im Anfange der Sympathicusreizung eine kurzdauernde Vermehrung der Tropfenfolge. Sodann aber wirkt der dichtere Pupillarverschluß, indem eine stärkere von hinten nach vorne gerichtete Komponente desselben die durch Pupillenerweiterung verminderte umgekehrt gerichtete übertrifft. Es kommt tatsächlich zu einer Pause und sodann zu einer langsam vorübergehenden Verminderung der Tropfenfolge.

Dies scheint mir die einfachste Erklärung der besonderen und bei Kaninchen und Katze verschiedenen Effekte der Sympathicusreizung auf die Wegsamkeit der Pupille zu sein. Jedenfalls liegen die Verhältnisse kompliziert, vielleicht noch verwickelter als es eben angenommen wurde. Sie zeigen aber, daß dem physiologischen Pupillarabschlusse bezüglich einer Flüssigkeitsströmung zwischen den Augenkammern — falls eine solche besteht — unstreitig eine wohl nicht geringe Bedeutung zukommen muß. Derartige Versuche am menschlichen Auge anzustellen, dürfte wohl niemals Gelegenheit sein. Indessen darf man annehmen, daß Durchspülungen der Pupille des Affenauges Resultate erbringen werden, welche man mit Berechtigung auf das Verhalten des menschlichen Auges wird beziehen dürfen.

Zusammenfassung.

Durchspülungsversuche an der Pupille des Kaninchens und der Katze erweisen das Bestehen eines physiologischen Pupillarabschlusses.

Die Pupille zeigt sich nach Durchschneidung des Sympathicus am Halse beim Kaninchen für die Durchströmung aus der hinteren Augenkammer bis zu einem Drucke von 30 mm Ringerscher Lösung, bei der Katze bis zu 50 mm derselben dicht.

Reizung des Sympathicus am Halse bewirkt eine Veränderung der Festigkeit des Verschlusses in dem Sinne, daß derselbe beim Kaninchen lockerer, bei der Katze fester wird. — Diese Veränderungen stellen eine kombinierte Wirkung der Pupillenerweiterung und der bei den beiden Tierarten entgegengesetzten Änderung des intraocularen Druckes dar.

Blaue Sclera, Knochenbrüchigkeit und Schwerhörigkeit.[1])

Von

J. van der Hoeve (Groningen) und **A. de Kleyn** (Utrecht).

Mit 4 Textabbildungen.

Es ist eine bekannte Tatsache, daß bei abnormaler Dünnheit der Sclera das sogenannte Weiße der Augen eine blaugraue Färbung aufweist, wie dies sekundär an der ganzen Sclera nach Buphthalmus und stellenweise nach Scleritis zur Beobachtung kommt. Primär kann diese Abweichung auch auftreten und ist durch englische Forscher als „blaue Sclera" gekennzeichnet worden.

Die Sclera an sich ist bei dieser Abweichung eigentlich nicht blau, sondern scheint vielmehr so zu sein infolge des Durchschimmerns der Uvea durch die dünne Sclera; die Benennung „blaue Sclera" ist also eigentlich unrichtig, sie kennzeichnet jedoch so treffend dasjenige, was wahrgenommen wird, daß man gut daran tut, diese Benennung beizubehalten, statt sie durch eine anatomisch richtigere zu ersetzen.

Nachdem Ammon schon im Jahre 1891 und später Cornaz und Wilde über das Vorkommen von blauen Sclerae berichten, findet man in einer sehr kurzen, nur ungefähr 40 Zeilen umfassenden Mitteilung von Eddowes aus dem Jahre 1900 alle Kennzeichen dieses Krankheitsbildes vermeldet. Eddowes teilt mit, daß in den 80er Jahren einer seiner Patienten, ein Knabe mit dunkler Sclera, im Verlaufe von zwei Jahren 10 Knochenbrüche durchmachte. Als er nun im Jahre 1900 neuerdings Gelegenheit hatte, einen Fall von blauen Sclerae und gleichzeitiger Fragilitas ossium zu beobachten, betrachtete er die beiden Abweichungen als miteinander im Zusammenhang stehend. Es handelte sich hierbei um ein junges Mädchen, das, ebenso wie ihr Vater, blaue Sclerae hatte, während sowohl Vater als Tochter bei sehr geringfügiger Veranlassung, wie ein Fall aufs Bett oder Anziehen eines Mantels, Knochenbrüche erlitten.

[1]) Einige dieser Patienten wurden demonstriert in der 50. Versammlung des „Nederlandsch oogheelkundig Gezelschap" in Utrecht 10. Dezember 1916 (Nederlandsch Tijdschrift voor Geneeskunde Maart 1917, Nr. 13).

Eddowes schreibt die beiden Abweichungen einer schlechten Anlage der fibrösen Gewebe zu: „I would suggest that the transparency of the sclerotics indicates a want of quantity or quality of the fibrous tissue forming the framework of the various organs of the body and probably explains the want of spring or thoughness in the bones of these peculiar individuals."

In Eddowes' kurzer Mitteilung findet man also bereits das Krankheitsbild, die Erblichkeit und die Ursache erwähnt. Seine Vermutungen bezüglich der Dünnheit der Sclera fanden eine Bestätigung in den histologischen Untersuchungen von Buchanan, der im Jahre 1903 bei einem enucleierten Auge mit blauer Sclera feststellte, daß die Dicke der Sclera bloß ein Drittel und die der Cornea fünf Achtel des normalen betrug, während die Membrana Bowmanni fehlte; das zweite Auge hatte gleichfalls eine blaue Sclera und außerdem Cornea conica.

Auch Hay stellte im Jahre 1907 bei Augen mit stellenweise blauer Sclera fest, daß an den betreffenden Stellen die Sclera abnormal dünn war. Diese beiden histologischen Befunde sind ausreichend zur Feststellung der Ursache der außergewöhnlichen Farbe. .

Im Jahre 1908 beschreibt Peters, dem die obenerwähnten Veröffentlichungen nicht bekannt waren, 4 Generationen einer Familie, in welcher von 11 Personen 10 blaue Sclerae hatten, und kommt zu dem Schlusse, daß diese Abweichung als scharf umgrenzte kongenitale Anomalie auf hereditärer Grundlage zu betrachten sei. Auf eine von amerikanischer Seite erfolgte Anfrage hin untersucht er diese Patienten auch auf Knochenbrüchigkeit und teilt im Jahre 1913 mit, daß dieselbe in der Familie ebenfalls vorkomme.

Nach Peters wurden von verschiedenen Seiten Stammbäume veröffentlicht; Sidney Stephenson beschrieb im Jahre 1910 4 Generationen einer Familie, und Bishop Harman ergänzte dies auf 5 Generationen, in denen von 55 Personen 31 blaue Sclerae hatten. In dieser Familie hatte sich die Abweichung nur von Frauen auf ihre Nachkommenschaft vererbt, aus anderen Stammbäumen jedoch ist ersichtlich, daß sie auch durch Männer auf ihre Kinder übertragen werden kann.

Burrows betont im Jahre 1911, daß in dergleichen Familien wohl blaue Sclerae ohne Knochenbrüchigkeit, jedoch niemals die letztere ohne blaue Sclerae auftreten. Bei 29 Personen, 4 Generationen angehörend, findet er 13mal blaue Sclerae und 9mal Knochenbrüchigkeit.

Adair Dighton gibt im Jahre 1912 einen Stammbaum von 14 Personen, 4 Generationen angehörend; darunter hatten 9 blaue Sclerae, unter ihnen war eine Frau, die im Alter von 22 Jahren nach einer Entbindung taub geworden war.

Behr fand in einem Falle Keratoconus, Cockayne teilt im Jahre 1914 mit, daß bei 17 Gliedern einer Familie, 4 Generationen angehörend, worunter 6 blaue Sclerae hatten, sehr häufig Distorsionen nachweisbar waren.

In den verschiedenen Untersuchungen werden an den mit blauen Sclerae behafteten Personen in manchen Fällen auch noch andere Abweichungen, wie Embryotoxon, Fuchssches Colobom, Astigmatismus, Hypermetropie u. dgl. nachgewiesen. Bishop Harman u. a. betonen, daß die Patienten, obwohl gesund, doch meistens klein und von abnormal geringem Körpergewicht sind.

Auffallend ist, daß, abgesehen von 2 Fällen von Keratoconus, niemals ein gänzliches oder teilweises Staphylom der Sclera gefunden wurde; da Abweichungen im Augendruck nie zur Beobachtung gekommen sind, so kann aus obigem geschlossen werden, daß auch eine viel dünnere als die normale Sclera imstande ist, den normalen Augendruck zu tragen.

Wir hatten Gelegenheit, viele Mitglieder einer Familie, in der seit 3 Generationen die erwähnte Abnormität häufig vorkam, genau zu untersuchen und hierbei außer den bekannten Abweichungen noch eine andere, nämlich Schwerhörigkeit, festzustellen.

Während in den meisten erwähnten Mitteilungen nur von verhältnismäßig wenig genau untersuchten Personen einer Familie berichtet werden kann, gelang es diesmal von den 17 überlebenden Mitgliedern einer ursprünglich aus 22 Personen bestehenden Familie, deren Stammeltern nicht miteinander verwandt gewesen waren, 15 zu untersuchen, wodurch eine gute Übersicht und folgendes Resultat erhalten wurde.

Stammbaum Familie X.

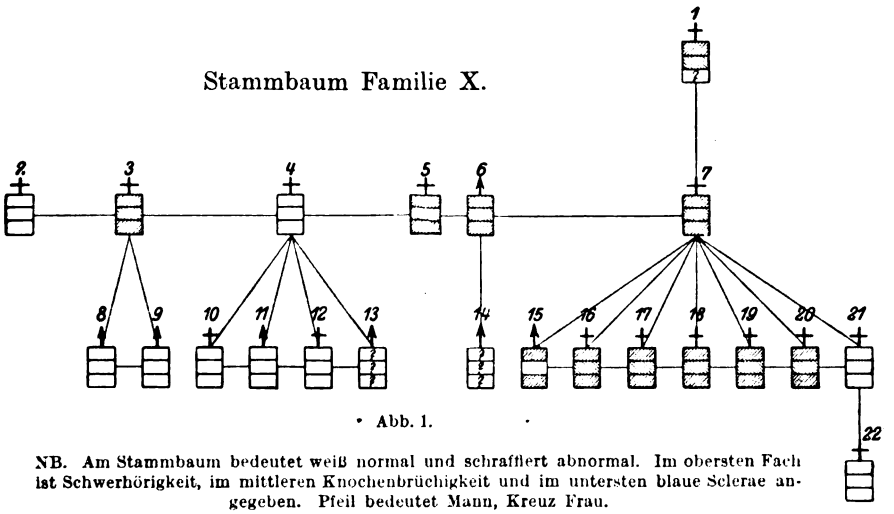

Abb. 1.

NB. Am Stammbaum bedeutet weiß normal und schraffiert abnormal. Im obersten Fach ist Schwerhörigkeit, im mittleren Knochenbrüchigkeit und im untersten blaue Sclerae angegeben. Pfeil bedeutet Mann, Kreuz Frau.

Familie X.

Nummer	Geschlecht	Untersucht	Alter	Blaue Sclera	Iris	Haarfarbe	Knochenbrüche
1	w.	—	† 63 J.	?	?	?	1
2	w.	—	† 46 J. a.	?	blau	blond	—
3	w.	—	† 47 J.	+	blau	blond	3
4	w.	+	49 J.	—	blau	dunkelblond	—
5	w.	+	62 J.	+	blau	blond	3
6	m.	+	60 J.	+	blau	dunkelblond	4
7	w.	+	55 J.	+	blau	blond	2
8	m.	+	15 J.	—	blau	blond	—
9	m.	+	12 J.	—	blau	blond	—
10	w.	+	9 J.	—	blau	hellblond	—
11	w.	—	20 J.	—	?	?	—
12	m.	—	20—30 J.	—	?	?	—
13	m.	—	† 9 Monate	?	?	?	?
14	?	—	tot geboren	?	?	?	?
15	m.	+	11 J.	+	blau	blond	—
16	w.	+	12 J.	+	blau	blond	2
17	w.	+	16 J.	+	blau	dunkelblond	1
18	w.	+	19 J.	+	blau	dunkelblond	11
19	w.	+	21 J.	+	blau	hellblond	11
20	w.	+	22 J.	+	blau	hellblond	19
21	w.	+	27 J.	—	blau	dunkelblond	—
22	w.	+	3 J.	—	blau	blond	—

Familie X.

rper-nge	Querlänge mit ausgebreiteten Armen	Gehör	Refraktion	Syndaktylie	Embryotoxon
lein	?	War seit ihrem 14. Lebenjahre sehr taub	?	?	
lein	?	—	?	?	
lein	?	Sehr taub seit ihrem 20. Lebensjahre	Sah schlecht	?	
1,51	1,50	normal	Cataracta ODS	?	
1,35	1,42	Taub seit ihrem 30. Lebensjahre	Cataracta incipiens Myopie 3 D	keine	
1,44	1,48	ja	Hyp. 0,5 D	2./3. Zehe	
1,38	1,35	ja	Myopie 3 D	?	
1,57	1,56	normal	Hyp. 0,25 D	keine	
1,39	1,32	normal	Hyp. 0,25 D	keine	
1,30	1,26	normal	Hyp. 2 D	keine	
?	?	?	?	?	
?	?	?	?	?	
?	?	?	?	?	
?	?	?	?	?	
1,39	1,35	ja	Astigmatism. hypermetrop.	2./3. Zehe	
1,27	1,24	ja	Astigmatism. mixtus	2./3. Zehe	
1,45	1,43	ja	Astigmatism. myopicus	2./3. Zehe	
1,44	1,48	ja	Emmetropie	2./3. Zehe	
1,29	1,46	ja	Astigmatism. hypermetrop.	2./3. Zehe	
1,33	1,50	ja	Astigmatism.	2./3. Zehe, links auch 3./4. Zehe	
1,63	1,66	normal	Emmetropie	keine	
?	?	normal	?	keine	

Kam nicht zur Beobachtung

Knochenbrüchigkeit Familie X.

Nr.

1 Hat als Kind sicher einmal ein Bein gebrochen, weiteres konnte nicht mit Sicherheit festgestellt werden.

3 Hat als Kind sicher 3 mal ein Bein gebrochen, weiteres konnte nicht mit Sicherheit festgestellt werden.

5 Als Kind rechten Unterschenkel, vor 4 Jahren linkes Handgelenk, ebenfalls vor 4 Jahren linke Kniescheibe gebrochen, 3 mal Fuß verstaucht (die beiderseitigen Säbelbeine weisen darauf hin, daß Pat. als Kind wahrscheinlich beide Unterschenkel gebrochen hat).

6 Als Kind ein Bein (Pat. erinnert sich nicht mehr welches) gebrochen; rechtes Schlüsselbein 3 mal gebrochen (zuletzt vor 2 und 4 Jahren); 3 mal Fuß verstaucht.

7 Als 6jähriges Mädchen linken Unterschenkel, im 10. Jahre linken Ellbogen gebrochen.

16 Mit 10 Jahren rechten Oberschenkel, mit 11 Jahren linken Unterschenkel gebrochen; Lordosis und Skoliosis.

17 Mit 9 Jahren linken Unterarm gebrochen.

18 Hat als kleines Kind elfmal seine Beine gebrochen (sowohl rechts als links Ober- und Unterschenkel), zuletzt mit 14 Jahren; Arme niemals gebrochen. Beiderseits Säbelbeine, rechts ärger. Leichte Kyphoskoliosis.

19 Mit 4 Jahren zuerst, mit 13 Jahren zuletzt Knochenbrüche, und zwar 10 mal am rechten Unterschenkel, 1 mal am linken Oberschenkel. Rechts Säbelbein.

20 Mit 2 Jahren zuerst, mit 16 Jahren zuletzt Knochenbrüche, und zwar 15 mal am rechten und linken Ober- und Unterschenkel; auf der Röntgenaufnahme ist links auch eine Beckenfraktur zu sehen und überdies eine Lumbalwirbelfraktur und Schädelfraktur. Beiderseits Säbelbeine; leichte Kyphose.

Von den 22 Personen waren also 11 sicher mit der Abweichung behaftet; von diesen 11 konnten 9 persönlich untersucht werden, während es möglich war, bezüglich Nr. 3 im allgemeinen verläßliche Angaben und bezüglich Nr. 1 nur die Taubheit und Knochenbrüchigkeit, nicht aber die Farbe der Sclera betreffende verläßliche Angaben zu ermitteln.

Von den übrigen Personen sind 6 (Nr. 4, 8, 9, 10, 21 und 22) untersucht und normal befunden worden, bezüglich Nr. 2, 11 und 12 konnte aus den Angaben der Verwandten geschlossen werden, daß sie auch normal waren, während Nr. 14 totgeboren und Nr. 13 im Alter von 9 Monaten gestorben war und die Familie noch keine Abweichungen hatte beobachten können.

Bei allen abnormalen Personen waren sowohl blaue Sclerae als Knochenbrüchigkeit und Schwerhörigkeit nachweisbar, nur Nr. 15, ein 11jähriger Junge, hat bisher noch nichts gebrochen.

Nr. 20, welche wegen Schwerhörigkeit in die Poliklinik kam, wurde zuerst gesehen und vollständig untersucht; interne Untersuchung (Dr. Cramer), neurologische Untersuchung (Klinik Prof. Winkler), gynäkologische Untersuchung (Prof. Kouwer) o. B. Die Schilddrüsen vorhanden und nicht vergrößert, die Sella turcica auf der Röntgenphoto normal, Menstruation regelmäßig. Wassermannreaktion negativ.

Die Personen 15—19 sind intern und neurologisch untersucht worden, ohne daß Abweichungen festgestellt hätten werden können.

Die röntgenologische Untersuchung (Dr. Stenvers) ergab bedeutende Veränderungen in der Struktur der Knochen; hierüber wird Dr. Stenvers weiter unten noch ausführlicher berichten.

Bei verschiedenen Patienten wurden außer Brüchen auch noch Verkrümmungen der Knochen, wie Säbelbeine, Kyphosis, Lordosis, Skoliosis, konstatiert. Verstauchungen haben Nr. 5 und 6 erlitten. Beinahe alle Patienten waren klein und zart gebaut. Die meisten von ihnen hatten Refraktionsanomalien; Embryotoxon kam nicht zur Beobachtung. Als Merkwürdigkeit sei noch mitgeteilt, daß bei den daraufhin untersuchten abnormalen Mitgliedern der Familie (6, 15, 16, 17, 18, 19, 20) die zweite und dritte Zehe an beiden Füßen zusammengewachsen waren; Nr. 20 hatte überdies Syndaktylie der dritten und vierten Zehe; Nr. 5 war ganz frei davon; bei den daraufhin untersuchten normalen Mitgliedern der Familie (8, 9, 10, 21, 22) wurde die Abweichung überhaupt nicht angetroffen.

Die Schwerhörigkeit hatte in sämtlichen Fällen den Charakter einer Otosklerose, in den ernsteren Graden gepaart mit sekundärem Labyrinthleiden. Die Tabellen geben über die diesbezüglichen Einzelheiten näheren Aufschluß.

Alle diese Beobachtungen stimmen also vollkommen überein mit dem, was die weiter oben erwähnten Autoren mitteilen, nur wurde bei allen abnormalen Mitgliedern der Familie X außer den übrigen Symptomen auch noch Schwerhörigkeit gefunden. Daß aber die oben erwähnten Autoren bei ihren Patienten keine Taubheit konstatiert haben, schließt deren Vorhandensein keineswegs aus. Einesteils sieht man, daß es vorkommen kann, daß sogar einem auf dem Gebiete der erblichen Erkrankungen so erfahrenem Forscher, wie Peters, gegebenenfalls eine so auffallende Abweichung wie Knochenbrüchigkeit entgehen kann, anderenteils darf man nicht vergessen, daß schwerhörige Menschen sich sehr häufig dieses Gebrechens nicht bewußt sind oder spontan lieber nicht Mitteilung davon machen. So waren auch z. B. verschiedene Mitglieder der hier beschriebenen Familie überzeugt davon, normales Gehör zu besitzen, trotzdem sich bei einem bei genauer Untersuchung herausstellte, daß es Flüstersprache auf nicht mehr als 3 m Entfernung zu hören imstande war. Zu alledem kommt noch, daß die meisten Mitteilungen von Augenspezialisten stammen, deren Interessensphäre sich begreiflicherweise nicht auf das Gebiet der Gehörabweichungen erstreckt.

Kurz nach Beendigung von obiger Untersuchung war es möglich, für die Annahme, daß Schwerhörigkeit mit dem Krankheitsbild blaue

Schwer-

Familie X.

Nummer	Ohr	Anfang Schwerhörigkeit	Flüstersprache	Konversationssprache	C	C^2 (41)	fis^4 (21)
1							
3							
5	A D		0	0	0	0	
	A S		0	0	0	0	
6	A D	± 22 Jahr	0	Laut ad concham	0	12	
	A S		0	0	0	5	
7	A D	von Jugend ab	0	ad concham	0	8	
	A S		0	ad concham	0	11	
15	A D		8 m		stark verkürzt	32	nor
	A S		10 m		verkürzt	33	nor
16	A D		6 m		verkürzt	33	nor
	A S		9 m		verkürzt	normal	nor
17	A D	15 Jahr	0,5 m		stark verkürzt	18	nor
	A S		0,5 m		stark verkürzt	20	nor
18	A D		10 m		verkürzt	33	nor
	A S		10 m		verkürzt	35	nor
19	A D		3 m		stark verkürzt	27	2
	A S		6 m		stark verkürzt	28	2
20	A D	17 Jahr	1 m		stark verkürzt	19	1
	A S		20 cm		stark verkürzt	15	1

Ganz normal hörten nach genauer Untersuchung Nr. 4, 8, 9, 10 und 21 der Familie X.

C^2 (41) fis^4 (21) = C^2 und fis^4 werden mit normalem Gehör 41 resp. 21 Sekunden lang gehört.

A D = rechtes Ohr.

A S = linkes Ohr.

hörigkeit.

Familie X.

ton	Rinne	Schwabach	Sausen	Trommelfell	Bemerkungen
					War seit ihrem 14. Lebensjahre sehr taub
					War seit ihrem 20. Lebensjahre sehr taub
0			stark	normal	Seit ihrem 30. Lebensjahre wegen damals schon hochgradiger Taubheit in ärztlicher Behandlung. Hören durch Knochenleitung noch gerade vorhanden
0			stark	normal	
f^5	negativ	verkürzt	stark	normal	
e^5	negativ	verkürzt	stark	normal	
0	negativ	ungenau angegeben	stark	atrophisch	
f^5	negativ		stark	leicht eingezogen	
rmal	?	?	ja	Spur eingezogen	Ist sich der leichten Gehörabweichung nicht bewußt
rmal	?	?	ja	Spur eingezogen	
rmal	negativ	ungenau angegeben	nicht	normal	Ist sich der leichten Gehörabweichung nicht bewußt
rmal	negativ		nicht	normal	
c^7	negativ	etwas verlängert	nicht	atrophisch	
d^7	negativ	etwas verlängert	nicht	atrophisch	
rmal	ungenau angegeben		nicht	Spur eingezogen	Gellé schwach positiv (AD)
rmal			nicht	Spur eingezogen	Gellé negativ (AS)
rmal	negativ	verlängert	schwach	normal	Gellé negativ (ADS). Ist sich der Gehörabweichung nicht bewußt
rmal	negativ	verlängert	schwach	normal	
g^6	negativ	ungefähr normal	stark	normal	Gellé negativ (ADS)
g^6	negativ	ungefähr normal	sehr stark	normal	

Nr. 5 bis 20 wurden alle rhinologisch genau untersucht, ohne daß Abweichungen und speziell adenoide Vegetationen gefunden worden wären.

Bei Nr. 15 bis 20 wurde auch das statische Organ untersucht, ohne daß Abweichungen gefunden worden wären.

Nr. 18, 19 und 20 sind die einzigen, welche auf das Symptom von Gellé untersucht worden sind.

Sclera — Knochenbrüchigkeit im Zusammenhang stehe, noch mehrere Belege zu ermitteln.

Einer von uns (v. d. Hoeve) hatte Gelegenheit, einige Mitglieder einer zweiten Familie zu untersuchen, bei denen ebenfalls die Trias: blaue Sclerae, Knochenbrüchigkeit und Schwerhörigkeit festgestellt werden konnten. Nachfolgende Tabelle gibt eine Übersicht über die Ergebnisse der Untersuchung der Familie Y.

Nr. 6 ist ein neues Beispiel dafür, daß Patienten sich ihrer Gehörabweichungen nicht bewußt sein können und daß diese Abweichungen bei oberflächlicher Untersuchung häufig unerkannt bleiben. Nr. 6 war erst kurz vorher auf Tauglichkeit zum Eisenbahndienst untersucht worden, ohne daß bei dieser relativ oberflächlichen Unter-

Familie Y.

Nummer	Geschlecht	Untersucht	Alter	Blaue Sclera	Iris	Haarfarbe	Knochenbrüche
1	m.	—	?	+	blau	?	2
2	w.	—	?	+	blau	?	?
3	m.	+	58 J.	+	blau	grau	In vorgeschr. Alter, Arm und Ellbogen 1 mal Luxatio humeri
4	m.	—	?	+	blau	?	2
5	m.	—	25 J.	+	braun	braun	1 mal Arm 1 mal Bein
6	m.	+	27 J.	+	braun	braun	1 mal Arm 1 mal Bein

Die blaue Farbe der Sclera war bei der Familie X von sehr wechselnder Intensität und schwankte von Hellblau bis Dunkelblau, bei Familie Y hingegen war die Sclera bei allen Mitgliedern dunkelbleigrau.

Familie Y.

Nummer	Ohr	Anfang Schwerhörigkeit	Flüstersprache	Konversationssprache	C	C^5 (41)	fis^4 (20)
III	AD	Jugend	0	0	0	0	0
	AS	0	0	0	0	0	0
VI	AD	unbekannt	etwa um die Hälfte vermindert		siehe Gehörfiguren Abb. 3 und 4.		
	AS						

suchung Gehörabweichungen festgestellt worden wären, so daß Patient vollkommen überzeugt davon war, normal zu hören.

Bei der Familie Y erwies sich, daß die blaue Farbe der Regenbogenhaut, welche bei der Familie X stets angetroffen worden war, nicht zum Krankheitsbilde gehöre, da ein Vater (Nr. 3) mit blauer Regenbogenhaut, verheiratet mit einer normalen Frau mit brauner Regenbogenhaut, 2 Kinder hatte (5 und 6) mit blauen Sclerae, Knochenbrüchigkeit, Schwerhörigkeit und brauner Regenbogenhaut.

Da Gehörabweichungen ebenso wie blaue Sclerae

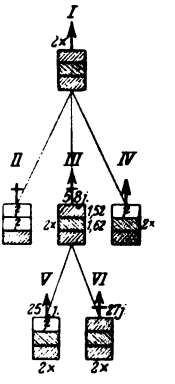

Abb. 2. Stammbaum Familie Y.

Familie Y.

Körperlänge	Querlänge mit ausgebreiteten Armen	Schwerhörigkeit	Refraktion	Syndaktylie	Embryotoxon	Bemerkungen
klein	?	sehr taub	?	?	?	
?	?	?	?	?	?	
1,52	1,62	vollkommen taub	Astigmat. myop.	?	Außerordentlich breiter Gerontoxon corneae	Kyphoscoliosis, Vestibularorgan unerregbar
?	?	?	?	?	?	
klein	?	?	Hypermetr.	?	?	
1,85	1,84	ja	Astigmat. myop.	?	deutlich	War sich der Taubheit nicht bewußt, hatte auffallend kleine Hände.

Familie Y.

Galton	Rinne	Schwabach	Sausen	Trommelfell	Bemerkungen
				eingezogen glänzend s. Hammerstiel schmal	Vestibularapparat unerregbar. Knochenleitung am Scheitel und Processus mast. 2 bis 3 Minuten
normal	positiv	verkürzt	nicht	normal	Gellé positiv, Vestibularapparat normal erregbar
normal	positiv	verkürzt	nicht	normal	

familiäre Erkrankungen sein können, wäre es möglich, daß infolge eines merkwürdigen Zufalls die beiden Abweichungen in einer Familie zugleich auftreten, ohne irgendwie miteinander im Zusammenhang zu sein. Dafür, daß sich dies bei der Familie X nicht so verhält, spricht aber,

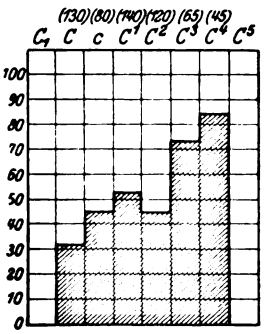

Abb. 3.

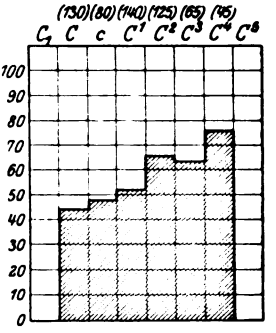

Abb. 4.

daß nur diejenigen Mitglieder der Familie X schwerhörig waren, welche blaue Sclerae hatten, während die übrigen mit normaler Sclera und normalem Knochenbau auch normales Gehör hatten. Einen weiteren Beweis für die Richtigkeit der Annahme, daß zwischen blauer Sclera — Knochenbrüchigkeit und Schwerhörigkeit ein enger Zusammenhang bestehe, bildet das Hand-in-Hand-Auftreten der drei Abweichungen auch bei der Familie Y, und endlich wird dies noch bestätigt durch eine Beobachtung von Augenarzt Dr. Weve aus Rotterdam, der uns mitteilte, daß ein Kollege Ohrenarzt ihn einmal zu einem schwerhörigen Soldaten gerufen habe, um ihm dessen außergewöhnlich dunkle Sclera zu zeigen. Auf eine diesbezügliche Frage Dr. Weve's antwortete der Patient auch, daß er früher wiederholt Knochenbrüche erlitten habe [1]).

Das Krankheitsbild der blauen Sclerae und Knochenbrüchigkeit wird wohl mit Recht von allen Autoren als eine Abweichung des mesodermalen Gewebes aufgefaßt; höchstwahrscheinlich müssen also die mit diesen zwei Gebrechen Hand in Hand auftretenden Gehörabweichungen auch einer Abnormität des mesodermalen Gewebes zugeschrieben werden.

[1]) Eine weitere Bestätigung dieser Wahrnehmungen enthält eine Mitteilung von Dr. Voorhoeve in „Nederl. Tijdschrift voor Geneeskunde" 1917, 9. Juni Nr. 20, welcher bei einer Familie mit diesem Krankheitsbilde bei 4 von Prof. Burger daraufhin untersuchten Patienten Labyrinthtaubheit feststellen konnte, und eine Mitteilung von E. Bronson in „Edinburgh Medical Journal" April 1917, welcher zur selben Zeit, wie wir, bei einer Familie mit blauen Sclerae und Knochenbrüchigkeit Otosklerose feststellte, und zum Schlusse eine weitere Beobachtung von van der Hoeve, der in Groningen noch einen Mann fand, bei welchem sehr starke Taubheit das Krankheitsbild begleitete. (Anmerkung während der Korrektur.)

Bei der Familie X hatte die Schwerhörigkeit klinisch den Typus der Otosklerose, in schwereren Fällen kombiniert mit Labyrintherkrankungen, während von den Mitgliedern 3 und 6 der Familie Y, deren Gehör Prof. Schutter in Groningen so freundlich war genau zu untersuchen, bei 3 infolge absoluter Taubheit der Typus der Erkrankung nicht mehr festgestellt werden konnte und bei 6 gewiß klinisch nicht ein typischer Fall von Otosklerose vorlag. Aus den Hartmannschen Figuren (Abb. 3 und 4) ist ersichtlich, daß die Wahrnehmung der tieferen Töne viel mehr gestört ist wie die der höheren, dagegen sind Rinne und Gellé beide positiv; es ist sehr gut denkbar, daß in noch anderen Fällen typische Labyrinthtaubheit gefunden werden könnte[1]). Diese letztere kann nämlich ganz gut durch primäre Knochenerkrankungen infolge Ernährungsstörungen des Labyrinths hervorgerufen werden, so daß das Auftreten von typischer Labyrinthtaubheit keineswegs eine Widerlegung der Annahme bildet, daß dies Leiden mesodermalen Ursprungs sei.

Wenn Sclerae, Knochen und Felsenbein kongenital schlecht angelegt sind, so manifestiert sich von diesen drei Faktoren die blaue Sclera derartig, daß sie ohne weiteres konstatiert wird, während die Knochenbrüchigkeit einer äußeren Ursache bedarf, um zur Geltung zu kommen, und die Abweichungen im Felsenbein derartig lokalisiert sein müssen, daß sie irgendeine Form von Schwerhörigkeit verursachen, um wahrgenommen werden zu können. Hierdurch kann erklärt werden, daß Burrows in der von ihm beschriebenen Familie wohl Personen mit blauen Sclerae ohne Knochenbrüchigkeit, aber nicht das Umgekehrte gefunden hat. Jedenfalls wäre es wünschenswert, daß fortan alle Patienten mit blauen Sclerae auch röntgenologisch untersucht würden, da hierdurch eventuell latente Abweichungen im Knochensystem zutage treten können.

Zusammenfassung.

Auf Grund dieser verschiedenen Wahrnehmungen kann mit Recht die Schwerhörigkeit als eine zum Bilde der hereditären Erkrankung „blaue Sclera" gehörende Abweichung erklärt werden. Das Krankheitsbild besteht also in seiner vollständigen Ausbildung aus einer Trias: blaue Sclera, Knochenbrüchigkeit und Schwerhörigkeit, welchen sich eventuell andere kongenitale Abweichungen zugesellen können.

Literaturverzeichnis befindet sich in „Ophthalmoscope" 1915, S. 278: Sydney-Stephenson, „Blue sclerotics".

[1]) Siehe Anmerkung Seite 92.

(Aus der Psychiatrisch-neurologischen Klinik der Reichsuniversität Utrecht.)

Röntgenologische Bemerkungen zur vorhergehenden Arbeit von J. van der Hoeve und A. de Kleyn.

Von

H. W. Stenvers,
röntgenologischer Assistent der Klinik.

Mit 5 Tafeln.

Die röntgenologischen Abweichungen der Skeletteile der von v. d. Hoeve und de Kleyn beschriebenen Kranken sind, soweit mir bekannt, noch nicht in der Literatur mitgeteilt.

Sie sind intensiv und verschiedener Art, wie aus den hierbei abgebildeten Photographien deutlich hervorgeht.

Taf. VII, Abb. 1 zeigt den linken Femur. Von der normalen Konfiguration ist wenig zu erkennen. Nur der Kopf zeigt noch seine runde Form. Auch ist die feinere Beinstruktur zu grob geworden.

Wenn man vom Kopf distalwärts geht, stößt man auf eine Anschwellung, die vermutlich den Trochanter major vorstellt. Das Collum fehlt fast vollständig.

Die Diaphyse ist in ihrem oberen Teil lateralwärts und distalwärts gerichtet. Dann wendet sie sich mit einem stumpfen Winkel distal- und medialwärts. Denkt man sich auf Abb. 1 die Linie *a—b* gezogen, so macht das Stück *a—c* lateral von dieser Linie den Eindruck, ein neu formiertes Collum zu sein. Man kann wieder eine bestimmte zweckmäßige Struktur in dem feineren Knochenbau erkennen.

In dem mehr distal gelegenen Teile der Diaphyse laufen von oben lateral nach unten medial einige Frakturlinien. Die abnorm dicke Compacta wird wohl die Folge von zahllosen Frakturen mit nachfolgender Callusbildung sein.

Taf. VII, Abb. 2 zeigt die Tibia mit dem Kniegelenk. Die Röntgenstrahlen sind in ventro-dorsaler Richtung durch das Bein gegangen.

Die Epiphysen von Tibia und Femur sind beide aufgeblasen und zeigen eine grobe schaumartige Struktur. Die Epiphyse ist in starkem Kontrast mit der dickeren Diaphyse. Am distalen Femurende zeigt sich eine geschichtete Anordnung im feineren Bau. Von der Epiphyse, seitwärts gesehen (Taf. VII, Abb. 3), zeigen die proximalen Enden der Tibia und Fibula wieder eine starke Schwellung und Schaum-

struktur. Erst jetzt wird klar, wie stark die Verkrümmung der Tibia ist. Auch die Fibula macht die Verkrümmung vollständig mit.

Wenn am Femur nur wenig von unregelmäßiger Callusbildung zu sehen ist, so ist sie an der Fibula um so deutlicher, wo sie sich in der wechselnden und abnormen Dicke der Compacta kundgibt.

Die Compacta der Tibia ist ebenfalls sehr dick und zeigt alte Frakturlinien. Für die Spongiosa des Knochens bleibt nur ein schmaler Raum übrig.

Am Becken (Taf. VIII, Abb. 4) ist eine starke Asymmetrie sichtbar. Das linke Foramen obturatorium hat eine ganz andere Form als das rechte. Natürlich ist bei der Aufnahme getrachtet worden, das Becken so genau symmetrisch wie nur möglich zu durchstrahlen.

Man bekommt den Eindruck, daß eine Drehung des linken Scham- und Sitzbeines stattgefunden habe. Die Fossa glenoidalis umfaßt den Femurkopf links viel mehr als rechts.

Wahrscheinlich entspricht auch (Taf. IX, Abb. 5) die Linie *f*, die vom Gelenk nach oben verläuft, einer alten Frakturlinie. Diese Linie verzweigt sich oberhalb des Gelenks.

Die Fraktur oder Frakturen dürften die sonst unbegreifliche Asymmetrie der Beckenhälften veranlaßt haben.

Wenn man Abb. 5 und 6 auf Taf. IX vergleicht — auch auf VIII, Abb. 4 ist dies zu sehen —, so fällt es auf, daß man das linke Foramen obturatorium fast in seiner vollen Breite und Höhe sieht, so daß man glauben möchte, das Becken sei mit dem Sacrum distalwärts und mit dem Schambein proximalwärts gedreht. Das rechte Foramen obturatorium ist aber ungefähr normal.

Wenn nun jedoch wirklich das linke halbe Becken in der obengenannten Weise gedreht wäre, so müßte der linke Beckenkamm in der Projektion mehr distalwärts liegen. Dies ist aber, wie man sieht, gar nicht der Fall.

Die verschiedene Breite der beiden Darmbeine ist auch auffallend. Man muß, will man nicht eine abnorme Biegsamkeit des Knochens voraussetzen, zum Schlusse kommen, daß die Kontinuität durch Frakturen aufgehoben gewesen ist.

An den Wirbeln (Taf. VIII, Abb. 7) sieht man eine anguläre Skoliose, die aller Wahrscheinlichkeit nach auch wohl die Folge einer Fraktur sein dürfte.

Am Schädel (Taf. X, Abb. 8) zeigt das Hinterhaupt eine sehr seltene Konfiguration. Man bekommt den Eindruck, als ob der Schädel um ein Scharnier, welches sich im Hinterhaupt befindet, zusammengefaltet wäre. An der Stelle, wo man sich das Scharnier denken kann, ist eine deutliche Frakturlinie oder Gefäßlinie zu sehen (s. I. Abb. 8).

Die Felsenbeine werden als dichte kompakte Masse projiziert. Der

Schädel der Schwester dieser Kranken zeigt ein gleichartiges Bild. Der weiter oben klinisch beschriebenen Taubheit entspricht im röntgenologischen Bilde eine ausgesprochene Veränderung des Felsenbeines. Taf. XI, Abb. 10 gibt das röntgenologische Bild eines fast normalen Felsenbeines nach einer neueren Methode aufgenommen. Man sieht deutlich den ganzen Vestibularapparat (Bogengänge, Schnecke, Mittelohr). Weitere Einzelheiten der Technik dieser Methode und Details des Röntgenbildes werden an anderer Stelle näher besprochen. Wenn man dieses Bild mit demjenigen des Felsenbeines — Taf. XI, Abb. 11 — unserer Kranken vergleicht, so sieht man, daß die ganze labyrinthäre Gegend durch eine kalkreiche Masse bedeckt ist. Auch das Felsenbein der Schwester — Taf. XI, Abb. 12 — zeigt ein ähnliches Bild. Man kann also hier röntgenologisch bestimmen, daß die klinische Sklerose in diesem Falle mit einer abnormen Kalkablagerung um das Labyrinthärsystem zusammentrifft. Ein den gefundenen röntgenologischen Abweichungen entsprechender Name ist mir für das beschriebene Krankheitsbild der „blauen Sclerae" usw. nicht bekannt, und solange die ätiologischen Faktoren nicht festgestellt sind, will es mir scheinen, daß wir uns auf die Beschreibung der gefundenen Abweichungen beschränken müssen.

(Aus der Universitäts-Augenklinik Marburg-Lahn
[Direktor: Prof. Dr. Bielschowsky].)

Über angioide Pigmentstreifenbildung der Netzhaut.

Von
Dr. **W. Köhne,**
Assistent der Klinik.

Mit 1 Tafel.

Das ophthalmoskopische Bild dieser immerhin selten beobachteten Augenhintergrundsveränderung ist durch eine Reihe von Beobachtungen, deren Anzahl sich zur Zeit auf ca. 24 beläuft, in seinen charakteristischen Merkmalen scharf umrissen. Ausführliche Mitteilungen in den letzten Jahren stammen von Pagenstecher (1908), Bayer (1913) und Lindner (1914). Ich möchte nur kurz darauf hinweisen, daß das typische Krankheitsbild der Pigmentstreifenbildung bis jetzt immer doppelseitig angetroffen ist, Alter und Geschlecht keine Rolle zu spielen scheinen und bezüglich der Ätiologie keine Anhaltspunkte gefunden wurden. Lindner berichtet über zwei Brüder, die das typische Bild der Pigmentstreifenbildung zeigten; in allen anderen Fällen ist hinsichtlich der Vererbung nichts erwähnt. Die Beobachtungsdauer der bisher mitgeteilten Fälle ist zeitlich sehr beschränkt, häufig hat nur eine einmalige Untersuchung stattgefunden; die einzige Ausnahme bildet der Fall Planges, der nach einem Zeitraum von 10 Jahren nochmals zur Untersuchung kam.

Durch einen besonderen Zufall bin ich in der Lage, über einen Fall berichten zu können, der bereits 1895—1899 in der Heidelberger Augenklinik beobachtet und von Pagenstecher (1908) nach dem Krankenblatt mit einer bei der ersten Untersuchung (1895) angefertigten Abbildung veröffentlicht wurde.

Ich entnehme den folgenden Befund im Auszug der Publikation von Pagenstecher.

Bei der Aufnahme des Pat. am 6. XI. 95, dessen Anamnese keine Besonderheiten bietet, wurde bei einer Sehschärfe von rechts = $^6/_6$, links Finger in 1 m gezählt, folgender ophthalmoskopischer Befund erhoben:

Links Papille normal. Im umgekehrten Bilde unterhalb der Papille ein unter den Netzhautgefäßen liegender horizontaler rötlicher Streifen, der sich nach beiden Seiten in schwärzliche, schmale Linien fortsetzt, diese gehen nach der Macula hin in einen größeren chorioiditischen Herd über. Das Pigmentepithel ist in großer Ausdehnung verändert. Nach außen von der Macula finden sich eigentümliche weiße Flecke.

Rechts deutliche, feinfleckige Beschaffenheit des Pigmentepithels in der Maculagegend.

Am 22. XII. 95 Visus rechts = $^6/_6$, links = $^5/_{20}$.

Entlassen.

11. II. 96. Rechts S = $^5/_5$, links S = $^5/_{35}$.

4. I. 97. Wiederaufnahme wegen Conjunctivitis acuta. Fundusveränderungen haben nicht zugenommen.

14. II. 99. Wiederaufnahme wegen Abnahme der Sehkraft des linken Auges seit einem halben Jahre.

Der Befund am linken Auge hat sich in mehrfacher Beziehung verändert. Insbesondere ist zu bemerken, daß die Pigmentlinien jetzt in großer Ausdehnung zu beiden Seiten von hellen Streifen begleitet sind. Besonders deutlich zeigt sich der oberhalb der Papille (reell), ferner ein temporalwärts und auch ein nach innen unten verlaufender Streifen. Etwa ein P. D. vom temporalen Rand der Papille entfernt bemerkt man jetzt zwei parallele dunkle Linien, stellenweise sogar drei, auf einem gemeinschaftlichen, hellen Streifen, welcher sich im Umfang der Papille nach innen oben fortsetzt. Die Breite des Streifens in maximo beträgt = $^1/_5$ P. Im aufrechten Bilde erscheinen die Pigmentlinien jetzt leicht wellig, von ungleicher Breite, reicher als früher verästelt und netzförmig zusammenhängend. Stellenweise sieht man sie zugespitzt endigen und dicht daneben wieder ebenso beginnend ohne Verbindungsstück, stellenweise erscheint auch neben einem Streifen ein kurzer, spindelförmiger Strich. Nirgends Anhaltspunkte, daß es sich um Aderhautgefäße handeln könnte. Die hellen Züge, auf denen die Pigmentlinien verlaufen, erscheinen weißlich, ohne deutliche Pigmentreste, doch nicht sehnig glänzend. Aderhautgefäße treten in ihrer Ausdehnung nicht hervor, ebensowenig in der Umgebung, wo das Pigmentepithel ziemlich dunkel erscheint. In der Gegend der Macula findet sich jetzt ein großer, unregelmäßiger, viereckiger, glänzend weißer Herd, der sich wie eine Bindegewebsneubildung ausnimmt. An seinem oberen Rande und neben dem äußeren oberen Rande ist Pigment eingelagert. Auf dem Herd sieht man einige feine Netzhautgefäße verlaufen.

Rechts ist eine Pigmentlinie neben dem oberen inneren Papillenrande sichtbar, eine desgleichen vom inneren Papillenrande nach unten ziehend. Sonst nichts besonders Bemerkenswertes.

Es ist sehr schwer festzustellen, ob die Pigmentstreifen vor oder hinter den Netzhautgefäßen liegen. Es ist anzunehmen, daß letzteres der Fall ist. Sie verschwinden aber im Bereich der Netzhautgefäße nicht ganz, vielleicht weil sie etwas durch sie hindurchscheinen.

Rechts S = $^5/_5$.

Links S = Finger in 2 m gezählt, exzentrisch. Absolutes zentrales Skotom.

11. IV. 99. Rechts S = $^5/_5$. Links S = Finger in 4 m gezählt.

Ophthalmoskopisch.

Links: Bild nicht wesentlich verändert.

Rechts: In der ganzen Gegend der Fovea sehr ausgedehnte feinfleckige Marmorierung des Fundus, entschieden pathologische Veränderung.

Pat. klagt über Flimmern vor dem rechten Auge.

15. V. 99. Im wesentlichen unverändert. Pat. hat kein Flimmern mehr gehabt.

Der Armierungssoldat K. M., 43 Jahre alt, wurde am 9. VI. 17 der Marburger Augenklinik zur Beobachtung und Feststellung des Augenbefundes und der Sehschärfe überwiesen.

Anamnese: K. M. war vom 1. X. 94 bis 31. XII. 95 Soldat, hat damals rechts geschossen; das linke Auge soll beim Diensteintritt gut gewesen sein. Ende September 1895 bemerkte er angeblich nach einer starken Durchnässung und Abkühlung im Dienst eine Sehstörung des linken Auges. Er wurde in einem Lazarett behandelt und erhielt dort Einreibungen mit grauer Salbe. Am 6. XII. 95 wurde er in die Heidelberger Augenklinik aufgenommen und am 31. XII. 95 als

d. u. mit Versorgung entlassen. Im Sommer 1916 verspürte er angeblich bereits einen Schleier vor dem rechten Auge. Er wurde dann am 6. XI. 16 als Armierungssoldat eingezogen. Am 21. II. 17 stürzte M. in der Dunkelheit in einen Granattrichter und zog sich eine Quetschung der rechten Schulter zu. Gleichzeitig bestand eine „Erkältung"; das rechte Auge soll damals entzündet gewesen sein.

In einer Korpsaugenstation wurde — laut Krankenblatt — rechts eine frische, links eine abgelaufene „Aderhautentzündung" mit atrophischem Herd in der Macula festsgestellt. M. wurde zur Beobachtung in ein Heimatlazarett verlegt. Da er dort auf dem rechten Auge nur eine Sehschärfe von $^1/_{20}$ angab, wurde er zur Begutachtung wegen Simulationsverdachtes hierher überwiesen.

Die Allgemeinuntersuchung in der Medizin. Klinik ergibt keine nachweisbaren Veränderungen der inneren Organe und des Nervensystems. Anzeichen für eine überstandene Lues sind nicht vorhanden. Wa. R. negativ. Das Blutbild ist völlig normal bei 80% Hämoglobingehalt.

Augen äußerlich reizlos und ohne krankhafte Veränderungen.

Refraktion: —0,5 E — R. ; E — L.

Visus: Zunächst angeblich rechts nur $^3/_{60}$, links nur Finger in 20 cm Entfernung, exzentrisch.

Nach Feststellung der Aggravation durch Prüfung in verschiedener Entfernung und nach energischem Zureden liest M. mit dem rechten Auge ohne Glas $^6/_{18}$, mit — 0,5 cyl → = $^6/_{12}$, in 25 cm Entfernung Jäger II. Farben- und Lichtsinn zeigen keine nachweisbaren Störungen. Peripheres und zentrales Gesichtsfeld völlig intakt. Genauere Gesichtsfelduntersuchung an der Bjerrumtafel mangels guten Willens des Pat. nicht möglich.

Am linken Auge besteht ein zentrales Skotom, von ca. 15° Durchmesser. Die Peripherie ist intakt.

Rechter Augenhintergrund (vgl. Taf. XII, Abb. 1 des aufrechten Bildes):

Papille normal, tiefe physiologische Exkavation. Die Papille ist eingefaßt von einem bräunlichen Pigmentring, der sich an der temporalen und nasalen Seite etwas vom Papillenrand entfernt, so daß hier je ein schmaler sichelförmiger Bezirk Papillenrand und Pigmentring trennt. An der nasalen Seite zeigt dieses sichelförmige Feld nach Art eines Chorioidealringes eine grau-bräunliche Färbung, während die Färbung auf der temporalen Seite mehr grau-rötlich ist und in der Nische, die der Pigmentring hier durch eine Ausbuchtung bildet, die normale Netzhautfärbung zeigt. Von diesem Pigmentring aus ziehen nun nach allen Seiten radiär schwarzbraune Pigmentstreifen, die in ihrer Breite wechseln. Einzelne ziehen bis weit in die Peripherie hinein, andere endigen in kurzer Entfernung von der Papille, zu einem feinen Faden ausgezogen. Die Streifen setzen sich scharf gegen die Netzhaut ab. Ihre Begrenzung erinnert oft an ein fein gezähntes Laubsägenblatt. Sie verlaufen unterhalb der Netzhautgefäße, zum Teil in gleicher Richtung, zum Teil die Netzhautgefäße kreuzend. In der Umgebung der Papille ist der Fundus aufgehellt, stellenweise gleichmäßig, diffus, an anderen Stellen treten weißliche bzw. grau-rötliche umschriebene Flecke besonders hervor. Dazwischen fällt eine feinkörnige Pigmentierung auf, die in der Maculagegend einer gröberen Körnelung Platz macht. Im Verlauf der nach oben außen ziehenden Vene, sehr weit peripherwärts, findet sich ein ausgesprochener weißlicher Herd an einem kleinen Netzhautgefäß liegend, der aus drei kleinen rundlichen Flecken

besteht, die kleeblattähnlich aneinander gelagert sind. Eine Pigmenteinsäumung fehlt, irgend chorioiditische Veränderungen sind nicht zu beobachten.

Links (Tafel XII, Abb. 2): Papille normal. Um die Papille ein Ring von graubrauner Farbe, der gegen die Netzhaut durch einen Pigmentring wechselnder Breite abgegrenzt ist. An der nasalen Seite der Papille zeigt dieser Ring besonders dunkle Färbung, die begrenzenden Pigmentstreifen liegen hier zu zweien oder dreien parallel nebeneinander. Von diesem circumpapillären Ring entspringen braune Pigmentstreifen, die radiär in die Peripherie verlaufen. Sie zeigen, wie rechts, gezähnte Begrenzung, verlaufen unter den Netzhautgefäßen, diese zum Teil kreuzend, und sind an mehreren Stellen von weißlichen Streifen eingescheidet. Der Fundus zeigt um die Papille herum wieder jene Aufhellung und Pigmentverschiebung, auch hier heben sich einzelne Flecke besonders hell und umschrieben von der Umgebung ab. Die Veränderung ist zwischen Papille und Macula besonders ausgesprochen, auch sind hier die Pigmentstreifen, die fast alle weißliche Einscheidungen zeigen, in einem überaus zierlichen Netzwerk angeordnet, das bis in die Maculagegend zieht. Die Macula selbst ist eingenommen von einem ca. $^3/_4$ P. D. großen, etwa viereckigen grau-weißlichen Herd, der an drei Ecken stärkere schwärzliche Pigmentanhäufungen aufweist. In der Mitte zeigt dieser Herd feine neugebildete Gefäße. Ein Netzhautgefäß verläuft in annähernd horizontaler Richtung darüber hinweg. Der Herd zeigt eine deutliche Prominenz, Refraktionsunterschied = 1 D. In der Umgebung der Macula zeigt der Fundus wieder jene gleichmäßige Aufhellung. Die gekörnelte Beschaffenheit des Pigmentepithels ist hier besonders ausgesprochen. Sie reicht nach oben bis über die nach außen oben ziehende Vene, nach unten zu hört sie 1 P. D. unterhalb des macularen Herdes auf. Nach außen zu erstreckt sie sich bis weit in die Peripherie, ohne dort eine scharfe Abgrenzung zu finden. Im Verlaufe der nach außen oben später in horizontaler Richtung verlaufenden Vene findet man ca 7 P. D. weit von dem macularen Herd aus gerechnet neben der körnigen Beschaffenheit des Pigmentepithels an einem Netzhautgefäß zwei kleine weißliche Herde, die dem Gefäß büschelförmig ansitzen. Dicht daneben, nicht in unmittelbarer Beziehung zu diesem Gefäß ein größerer weißlicher Herd ohne Pigmentsaum und ohne nachweisbare Beziehung zur Aderhaut (Abb. 3).

In dem beschriebenen Fall sind wir in der Lage, nach einem Intervall von 18 Jahren das Krankheitsbild mit dem in der Arbeit Pagenstechers beschriebenen zu vergleichen und daraus einige Anhaltspunkte über den Verlauf der eigenartigen Krankheit zu gewinnen. Das rechte Auge hat die größere Veränderung durchgemacht. Die erste Beobachtung im Jahre 1895 konnte nur eine feinfleckige Beschaffenheit des Pigmentepithels in der Maculagegend feststellen, 4 Jahre später zeigt sich bereits eine Pigmentlinie neben dem oberen inneren Papillenrande, desgleichen eine vom inneren Papillenrande nach unten ziehend. Diese Pigmentstreifenbildung hat nun im Laufe der Jahre so zugenommen, daß wir heute das typische Krankheitsbild, wie Abb. 1 veranschaulicht, vor uns sehen. Die feinfleckige Marmorierung des Fundus, die 1899 in der Gegend der Fovea festgestellt wurde, besteht auch jetzt noch. Wesentlicher erscheint mir die Veränderung, die der Fundus in weiter Umgebung um die Papille herum zeigt. Es ist jene eigentümliche Aufhellung, die aus einer Zusammensetzung rundlicher heller Flecken entsteht, die in der Farbe zwischen weiß-

gelblich, grau und schwach rötlich wechseln. In der Abbildung Öllers zu seinem Fall ist dies besonders schön zum Ausdruck gebracht. Frische Hämorrhagien oder Stellen, an denen das Pigment noch rotbraune Farbe zeigt, konnte ich nicht beobachten, auch in den Beobachtungen der Heidelberger Klinik ist darüber nichts erwähnt.

Die Veränderungen des linken Auges scheinen im wesentlichen mit den zuletzt in Heidelberg 1899 beobachteten übereinzustimmen. Neu sind die Pigmentstreifen, die von dem Bindegewebsherd in der Macula sich temporalwärts und nach oben erstrecken, ferner die weißlichen Flecken in der Peripherie, wie sie die Abb. 3 zeigt. Diese sind in der Heidelberger Abbildung in regelloser Anordnung dicht temporalwärts der Macula angegeben, während sie hier in einer bestimmten Lagebeziehung zu den Netzhautgefäßen auftreten.

Die Aufhellung des Fundus, die bei Betrachtung sofort auffällt, scheint jetzt ausgesprochener, denn Pagenstecher erwähnt nur vereinzelte weiße Flecken nach außen von der Macula. Die Farbe der Streifen ist jetzt rein braun, der erste Untersuchungsbefund (1895) bezeichnet den unterhalb der Papille horizontal verlaufenden Streifen als rötlich! Diese Gegenüberstellung der Befunde erlaubt uns den Schluß, daß es sich um einen sehr langsam fortschreitenden Prozeß handelt, der zur Ausbildung des typischen Krankheitsbildes eine längere Reihe von Jahren benötigt. Als charakteristisches Symptom hat nun jene eigentümliche Pigmentstreifenbildung, von der das Krankheitsbild auch seine Benennung herleitet, von jeher im Vordergrund gestanden. Sie schien das Wesen der Krankheit auszumachen und regte die Beobachter immer wieder zu Erklärungsversuchen an, die sich, da einwandfreie anatomische Untersuchungen nicht vorliegen — die Berufung auf die Präparate Listers (1903) dürfte durch die Erklärung Lindners nun wohl endgültig verschwinden —, in spekulativen Theorien erschöpfen müssen.

Wenn man sich an die vorliegenden Beobachtungen hält, so kann man aus dem klinischen Befund der Fundusveränderungen, soweit er Analogien aus der Zahl der Netzhauterkrankungen bietet, doch immerhin ein Bild herausschälen, das uns Aufschlüsse über das Wesen dieser Erkrankung geben kann. Wie aus allen Beobachtungen, besonders aus der vorliegenden, die sich über beinahe 22 Jahre erstreckt, hervorgeht, zeigen die fertig gebildeten Pigmentstreifen eine Veränderung nur insofern, als sie sich peripherwärts verlängern und neue Streifen hinzukommen, die die älteren netzartig verbinden oder parallel zu ihnen verlaufen. Hand in Hand damit stellen sich auch andere Veränderungen in der Netzhaut ein, insbesondere eine Aufhellung gewisser Partien. Die Lage der weißlichen Flecken und das Fehlen jeder chorioiditischen Veränderung lassen keinen Zweifel daran zu, daß sie in die

äußeren Netzhautschichten zu verlegen sind. Im Bereich dieser aufgehellten Partien zeigt das Pigmentepithel eine feinfleckige Beschaffenheit, es ist sandkornartig oder wie Schnupftabak ausgestreut, während es weiter peripherwärts gröber gekörnt erscheint. Der weiße Herd in der Macula ist eine Veränderung, die häufig im Zusammenhang mit dem vorliegenden Krankheitsbild beobachtet wird. Öller weist darauf hin, daß sich unter 18 Fällen sechs mit macularen Veränderungen fanden. Unter den mir vorliegenden Abbildungen ist die von Öller (1903) die einzige, wo eine frische Maculablutung zu sehen ist. In allen anderen Fällen sind lediglich weiße Herde in der Maculagegend abgebildet, die oftmals (nicht immer) Pigmenteinfassung zeigen und als chorioiditische Herde gedeutet werden. Auch im vorliegenden Fall ist bei der ersten Beobachtung in Heidelberg die maculare Veränderung als chorioiditischer Herd angesprochen. Nach der Abbildung Öllers scheint es sich in allen Fällen um maculare Blutungen, die in Bindegewebsherde umgewandelt sind, gehandelt zu haben, wofür namentlich auch die in unserem Fall konstatierte Prominenz des macularen Herdes spricht. Wir hätten also jetzt drei Stadien der macularen Veränderung kennengelernt.

I. Stadium: Blutung (Abbildung Öller).

II. Stadium: Frühester Beginn der bindegewebigen Umwandlung (Pagenstecher).

III. Stadium: Ausgebildeter Bindegewebsherd (Abb. 2 zum vorliegenden Fall).

Wenn auch im vorliegenden Fall niemals ausdrücklich Hämorrhagien festgestellt werden konnten (der Befund von 1895 erwähnt nur einen rötlichen Pigmentstreifen), so sagt das keineswegs, daß Blutungen überhaupt nicht stattgefunden haben; vielmehr dürfen wir wohl im Hinblick auf die darauf bezüglichen Beobachtungen anderer Autoren annehmen, daß die Blutungen außerhalb der jeweiligen Untersuchungszeit aufgetreten und die weißlich umschriebenen Herde in der Netzhaut ebenso wie die maculare Veränderung als bindegewebig umgewandelte Blutungen zu deuten sind. In gleicher Weise wären die weißlichen Einscheidungen der Pigmentstreifen an einzelnen Stellen als Produkte eines proliferierenden Prozesses aufzufassen. Derartige proliferierende Netzhauterkrankungen kennt man von den bekannten Bildern der Retinitis proliferans auf tuberkulöser oder luetischer Grundlage. An den „Pfeffer- und Salzfundus" bei kongenitaler Lues erinnert das vorliegende Krankheitsbild auch in jenen Partien, wo neben der diffusen Aufhellung die eigenartige Pigmentverschiebung zu beobachten ist. Ob dafür lediglich der ätiologisch unbekannte Entzündungsprozeß, der die Blutungen veranlaßt, verantwortlich zu machen ist oder ob neben den entzündlichen ein degenerativer Prozeß besteht,

läßt sich nicht entscheiden. Den Eindruck, daß diese Veränderungen auf das engste mit der Pigmentstreifenbildung zusammenhängen, gewinnt man um so mehr, wenn man die Lagebeziehung der Fundusveränderung zu den Pigmentstreifen vergleicht. Um die Papille herum ist die streifige Pigmentierung am stärksten und zahlreichsten und auch die Fundusveränderungen am erheblichsten, so daß kaum eine Stelle unveränderter Netzhaut zu sehen ist. Je weiter peripherwärts, desto vereinzelter werden die Streifen und die sonstigen Veränderungen in der Netzhaut. Da, wo überhaupt noch keine Streifen zu sehen sind, fehlen auch die begleitenden Netzhautveränderungen oder lassen sich nur noch gelegentlich als vereinzelte bindegewebige Herde oder feinfleckige Pigmentierung nachweisen. Also, bevor überhaupt Pigmentstreifen erscheinen, sind bereits geringfügige Fundusveränderungen zu beobachten, wie dies auch aus dem Befunde der Heidelberger Klinik vom rechten Auge des Patienten hervorgeht. Die Pigmentstreifen lassen fast alle Autoren aus hämatogenem Pigment hervorgehen. Als Unterlage für diese Erklärung wird von den neueren Beobachtern der anatomisch untersuchte Fall von Magitot (1911) angeführt. Sollte diese Erklärung zutreffen, so würden diese bindegewebigen Herde, die aus Blutungen hervorgehen, wobei der Blutfarbstoff in hämatogenes Pigment umgewandelt wird und jene Pigmentierung herbeiführt, eine weitere Bedeutung für den Krankheitsprozeß gewinnen. Die Beteiligung des Pigmentepithels am Aufbau dieser Streifen wird von den Autoren abgelehnt mit dem Hinweis auf das Fehlen der sonst zu erwartenden Funktionsstörungen der Netzhaut. Farben- und Lichtsinn wurden, soweit sie geprüft werden konnten, intakt befunden. Vielleicht würde man mit verfeinerten Untersuchungsmethoden, möglicherweise an der Bjerrumtafel, doch vereinzelte Ausfälle entsprechend den herdartigen Anordnungen nachweisen können, im vorliegenden Fall mußte ich aus oben angeführten Gründen (Aggravatio) leider auf diese Untersuchung verzichten.

Wodurch die Anordnung der Pigmentstreifen zu gefäßähnlichen Netzbildungen bedingt ist, ist zur Zeit noch gänzlich unklar. Jedenfalls hat man präexistente Bahnen anzunehmen, in denen die Ablagerung des Pigments vor sich geht, sonst könnte man sich die regelmäßige Anordnung des zierlichen Netzwerkes überhaupt nicht erklären. Ganz ohne Analogie ist diese Streifenbildung jedenfalls nicht. Stähli (1913) beschreibt in einem anatomisch untersuchten Fall von Lues hereditaria tarda oculi mit typischem Fundusbild eine streifenartige Anordnung des Pigments in Form einer Gefäßgabelung und konnte im Schnittpräparat auch nachweisen, daß das eingewanderte Fuscin des Pigmentepithels in den Lymphscheiden eines feinen Netzhautgefäßes lag. Inwieweit aus diesem Befund Schlüsse auf das vorliegende

Krankheitsbild gerechtfertigt sind, mag dahingestellt bleiben. Auch will ich nicht auf andere Erklärungsmöglichkeiten der Pigmentstreifenbildung eingehen, hier können nur anatomische Untersuchungen solcher Fälle, die auch ophthalmoskopisch einwandfrei festgestellt worden sind, Aufklärung bringen.

Es handelt sich bei dem beschriebenen Krankheitsbild um einen Prozeß chronisch entzündlicher und wahrscheinlich auch degenerativer Natur unbekannter Ätiologie, der im wesentlichen mit capillaren Blutungen, bindegewebiger Proliferation, Veränderungen im Pigmentepithel und jener eigenartigen Pigmentstreifenbildung einhergeht. Prädilektionsstellen sind Macula und Umgebung der Papille. Allen jenen Veränderungen liegt ein einheitlicher Prozeß zugrunde, dessen Wesen unbekannt ist. Ohne Pigmentstreifenbildung würde sich die Erkrankung als Retinitis proliferans darstellen. Diese Tatsache kommt in der Bezeichnung „angioide Pigmentstreifenbildung der Netzhaut", womit nur ein einzelnes Symptom des Krankheitsbildes hervorgehoben wird, nicht zum Ausdruck. Man würde die Erkrankung richtiger, weil erschöpfender, als „Retinitis proliferans mit angioider Pigmentstreifenbildung" bezeichnen.

Während der Korrektur erschien eine Arbeit von Kofler, der nach Beobachtung eines eigenen Falles eine Erklärung der Pigmentstreifen vom physikalischen Gesichtspunkte aus versuchte. Er faßt die Pigmentstreifen als Spalten in der Glashaut auf, die infolge der ungünstigen Reflexion des Lichtes als dunkle homogene Bänder mit hellen Begleitsäumen erscheinen. Diese hellen Begleitsäume, die je nach der Spiegelhaltung in wechselnder Lage und Breite zu den dunklen Streifen auftreten sollen, würden im vorliegenden Falle den weißlichen Einscheidungen, wie sie auch andere Autoren beschreiben, entsprechen. Ich konnte in meinem Falle das von Kofler beschriebene Phänomen nicht nachweisen.

Literatur.

Bayer, Zur Frage der angioiden Pigmentstreifenbildung der Netzhaut. Klin. Monatsbl. f. Augenheilk. 1913, I. Hälfte, S. 766.

Kofler, Beiträge zur Kenntnis der Angioid streaks (Knapp). Archiv f. Augenheilk. **82**, 134. 1917.

Lindner, Über Pigmentstreifenbildung in der Retina. Archiv f. Ophthalmol. **88**, 230. 1914.

Lister, Angioid streaks of the retina. The ophthalmic. review. **22**, 151. 1913.

Magitot, Pigmentation angioïde de la retine. Ann. d'oculistique. 1911, S. 12.

Oller, Atlas seltener ophthalmologischer Befunde. 2. Lieferung. 1903.

Pagenstecher, Über Pigmentstreifenbildung in der Netzhaut. Archiv f. Ophthalmol. **67**, 298. 1908.

Plange, Über streifenförmige Pigmentbildung mit sekundären Veränderungen der Netzhaut infolge von Hämorrhagien. Archiv f. Augenheilk. **23**, 78. 1891.

Stähli, Ein Beitrag zur Anatomie und Pathologie der Lues hereditaria tarda oculi. Archiv f. Augenheilk. **74**, 13. 1913.



Abb. 1.

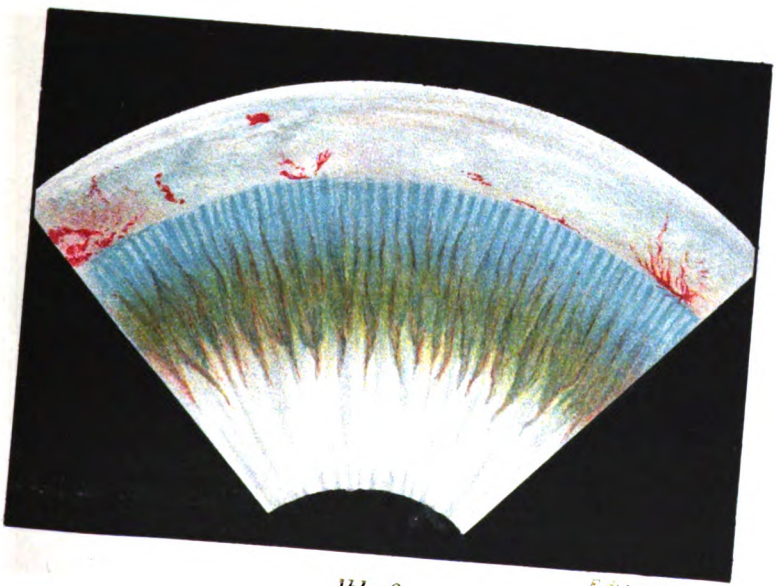

Abb. 2.

Abb. 3.

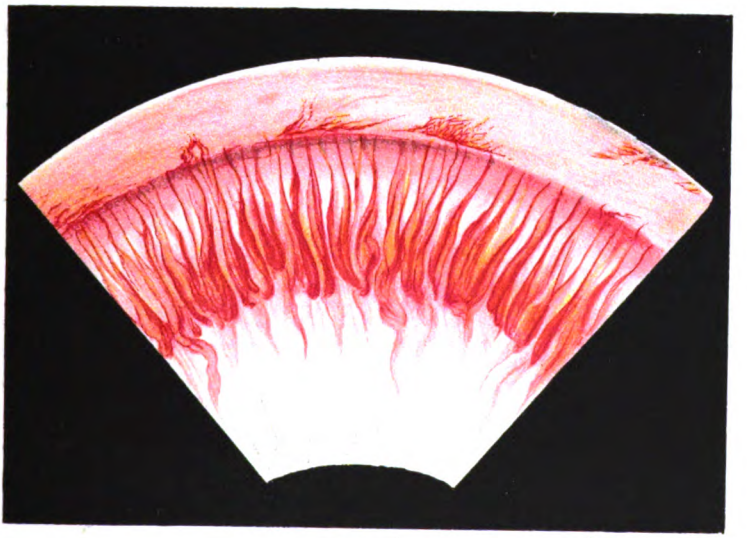

Abb. 4.

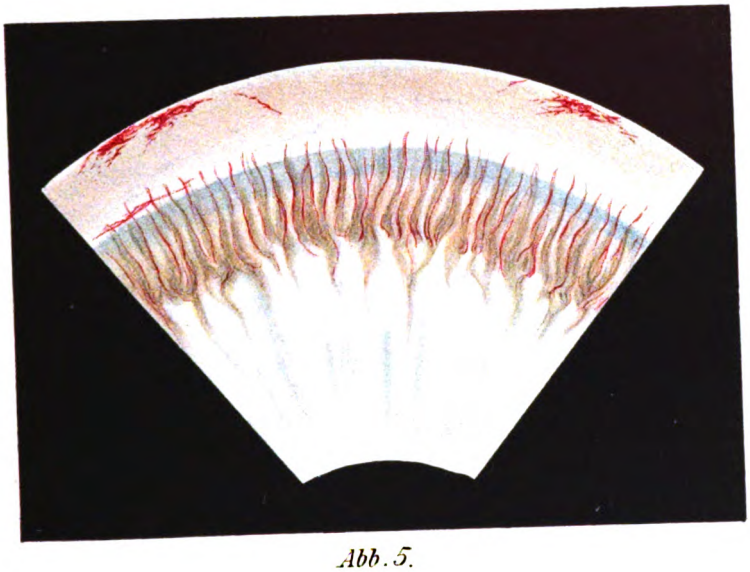

Abb. 5.

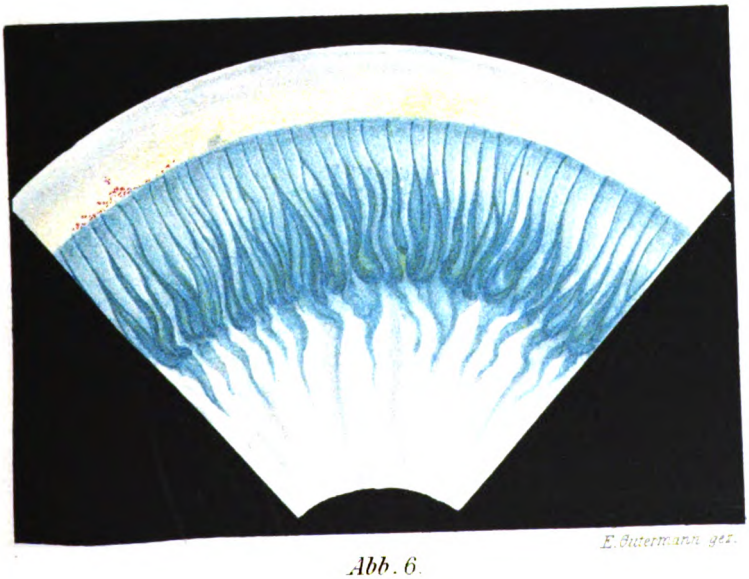

E. Gutermann gez.

Abb. 6.

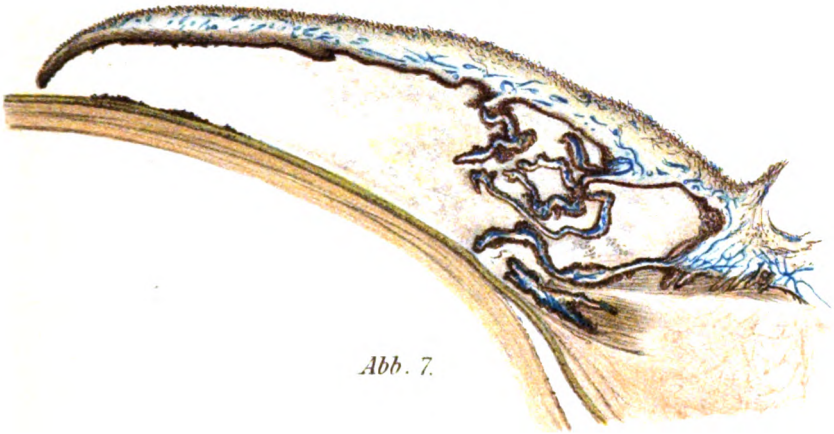

Abb. 7.

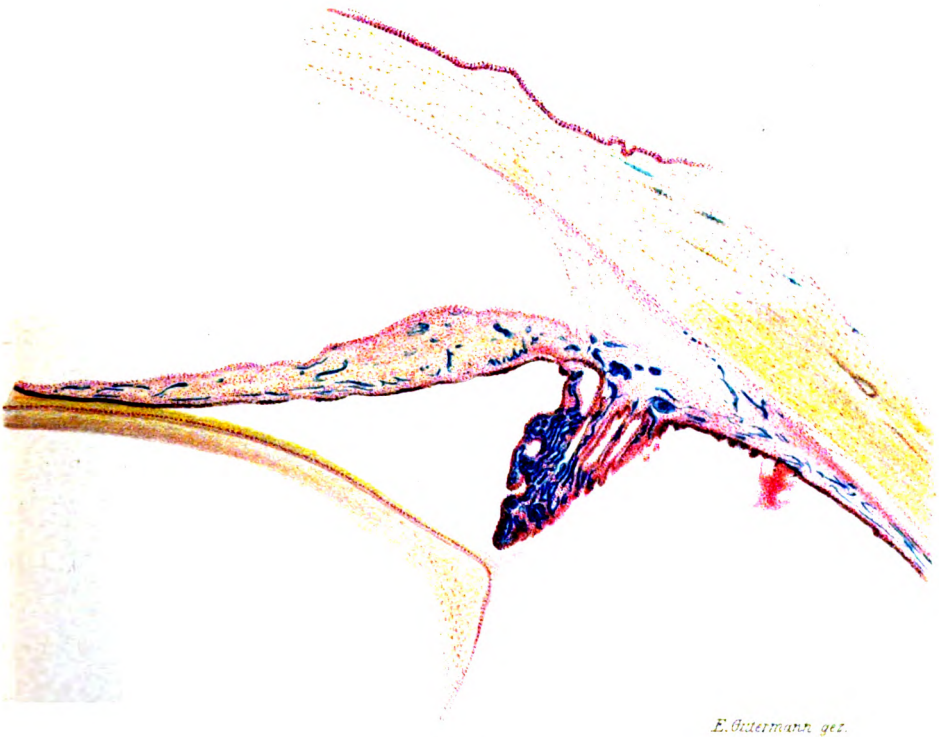

E. Gutermann gez.

Abb. 8.

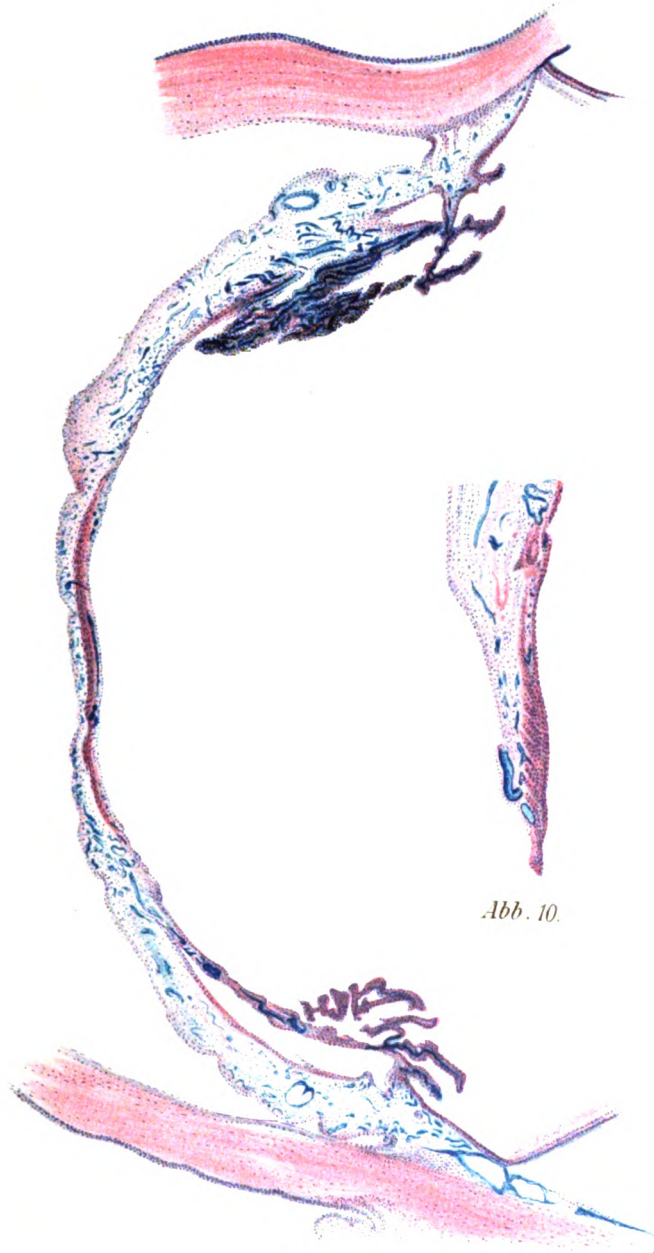

Abb. 10.

Abb. 9.

E. Pittermann, gez.

Verlag von Julius Springer in Berlin.

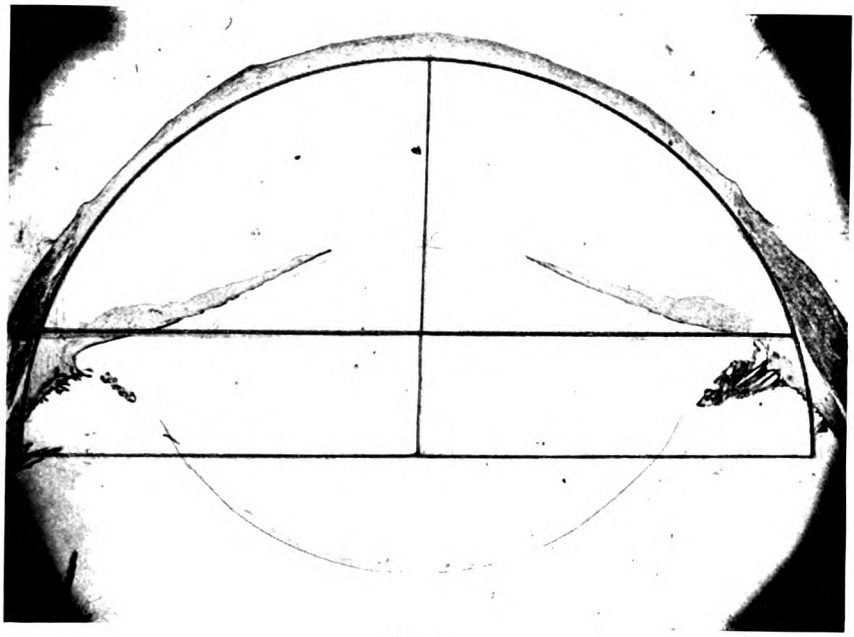

Abb. 11.

Abb. 12.

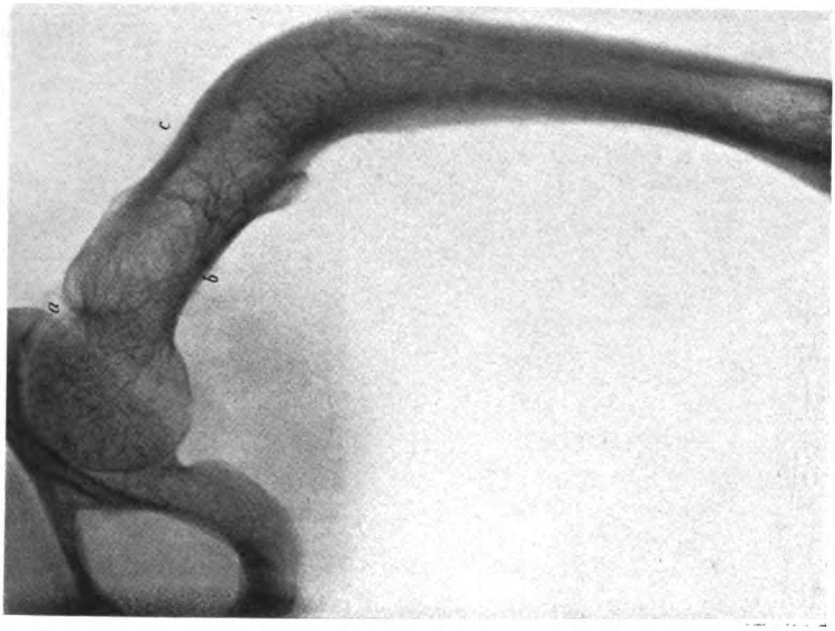

Abb. 1.



Abb. 2.

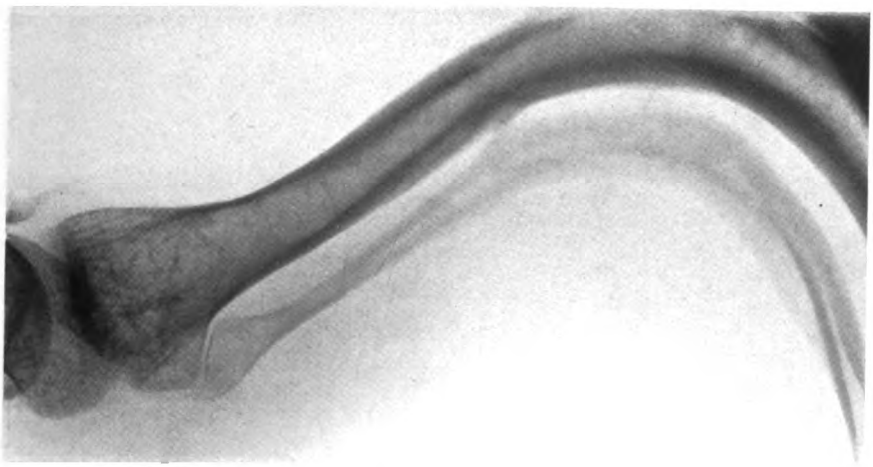

Abb. 3.

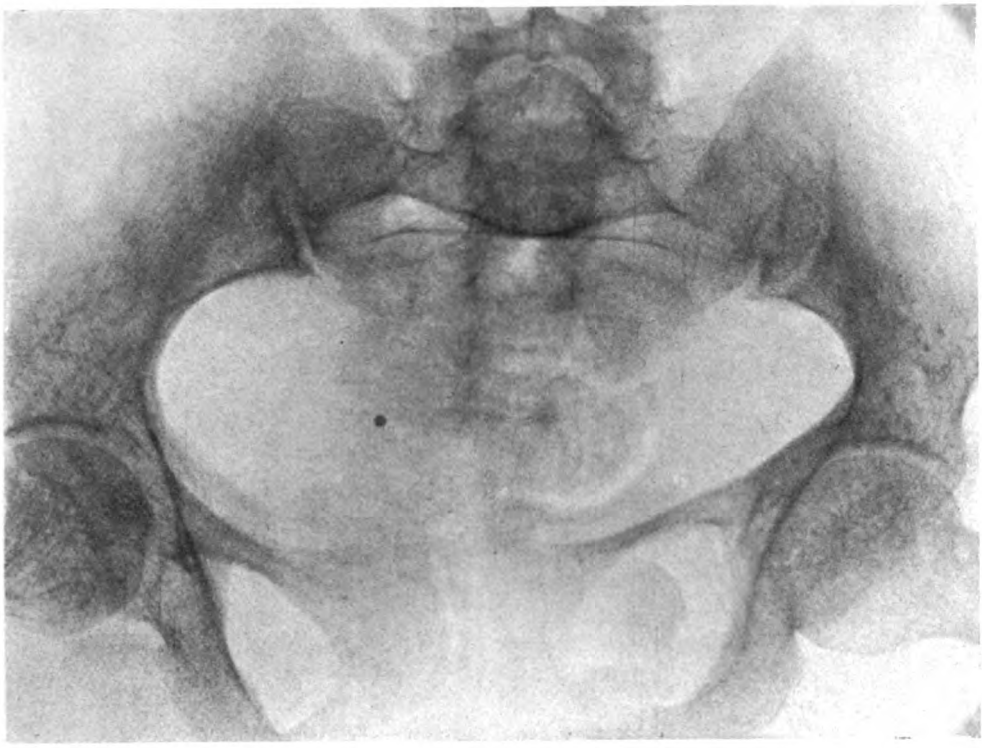

Abb. 4.

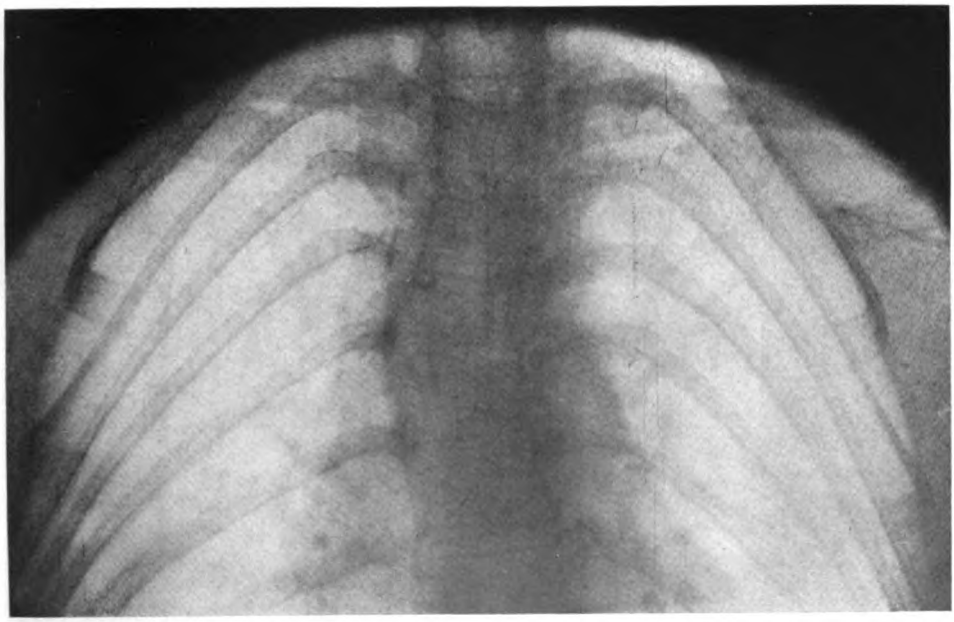

Abb. 7.

Abb. 5.

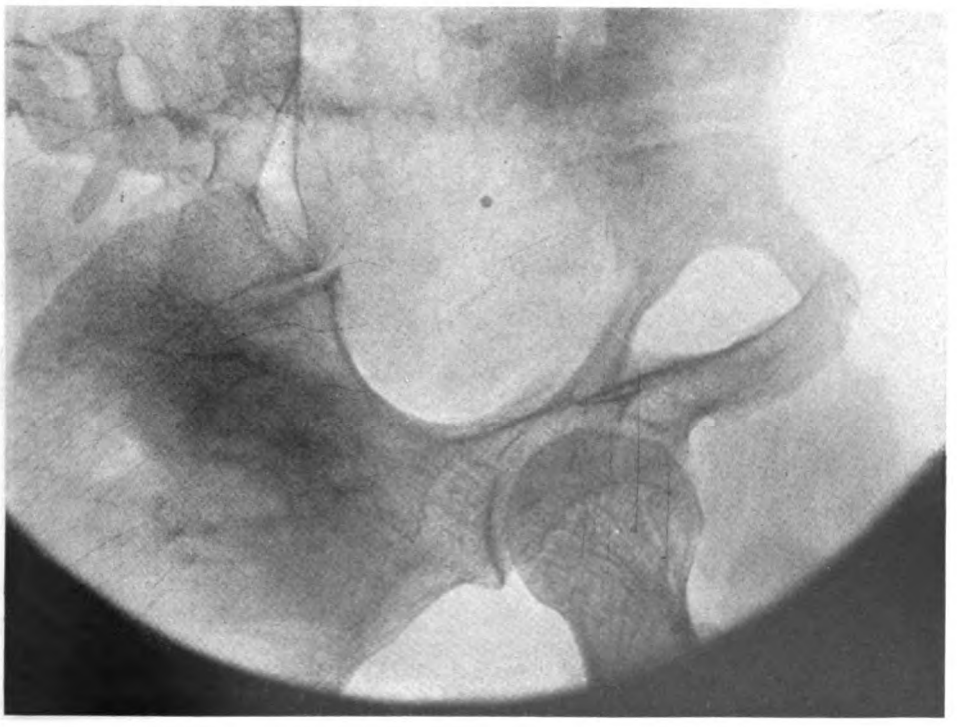

Abb. 6.

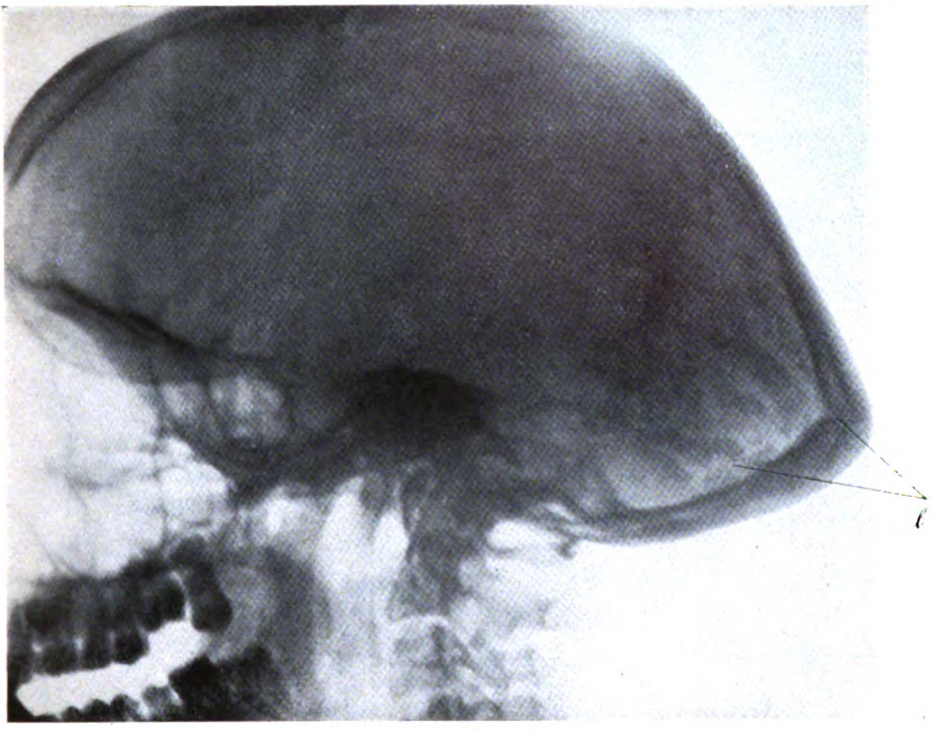

Abb. 8.

Abb. 9.



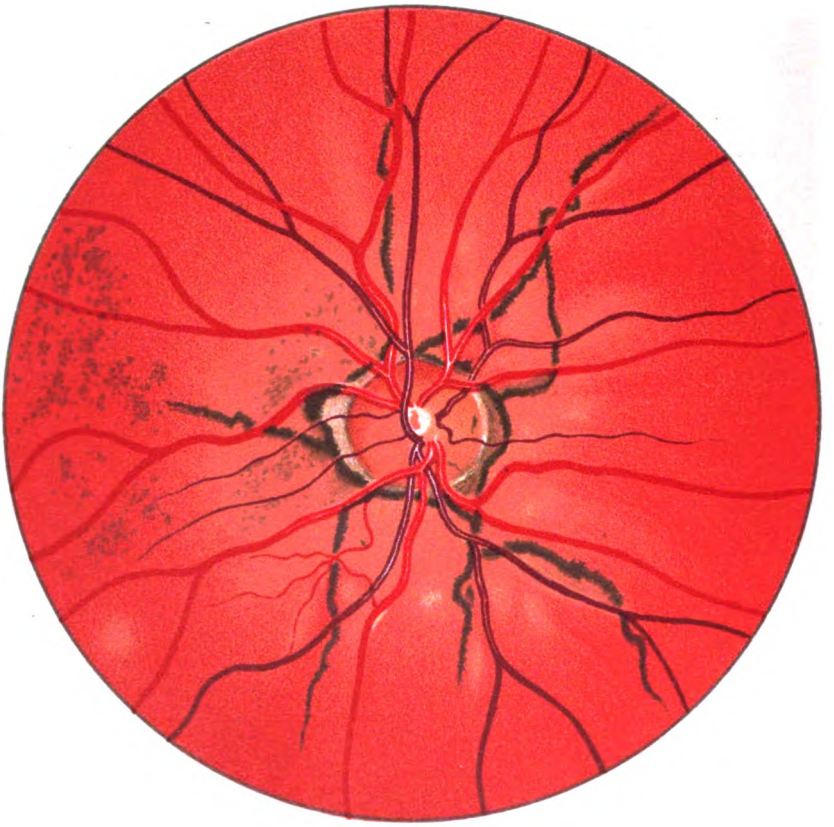

Abb. 1.

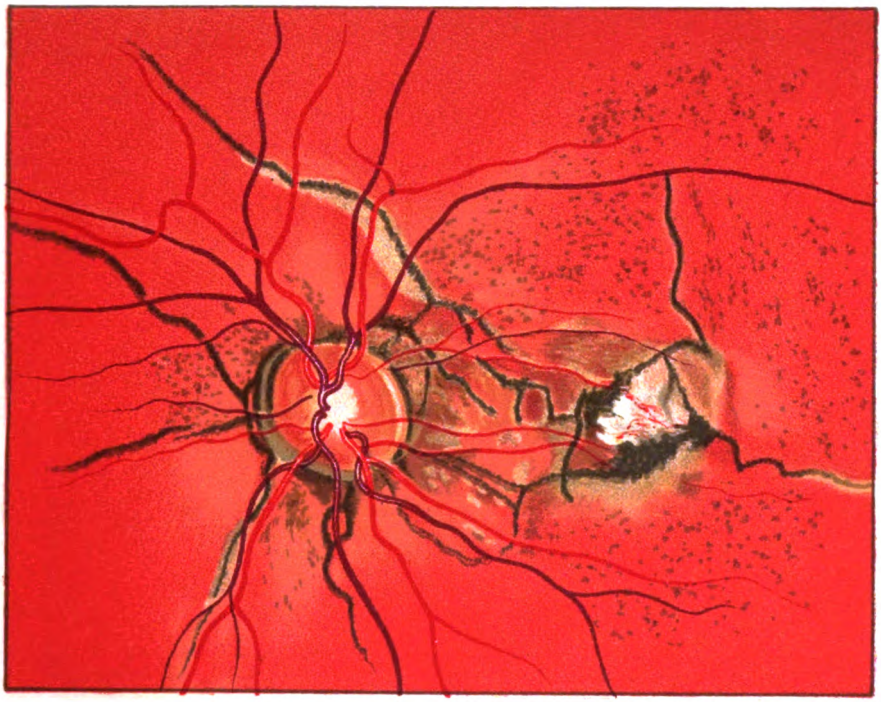

Abb. 2.

Abb. 3.

Verlag von Julius Springer in Berlin.

Über leukämische Augenveränderungen.

Von

Dr. **R. Kümmell.**

(Aus der königl. Universitäts-Augenklinik zu Erlangen
[Direktor: Hofrat Prof. Dr. Oeller].)

Während bis vor kurzem bei den einzelnen Arten der Leukämie noch etwa die Einteilung Virchows ihre Gültigkeit hatte, ist zunächst von Ehrlich auf Grund seiner Untersuchungen eine weitere Klarstellung erfolgt, an die sich in den letzten 10—15 Jahren Arbeiten anschlossen, die der Histologie dieser Erkrankung eingehende Berücksichtigung widmeten, indem nicht nur das Blutbild, sondern auch die übrigen organischen Veränderungen genau beachtet wurden (Sternberg, Schridde, Hely u. a.). Dadurch ist man zu einer schärferen Einteilung der einzelnen Formen der Leukämie gelangt, die bei der Beschreibung neuerer Fälle zwar auch in der Augenheilkunde Eingang gefunden hat, die aber durchaus noch nicht Allgemeingut geworden ist, so daß sogar noch in größeren zusammenfassenden Abhandlungen diese Fortschritte so gut wie unberücksichtigt geblieben sind.

Nach der früher üblichen Einteilung Virchows unterschied man die lienale Form mit großen Blutkörperchen, die wohl meist der jetzt myeloid genannten entspricht, und eine lymphatische. Wenn wir daher in älteren Veröffentlichungen die Bezeichnung lienal finden, so ist das mit hoher Wahrscheinlichkeit als myeloid aufzufassen. Neumann unterschied dann später (1878) 3 Formen. 1. die lymphatische Form mit großen Lymphdrüsen, 2. die lienale mit großem Milztumor, 3. die myelogene mit Veränderungen des Knochenmarks. Eine bedeutende Erweiterung unserer Kenntnisse verdanken wir Ehrlich, der wieder nach der Art des Blutbildes eine Zweiteilung in lymphatische und myeloide Leukämie vornahm, eine Einteilung, die auch jetzt noch den Grundstein unserer Anschauungen bildet.

Die Trennung in die beiden Formen ist wohl in den ausgesprochenen Fällen allgemein anerkannt, wobei jedoch zu berücksichtigen ist, daß zweifelhafte Fälle zu vielen Unterabteilungen abgesondert sind, deren Stellung zu den einzelnen Formen oft recht umstritten ist. Besonders gilt dies von den akuten, die meist ein Überwiegen der großen einkernigen Zellen darbieten. Dementsprechend schwankt dann auch die Einreihung dieser Formen unter die lymphatischen oder die myeloischen

Leukämien. Es soll weiter unten auf diese Verhältnisse eingegangen werden.

Von einzelnen Forschern sind Versuche gemacht, die Erscheinungen am Augenhintergrund differentialdiagnostisch zu verwerten, so von Elschnig und vor allem von Schultz-Zehden, ohne daß letzterer bei dem bis dahin vorliegenden Beobachtungsmaterial zu endgültiger Entscheidung gelangen konnte. Koyanagi hat dann wieder kurz die Frage aufgeworfen, vor allem, ob die Infiltration der Aderhaut nur lymphatischen Ursprungs ist oder ob sie auch bei myeloider Leukämie vorkommt. Die Berücksichtigung dieser beiden Formenunterschiede ist von Wichtigkeit nicht nur zur Klärung der ophthalmoskopischen Diagnose, sondern auch wegen der grundsätzlichen Auffassung der in der Aderhaut und auch in der Netzhaut gefundenen Anhäufungen von weißen Blutzellen.

Die Zahl der anatomisch untersuchten Augen bei Leukämie ist zwar immer noch nicht sehr groß, vor allem von solchen aus neuerer Zeit mit sicheren Angaben über die Art der Leukämie, ob lymphatisch oder myeloid, doch immerhin groß genug, um daraus bestimmte Regeln ableiten zu können. Bei den älteren Fällen läßt sich häufig aus dem Blutbefund und dem Sektionsergebnis mit Sicherheit für die eine oder die andere Form Stellung nehmen, in anderen Fällen immerhin mit einer hohen Wahrscheinlichkeit. Fälle, bei denen nichts Sicheres zu sagen ist, sind, auch wenn sie gerade bez. dieser Punkte von mir durchgesehen wurden, ebenso wie fast alle rein klinischen Beobachtungen, unberücksichtigt gelassen. Ein Teil der Arbeiten war mir nur als Bericht zugängig.

Ich habe nun im folgenden eine Zusammenstellung nach den einzelnen Arten gemacht. Was die akuten, überhaupt seltenen Formen betrifft, so entspricht der sonstigen Seltenheit auch die der anatomischen Augenuntersuchung, wenngleich hier für die akute großzellige lymphatische Leukämie mehr anatomische Befunde vorliegen, als für die chronische kleinzellige.

Wenden wir uns zunächst zu der myeloiden Leukämie, die nach Ansicht Heines hauptsächlich Netzhautveränderungen hervorruft, während Lazarus angibt, daß diese sich nur bei der lymphoiden Form finden. Dem ist es auch zuzuschreiben, daß anatomische Untersuchungen derartiger Augen in größerer Zahl vorliegen, als bei der lymphatischen, entsprechend dem Überwiegen dieser Erkrankung.

Fälle sicherer myeloider Leukämie.

Oeller, 1878:

Diagnose: Leukämie.

Blutbefund (nach Schwarz-weiß-Zeichnung der Aderhautgefäße im Flächenpräparat, Färbung des Präparates mit Hämatoxylin-Eosin, wobei die verschiedenen Granulationen nicht hervortreten):

Es wurden in der Zeichnung 245 W.[1]) gezählt, davon waren:

1. 98 Zellen = 40% etwas größer als R., fast stets mit einfachem Kern, nur einzelne mit leicht gelapptem Kern, wohl Myelocyten.
2. 66 = 27% noch etwas größere Zellen mit einfachem großem Kern, Protoplasma leicht gefärbt. Körnung nicht sichtbar. Eine sichere Diagnose dieser Zellen ist nicht möglich.
3. 41 = 16,6% große Zellen mit deutlicher Körnung (eosinophile Myelocyten).
4. 40 = 16,4% nacktkernige Zellen (Lymphocyten).

Anatomischer Befund: Aderhaut. Die Verbreiterung beruht auf einer kolossalen Anhäufung von weißen Blutkörpern. Da Zelle an Zelle liegt, ist es sehr schwer zu sagen, ob die weißen Blutkörperchen noch innerhalb der enorm erweiterten Gefäßbahnen liegen oder ob sie ausgewandert sind und frei ins umliegende Gewebe sich infiltriert haben. — Die größeren Gefäße dieser Partie sind enorm weit, haben sehr dünne Wandungen und sind strotzend gefüllt — aber sicher keine freien Zellen im Stromagewebe, in dem mit aller Deutlichkeit die umschließenden Gefäßwandungen nachzuweisen sind.

(Auch an der mir vorliegenden Zeichnung waren im Gewebe zwischen den Gefäßen nur ganz vereinzelte W.)

Sehnerv bedeutend geschwellt.

Netzhaut mit stark erweiterten Gefäßen.

Hier ist die Diagnose der myeloischen Leukämie mit weitgehender Sicherheit aus der noch vorhandenen Zeichnung zu stellen, für deren Überlassung ich Herrn Hofrat Prof. Dr. Oeller vielen Dank schulde.

Schultz-Zehden, 1906:

Diagnose: Myeloide Leukämie.

Blutbild: Vorwiegend Myelocyten, dann eosinophile Zellen, Lymphocyten, kernhaltige R.

Augenspiegelbefund: Farbe des Hintergrundes graurot. Venen nicht erweitert, Angiosklerose, Sehnerv atrophisch. Blutungen — Ödem der Macula lutea.

Anatomischer Befund: Aderhautgefäße mit W. gefüllt. Keine W. außerhalb der Gefäße. Angiosklerose. Ödem der Macula. Blutungen der Netzhaut, nur aus R. bestehend, Sehnerv atrophisch.

Carlotti, 1909: 1. Fall.

Diagnose: Myeloide Leukämie.

Blutbefund:

R. 2 150 000
W. 1 063 000

Davon:

Neutroph. Polynucl. . .	31%
Eosinoph. Polynucl. . .	1,5%
Mononucl.	8%
Lymphocyten	1%
Neutroph. Myeloc. . . .	54%
Eosinoph. Myeloc. . . .	3,5%
Kernhaltige R.	2%

Augenspiegelbefund: Stauungspapille. Hintergrund milchig-grau. Venen stark erweitert, teilweise buckelförmig vorspringend. Blutungen, zum Teil mit hellem Kern.

Anatomischer Befund: Stauungspapille, Blutungen, bestehend aus Myelocytenkern, mit Saum von R.

[1]) W. = weiße Blutkörperchen; R. = rote Blutkörperchen.

Aderhaut: Gefäße stark erweitert mit W. vollgestopft. Die Wandungen sind zuweilen selbst infiltriert, so daß man oft Schwierigkeiten hat, sie zu erkennen. Nirgends Gefäßzerreißungen oder Blutungen.

Carlotti: 2. Fall.

Diagnose: Myeloide Leukämie.

Blutbefund:

R. 3 224 000
W. 362 000

Davon:

Neutroph. Polynucl. . .	42%
Ungranulierte Mononucl.	12%
Eosinoph.	7%
Neutroph. Myeloc. . . .	36%
Eosinoph. Myeloc. . . .	1%
Mastzellen	2%

Augenbefund: Farbe hellgelblich. Arterien und Venen erweitert. Blutungen und weiße Flecke.

Anatomischer Befund: Netzhaut mit großen Blutungen. Papille nicht sehr vorspringend.

Aderhaut: Gefäße erweitert, mit W. vollgestopft. Keine Wandveränderung, keine Blutung.

Verderame, 1910: Fall 1.

Diagnose: Akute myeloide Leukämie.

R. 3 700 000
W. 240 000

Makrocyten häufig, echte Megalocyten fehlen, Mikrocyten selten. Myelocyten, Riederzellen.

Sektion: Rotes Knochenmark.

Augenbefund nicht erhoben.

Anatomischer Befund: Netzhaut, leichtes Ödem, diffuse Sklerosierung der Nervenfasern, die Hügel bilden können. Blutungen.

Aderhaut: Die Chorioidea ist in ihren vordersten Partien, abgesehen von einigen Drusen der Glaslamelle, bis etwa zur Äquatorgegend von normalem Aussehen. Von da an bis nach hinten zu läßt sie eine geringe, leicht unregelmäßige Verbreiterung erkennen, die zum geringsten Teil auf einer unbedeutenden Vermehrung der Leukocyten in ihrem Stroma beruht. Hauptsächlich wird sie bedingt durch herdweise Ansammlungen von weißen Blutzellen, die vornehmlich die äußeren Aderhautschichten einnehmen, aber auch in den anderen Lagen, wenn auch in geringerer Zahl zu finden sind. Diese Herde sind teils länglich, teils mehr rundlich oder endlich ganz unregelmäßig und verschieden ausgedehnt; einzelne unter ihnen nehmen die ganze Breite der Chorioidea ein. Besieht man sich diese Herde näher, so erkennt man, daß es sich bei manchen von ihnen um normale oder auch erweiterte Venen handelt, die dicht mit weißen Blutzellen angefüllt sind, zwischen denen stellenweise auch spärliche rote Blutkörperchen liegen. Daneben trifft man Gefäße an, die ausschließlich Leukocyten enthalten; an anderen Stellen wiederum, besonders in den äußeren Aderhautlagen, erkennt man neben den weißen auch reichlich rote Blutelemente, und zwar ist es dann bemerkenswert, daß sie für sich gesondert das Gefäßlumen erfüllen. Vielfach aber, zumal in der Nähe von Arterienquerschnitten, hat man überhaupt den Eindruck, daß die weißen Blutzellen im Stroma liegen und dichte Zellmäntel um das Gefäßrohr bilden. Da, wo die Zellansammlungen am dichtesten und ausgedehntesten sind,

ist kaum mehr etwas von einer Gefäßwand zu sehen und vermißt man auch jede Struktur vom Stromagewebe, so daß es schwer zu sagen ist, ob es sich hier um intravasculäre oder um im Stroma liegende Zellhaufen handelt. Ebensowenig läßt sich in vielen Fällen mit Sicherheit ausschließen, ob diese Zellvermehrung nicht vielfach in den mächtig ausgeweiteten Lymphscheiden liegt, besonders weil auch die feinsten Aderhautcapillaren massenhaft weiße Blutelemente enthalten. Vollends stört bei dieser Unterscheidung das besonders in der Umgebung der Gefäße, sowie auch stellenweise im Stroma dicht eingestreute Pigment. Die an zahlreichen Präparaten ausgeführte Elasticafärbung nach Weigert brachte die Entscheidung, daß es sich überall um intravasculär gelegene Zellen handelte.

Verderame, 1910: Fall 2.

Diagnose: Chronische myeloide Leukämie.

R. = 3 140 000
W. = 566 000

Davon:

Neutroph. Leukocyten .	280 000
Lymphocyten	—
Übergangsformen . . .	24 000
Eosinophile	8 000
Basophile	16 000
Myelocyten	248 000

Augenspiegelbefund: Hintergrund von normaler Färbung. Gefäße, besonders Venen, stark erweitert. Blutungen zum Teil mit hellerer zentraler Partie.

Anatomischer Befund: Aderhautgefäße stark erweitert, strotzend mit W. gefüllt. Man vermißt fast jede Zellvermehrung im Aderhautstroma.

Netzhautgefäße stark gefüllt. Ödem der inneren Schichten und des Sehnerven. Blutungen im Gewebe, sowie prä- und subretinal.

Koyanagi, 1914:

Diagnose: Myeloide Leukämie.

R. 1 362 500
W. 545 000

Davon:

Große Lymphocyten	3%
Kleine Lymphocyten	0,2%
Neutrophile mononucl. Leukoc. .	9%
Große mononucl. Leukoc. . . .	3%
Neutroph. Polyn.	70%
Eosinoph. Leukoc.	8,4%
Basoph. Leukoc.	3,4%
Übergangsformen	3,0%

Augenspiegelbefund: Heller als normal, Papille blaß, scharf begrenzt. Venen stark erweitert und geschlängelt.

Kleine Blutungen in der Peripherie.

Aderhautgefäße enorm erweitert und strotzend gefüllt. — Die einzelnen Gefäßwände sind häufig kaum nachzuweisen. Leukocyten nur intravasculär.

Netzhautgefäße ebenfalls stark erweitert. Blutungen und kleine Leukocytenanhäufung.

Koyanagi erwähnt im Laufe der Arbeit, daß er im ganzen 4 Fälle myeloider Leukämie untersucht hat mit dem gleichen Befund der Aderhaut.

Wahrscheinliche Fälle myeloider Leukämie.

Leber, 1869:

Diagnose: (exquisit ausgesprochene) Lienale Leukämie.

Augenspiegelbefund fehlt.

Aderhaut nicht verändert, nur sehr ausgesprochene Hyperämie.

Roth, 1870:

Diagnose: Lienale Leukämie.

Augenspiegelbefund: Blutungen. Gefäße geschlängelt. Grauliche Flecke. Farbe höchstens etwas heller.

Anatomischer Befund: Aderhaut bedeutend hyperämisch.

Reincke, 1870:

Diagnose: Lienale Leukämie, Lymphdrüsen nur wenig geschwellt.

Keine ophthalmoskop. Untersuchung.

Netzhaut mit großen Blutungen.

Aderhaut o. B.

v. Michel, 1878: 2. Fall:

Diagnose: Myeloide Leukämie.

Blutbefund fehlt.

Augenbefund: Stärkste Stauung, Farbe leicht orangegelb. Keine Blutungen

Anatomischer Befund: Stauung der Venen, sonst Aderhaut und Netzhaut normal.

Deutschmann, 1878:

Diagnose: Lienale Leukämie.

Ophthalmoskopisch: Kleine, gelblichweiße Flecke mit blutigem Hof, sowie Blutungen. Gefäße ausgedehnt. Hintergrund nicht blaß.

Mikroskopisch: Blutungen der Netzhaut, Herde aus W., umgeben von R., sklerotisch verdickte Nervenfasern. Gefäße erweitert, mit spindelförmigen Anschwellungen. Leichtes Ödem des Sehnervenkopfes.

Aderhaut: Starke Erweiterung und Füllung der Gefäße. „Leukämische Herde suchte ich darin vergebens."

Deutschmann, 1892: 2. Fall:

Diagnose: Leukaemia chronica.

Keine Drüsenschwellungen, großer Milztumor.

Knochenmark von hochroter Färbung.

Genauer Blutbefund fehlt.

Augenspiegelbefund: Nur starke Schlängelung der Venen; später noch Schwellung der Papille, Blutungen, in der Peripherie weißliche Infiltrate. Farbe hellgelb.

Anatomischer Befund: Gefäße der Netzhaut stark ausgedehnt. Keine wesentliche Rundzelleninfiltration der Netzhaut. Capillaren wurstförmig erweitert und mit W. vollgestopft.

Auch in der Aderhaut nur stärker erweiterte Gefäße ohne jede Infiltration des Gewebes der Aderhaut.

Murakami, 1901:

Diagnose: Lienale Leukämie.

Blutbefund: Zahlreiche mononucleäre neutrophile Zellen, Eosinophile, polynucleäre Neutrophile, viele Degenerationsformen, Erythrocyten ohne wesentliche Veränderungen.

Augenbefund: Farbe kaum blässer als normal. Venen auffallend stark gefüllt, geschlängelt, Papille rötlichgelb, Grenzen verwaschen. Blutungen teils mit weißlichem Zentrum.

Anatomischer Befund: Aderhautgefäße hochgradig erweitert, prall gefüllt. Es ist schwer zu unterscheiden, ob die Blutelemente innerhalb oder außerhalb der Gefäßwand liegen, jedenfalls scheinen größere Extravasate nicht vorzukommen. Papille mäßig vorgetrieben. Gefäße der Netzhaut oft von weißen Blutkörperchen umgeben und ihre Wandungen von letzteren durchsetzt. Kugelförmige oder ampullenartige Gefäßerweiterungen; eine thrombotische Varicosität.

Bondi, 1901:
Diagnose: Lienale Leukämie.
Blutbefund: a) die Leukocyten sind gegenüber den Erythrocyten bedeutend größer; b) Färbung nach Aldehoff: Zellen mit blauem Protoplasma, in den Zellen rote Körnchen. Die Leukocyten sind sehr groß. Die Zahl der eosinophilen Zellen ist nicht sehr bedeutend. (Keine Drüsenschwellungen.)
Augenbefund: Anfänglich ohne Veränderungen, später erst Blutungen und Venenerweiterung, dann Papillengrenzen verschwommen. Kleine weißgelbe Flecke. Farbe kaum verändert.
Anatomischer Befund: In stark erweiterten Venen intravitale Blutgerinnsel. Papille leicht geschwellt. Perivasculäre Lymphome, auch in Nervenfaserschicht eindringend. Varicöse Hypertrophie. Nervenfaserschicht aufgelockert, von Lücken durchsetzt. Umschriebene Verdünnung der Netzhaut.
Aderhaut: Nahe der Papille mit Sclera verwachsen. Gefäße kolossal erweitert, prall mit Blut gefüllt. Leukämische Infiltration fehlt wie in der Netzhaut vollkommen.

Feilchenfeld, 1901:
Diagnose: Lienale Leukämie (Sektionsdiagnose von Virchow selbst).
Kein Blutbefund.
Augenbefund: Leichte Papillitis. Gefäße erweitert, geschlängelt, alte Blutungen, weiße Flecke. Über Färbung des Hintergrundes wird nichts ausgesagt.
Anatomischer Befund: Netzhaut: Blutungen und leukämische Pseudotumoren, mit R. gemischt; stets Gefäß in Nachbarschaft.
Aderhaut: Gefäße prall gefüllt; nur vereinzelte Rundzellen in den Intervascularräumen. Keine Hämorrhagien oder Pseudotumoren; da wo die strotzend gefüllten Capillaren solche vortäuschen, ergibt die genauere Untersuchung immer noch das dünne, sie umgebende Endothelhäutchen.

Eleonskaja: Fall 1 (nur im Bericht zugängig):
Diagnose: Myeloide Leukämie.
Aderhautvenen blutgefüllt.
Im Gewebe nur vereinzelte Zellen.

Hudson, 1912 (nur im Bericht zugängig):
Diagnose: Myelogene Leukämie.
Gefäße der Aderhaut nicht erweitert, reich an Mononucleären. Gewebe nicht infiltriert. In Netzhaut Blutungen.

Die Diagnose wurde in den vorliegenden Fällen mit Wahrscheinlichkeit auf myeloide Leukämie gestellt, teils auf Grund der selbstgestellten Diagnose, die in den älteren Fällen unsicher ist, da man die färberischen Unterschiede des Blutbildes nicht genügend beachtete, während bei den neueren anzunehmen ist, daß dies berücksichtigt ist. Bei Bondi und Murakami kann man dem Blutbefund entnehmen, daß es sich hauptsächlich um Myelocyten gehandelt hat.

Sichere Fälle lymphatischer Leukämie.

Meller, 1906: Fall 1.
Diagnose: Akute lymphatische Leukämie.
Blutbefund:

R. 2 600 000
W. 11 200

Davon:

Große Lymphocyten . . .	90%
Kleine Lymphocyten . .	8%
Polynucl. Lymphocyten .	2%

Augenbefund: Exophthalmus. Geschwulst zwischen Orbitaldach und Auge. Hintergrund ohne Veränderungen, bis auf Netzhautblutung des linken Auges.
Anatomischer Befund: Netzhaut o. B.
Massenhafte Rundzellenanhäufung im Gewebe. Choriocapillaris verschont. An einigen Stellen bekommt man den Eindruck, als ob die Infiltration die Gefäßwände durchbrochen und auf diese Weise das Innere von Gefäßen angefüllt hätte.

Stock, 1906: Fall 2 (B. F.):
Diagnose: Akute lymphatische Leukämie.
Blutbefund:

R. 1 016 000
W. 28 300

Davon:

Neutrophile . .	3,23%
Lymphoide . .	96,76%

Augenhintergrund: Papille o. B. Blutungen in Netzhaut und präretinal; am Rande der letzteren Netzhaut weißgelblich verfärbt. Vereinzelte weiße Herde der Netzhaut.
Anatomischer Befund: Aderhaut normal dick, vielleicht etwas zellreicher als normal, von irgendwelchen umschriebenen Infiltraten ist jedoch nicht die Rede. Netzhaut: Entartungsherd mit unregelmäßiger diffuser Färbung, leichtes Ödem der Papille.
Dieser 2. Fall Stocks von akuter Leukämie ist mit seiner Diagnose nicht scharf bestimmt; Stock schreibt zwar am Anfang „bei der akuten Leukämie, die meist lymphoider Natur ist", läßt sich aber später über die Diagnose nicht näher aus. Auch aus dem Leichenbefund geht nichts Charakteristisches hervor. Der Blutbefund ist sehr eigenartig. (R. bleiben unberücksichtigt.)
Leukocyten: Wenige polynucleäre Formen.
Kleine Lymphocyten wie im normalen Blut in starker Minderzahl. Granulierte einkernige Formen, wie sie sonst nicht vorkommen (weder normal noch bei Leukämie), Kerne rund, stark gefärbt, vom basophilen Protoplasma sich undeutlich abgrenzend. Zahlreiche Pseudopodien wie kurze Wimpern an den Zellen. Seltener einkernige Zellen vom Typ der Übergangsformen. Typische Knochenmarkzellen fehlen.
Es sind also die Polymorphneutrophilen sehr stark absolut und relativ vermindert. Es fehlen die eosinophilen und basophilen Zellen und die normalen Übergangsformen.

Die beschriebenen Zellen dürften vielleicht unter den Begriff der pathologischen Lymphocyten fallen, die bei akuten Lymphadenosen vorkommen. Die Krankheit führte in 3 Wochen nach Beginn zum Tode, verlief also sehr schnell.

Koyanagi, 1914: Fall 2:
Diagnose: Lymphatische Leukämie.
Blutbefund:

R. 3 770 000
W. 87 600

Davon:

Kleine Lymph.	3%
Große Lymph.	47%
Neutroph. polyn. Lymph. .	20%
Eosinoph. polyn. Lymph.. .	—
Neutroph. Mononucl. . .	14%
Übergangsformen	16%

Augenbefund: Farbe fast normal. Blutungen. Papille o. B.
Anatomischer Befund: Aderhaut mit massenhafter Leukocytenanhäufung. Im Infiltrate liegen die Leukocyten mit Sicherheit im Stromagewebe, und zwar in der Schicht der mittleren sowie großen Gefäße.
Netzhaut außer einfachen Blutungen o. B.

Koyanagi, 1914: Fall 3:
Diagnose: Akute lymphatische Leukämie.
Blutbefund:

R. 1 200 000
W. 27 600

Davon:

Kleine Lymphocyten .	21,51%
Große Lymphocyten .	48,82%
Mononucl. Leukoc. .	1,12%
Polynucl. Leukoc. . .	25,13%
Eosinoph. Leukoc. . .	2,11%
Myelocyten	1,22%

Augenbefund: Farbe grauweiß. Papille o. B. Netzhautgefäße schmal, Farbenunterschied zwischen Arterien und Venen gering. Keine Blutungen. Keine weißen Flecke.
Anatomischer Befund: Netzhaut o. B.
Aderhaut: Kolossale Anhäufung der im Stroma befindlichen Leukocyten (meist große Lymphocyten). Choriocapillaris fast frei.

Kambe, 1914:
Diagnose: Lymphatische Leukämie.
Kein genauer Blutbefund.
Lymphdrüsenschwellungen.
Augenbefund: Stauungspapille mit zahlreichen Blutungen. Einzelne weiße Herde. Venen stark erweitert. Graugrüner Reflex des Hintergrundes.
Anatomischer Befund: Stauungspapille (Ödem). In Netzhaut Cysten mit feinem Exsudat. Varicöse Nervenfasern.
Aderhaut: Gewebe vollgestopft mit Rundzellen, meist kleinen Lymphocyten.

Hegner:
Diagnose: Akute lymphatische Leukämie.
Augenbefund: Stauungspapille.
Anatomischer Befund: Durchsetzung der Aderhaut mit Leukocyten.
Eigener Fall:
Diagnose: Akute lymphatische Leukämie.

Blutbefund: Hb. 20%.
R. 1 810 000
W. 399 000

Massenhaft Lymphocyten neben kernhaltigen R., vereinzelte Lymphoblasten und massenhaft ausgeschwemmte Knochenmarkszellen.

Klinisch: Akuter Verlauf. Drüsenschwellung an allen Stellen bis zu Taubeneigröße, Leber, Milzschwellung, ausgedehnte Blutungen unter die Haut und Bindehaut.

Mikroskopischer Befund: Vorderer Abschnitt des Auges ohne Veränderungen. Etwa von der Äquatorgegend an beginnt die Aderhaut sich zu verdicken; es finden sich jedoch außerhalb der Gefäße noch keine vermehrten Zellen. Ein kurzes Stück weiter nach hinten treten erst vereinzelte rundliche Zellen im Gewebe auf, die allmählich zu Häufchen zusammenfließen und von dann an fast die ganze Dicke der Aderhaut durchsetzen. Die Capillarschicht ist frei davon. Die Gefäße heben sich als helle Stränge (Arterien) oder Löcher (Venen) in der dichten Durchsetzung der Zellen ab. Die Aderhaut ist etwa auf das Drei- bis Vierfache verdickt. Die Durchsetzung mit Rundzellen geht auf der nasalen Seite nicht so weit nach vorne wie auf der temporalen. Die einzelnen Zellen bestehen aus rundlichen Kernen, die etwas kleiner sind als in den Gefäßen befindliche rote Blutkörperchen. Ein Protoplasmasaum ist nicht oder kaum sichtbar. Außer diesen kleineren Zellen, die offenbar Lymphocyten entsprechen, finden sich nur vereinzelte größere Zellen mit größerem Protoplasmaleib dazwischen. Am Flachschnitt der Aderhaut gelang es nicht, nähere Auskunft über die feineren Veränderungen der Zellen zu bekommen, da sie trotz vieler Versuche irgendwelche spezifischen Blutfärbungen nicht mehr annahmen. (Das Präparat hatte viele Jahre hindurch in Alkohol gelegen.) Diese Zellen liegen deutlich außerhalb der Gefäße. Die Wandungen der Gefäße sind gut abzugrenzen, nur an den Venen sind häufig bei den randständigen Leukocyten des Veneninhaltes und den ähnlich aussehenden Zellen der Nachbarschaft die Grenzen etwas schwer zu erkennen. Der Inhalt der Arterien ist nur gering, etwas größer in den Venen, auch hier fleckweise sehr verschieden. Er besteht hauptsächlich aus ähnlichen Zellen wie sie in der Umgebung vorhanden sind. Sehr wenig rote Blutkörperchen sind vorhanden.

In der Netzhaut finden sich keinerlei Veränderungen, außer einer geringen Kernvermehrung im einzelnen Gefäße.

Dagegen ist ein Zellenmantel um einzelne Gefäße, die das Auge nach hinten zu verlassen, und zwar sowohl bei den hinteren kurzen, als auch bei den hinteren langen Ciliararterien. Von letzteren ist an einem von den in Serien geschnittenen Präparaten die Zelleinscheidung deutlich im Kanal zu verfolgen, während sie in der Aderhaut nicht vorhanden ist. Die Arterie mündet weiter nach vorne als die Rundzellen der Aderhaut beginnen, so daß hier eine von diesen Zellen vollständig freie Zone sich befindet. Außerhalb des Auges sind diese Zellmäntel um die Gefäße oft sehr stark ausgeprägt. An einzelnen Nerven haben wir ebenfalls in ihren Scheiden derartige Zellen. Zellansammlungen finden sich ferner im episcleralen Gewebe, hier meist ebenfalls in der Nachbarschaft von Gefäßen, zum Teil auch von Nerven.

Fälle wahrscheinlicher lymphatischer Leukämie.

Deutschmann, 1892: Fall 1:

Diagnose: Akute lymphatische Leukämie.

Genauer Blutbefund fehlt.

Augenbefund: Hintergrund blaßrot mit Blutungen. Papille weiß, Ränder verwaschen; später nahm der Hintergrund eine gelbliche Verfärbung an, auf dem sich die Gefäße wie helle Streifen abhoben.

Anatomischer Befund: Gefäße der Aderhaut stellenweise etwas ausgedehnt, oft vollgestopft, stellenweise leichte Infiltration der Aderhaut.

Netzhaut: Starke Wucherung des Bindegewebsgerüstes. Blutungen entweder mit Leukocytenkern, oder auch umgekehrt. Papille geschwollen. Innen R., außen W.

Deutschmann, 1892: Fall 3:

Diagnose: Leukaemia glandularis.

Kein genauer Blutbefund.

Augenbefund nicht erhoben.

Anatomischer Befund: Ciliarkörper von Lymphocyten durchsetzt, sich fortsetzend in die Aderhaut.

Netzhaut: Mit Blutungen, oft vorragend, fast nur aus R. bestehend. Sklerotische Nervenfasern.

Leber (1915) bildet in Fig. 172 der „Krankheiten der Netzhaut" einen Fall von Leukämie mit Chlorom ab, bei dem die Aderhaut ebenfalls von Zellen durchsetzt ist. Mit Chlorom bezeichnet man vorwiegend akute (großzellige) lymphatische Leukämien, die zu großen tumorähnlichen Wucherungen mit Grünfärbung führen; allerdings kommen auch, doch sehr selten, myeloide Chlorome vor. — Das Blutbild entspricht meist dem der akuten lymphatischen Leukämie, und zwar sind hauptsächlich atypische Lymphocyten und Riederzellen vorhanden.

Fälle mit eigenartigem Befund, an akute großzellige myeloide Leukämien erinnernd.

Osterwald, 1884:

Diagnose: Myelogene Leukämie.

Blutbefund: Post mortem, überwiegend $1^1/_2$—$2^1/_2$mal so große Zellen wie R.

Protoplasma erscheint granuliert, großer, bald konzentrisch, bald exzentrisch gelagerter Kern. Meist runde Zellen, Kern meist einfach, selten 2 Kerne oder Kern mit Einschnürung. Andere Zellen nicht größer als R., scheinbar wie Kerne der großen Zellen. Mehrfache Kerne wie im normalen Blut.

Klinisch rapider Verlauf; Exophthalmus, Papillengrenze etwas getrübt, Venen etwas ausgedehnt und geschlängelt. Autopsie: Neubildungen der Schädelknochen, flach, eiterähnlich, auch der Dura, der Pleura; Mark bräunlichgrün, an Rippen leukämische Neubildung. Tonsillen stark vergrößert, die Lymphdrüsen im allgemeinen wenig geschwollen.

Augenbefund: Papille stark geschwollen, Netzhautblutungen. In Papille massenhafte Infiltration von Rundzellen. Adventitia der kleineren Gefäße ganz infiltriert mit W.

Netzhaut mit Massen von Lymphkörperchen infiltriert. Chorioidea gleichfalls in ganzer Ausdehnung infiltriert.

Kerschbaumer, 1895:

Diagnose: Lienale und lymphatische Leukämie.

Blutbefund fehlt.

Lymphdrüsen vergrößert.

Augenbefund: Vortreibung der Augen, Stauungspapille, keine Änderung der Farbe.

Anatomischer Befund: Aderhaut und Strahlenkörper mit dichter Infiltration, auf die Lederhaut übergreifend. Das Infiltrat durchsetzen zahlreiche dünnwandige Gefäße, klaffend, oft leer. Stauungspapille. Netzhaut: Sie erscheint, besonders in den hinteren Partien vom Infiltrate eingenommen. Dasselbe ist an

den äußeren, der Chorioidea zugewandten Schichten am reichlichsten vorhanden. Die Stäbchen-Zapfenschicht, die Körnerschichten und die äußere Faserschicht sind an den vorderen Partien der Retina nur noch da und dort zu erkennen, im hinteren Abschnitt aber vom Infiltrat vollständig verdrängt.

Bäck, 1899: Fall 1:

Diagnose fehlt.

Klinischer Befund: Tränendrüse und Parotis geschwollen, Stomatitis, Tonsillen geschwollen, Milz vergrößert, Leber vergrößert, allgemeine Drüsenschwellung.

Augenbefund: Protrusion der Papille, Gefäße stark geschlängelt, Venen so hell wie Art., grauweiße Plaques mit hämorrhagischem Hof. Hintergrund rötlichgelb, von gleicher Farbe wie Papille.

Blutbefund: Neben spärlichen polynucleären Zellen haufenweise mononucleäre, „unfertige" (Grawitz) Leukocyten, reichlich Markzellen mit neutrophilen Granulationen nach Aronson-Philipp gefärbt, kleine Lymphocyten, auch kernhaltige R.

Rapider Verlauf.

Anatomischer Befund: Stauungspapille, Blutgefäße enorm erweitert. Nerv mit W. infiltriert, auch in Umgebung der Zentralgefäße. Zellen um Gefäße der Netzhaut herum, nach außen buckelförmige Zellansammlung mit R. am Rande und im Innern.

Aderhaut auf das Fünffache verdickt, durch massenhafte Leukocytenansammlung zwischen den Schichten der Aderhaut, sicher außerhalb der Gefäße, die leer sind.

Fall 2:

Diagnose nicht vorliegend.

Blutbefund: Zahlreiche eosinophile, große mononucleäre Zellen, Cornilsche Markzellen, polynucleäre Leukocyten, vereinzelte kernhaltige Rote.

Augenspiegelbefund: Starke Gefäßerweiterung, Blut heller als normal. Kleine Blutungen. Papille gerötet, Grenzen verwaschen.

Anatomischer Befund: Stauungspapille. W. liegen meist intravasculär.

Aderhaut: Annähernd normal, nur an einzelnen Stellen durch kleine extravasculär gelegene Leukocytenanhäufung verbreitert.

Stock (F. Ludwig), 1906:

Diagnose: Akute myeloide Leukämie (Leukosarkomatose).

Augenbefund nicht erhoben.

Mikroskopisch: Blutungen, hauptsächlich aus R.

Aderhaut auf das Doppelte verdickt, nicht nur durch die mit W. gefüllten Gefäße, sondern auch durch Durchsetzung des Stromas der Aderhaut mit den großen einkernigen Leukocyten.

Blutbefund: W. 578 000, meist große einkernige Formen.

Überblickt man die zusammengestellten Fälle, so entfällt von vornherein, auch verhältnismäßig, der größte Teil der Augenhintergrundsveränderungen auf die ja an und für sich öfter auftretenden Fälle von myeloider Leukämie. Und zwar treten die Gefäßerweiterungen zunächst in die Erscheinung. Es ist direkt auffallend, wie immer wiederkehrend in allen Berichten die starke Ausdehnung der Gefäße erwähnt wird, die dann im anatomischen Präparat ihren Ausdruck darin findet, daß diese stärkst erweiterten und gefüllten Gefäße dicke Vorsprünge glas-

körperwärts bilden können. Sind sie zudem von einem Mantel von W. umgeben, so ist die äußerst gedehnte Gefäßwand kaum zu erkennen und dadurch können von den Gefäßen unabhängig scheinende Infiltrationen vorgetäuscht werden. Selbst die kleinsten Gefäße sind stark ausgedehnt und wie injiziert weit sichtbar bis herab zu einem Kaliber, das der Betrachtung mit dem Augenspiegel sonst nicht zugängig ist. — Der starken Ausdehnung in die Breite entspricht auch eine starke Dehnung nach der Länge, als deren Ausdruck eine Schlängelung der Gefäße sichtbar ist. Es macht den Eindruck, als ob hier eine enorme Stauung vorläge, so stark, daß Michel sie in Analogie setzt zu der durch Venenschluß bedingten, trotzdem Blutungen in dem von ihm veröffentlichten (2) Falle nicht vorhanden waren. Michel verlegt das Hindernis bei diesem Falle in die Vena ophthalmica superior, doch ergibt die klare Abbildung hier mit Sicherheit, daß es sich nicht um eine Vene, sondern um eine Arterie handelt, die wesentliche Veränderungen nicht aufweist. Es muß die Erklärung eines Verschlusses der abführenden Venen somit abgelehnt werden und auch in Michels erstem Fall dieser Arbeit mit angeblichem Verschluß der V. centralis n. optic. ist nach der Abbildung die Bildung eines Thrombus in der Zentralvene nicht sehr wahrscheinlich, die Vene erscheint, wie meist bei Leukämie, aufs höchste vollgestopft mit weißen Blutzellen. Daß jedoch auch wirkliche Thrombenbildungen vorkommen an Ästen der Netzhautgefäße wird durch die Untersuchungen Bondis sichergestellt.

Eine Ausnahme von der Gefäßerweiterung macht der Fall von Schultz-Zehden infolge ausgesprochener Angioklerose und der seltene Fall akuter myeloider Leukämie von Verderame.

Dagegen wird die Venenerweiterung bei der lymphatischen Leukämie häufiger vermißt. Überwiegend fehlt sie. Daß sie bei akuter lymphatischer Leukämie als charakteristisch anzusehen ist wie Elschnig will, dafür liefern uns die übrigen Fälle keinen sichern Anhaltspunkt, da z. B. in Koyanagis 3. Fall diese Erweiterung fehlte.

An ihrer Farbe sind Arterien und Venen zuweilen oft schwer zu unterscheiden. Derartige Angaben liegen vor von Koyanagi und Deutschmann. Differentialdiagnostisch für lymphatische und myeloide Leukämie ist hiervon kein Gebrauch zu machen.

Entsprechend der häufigeren Gefäßerweiterung bei der myeloiden Leukämie sind auch hierbei die Papillenverhältnisse öfters gestört. Als Ausdruck derselben finden sich die Papillengrenzen häufig verwaschen, die Farbe weißlich oder rötlichgelb bis zur richtigen Stauungspapille, die durchaus nicht so selten ist (Carlotti [1. Fall] Perrin, Poncet, Oeller, Osterwald, Bäck, Feichenfeld, Schminck, Grunert, Bondi, Lutkewitsch, Hegner). Auch hier wieder ein Überwiegen der myeloiden Form über die lymphatische, wenn auch

nicht in dem Maße wie bei der einfachen Gefäßerweiterung. Letztere ist allerdings eine offenbar wichtige Voraussetzung der Stauungspapille. Ohne auf die Entstehung näher eingehen zu wollen, so ist die Erklärung, wie sie Oeller gibt, durchaus einleuchtend, daß nämlich bei der enormen Erweiterung der Gefäße die perivasculären Lymphräume zusammengepreßt und so die Saftbahnen verlegt werden. Unterstützt wird dieser Vorgang noch durch die selten fehlenden zelligen Einscheidungen der Gefäße. Das so entstehende Ödem der Umgebung macht dann die Sache nur noch schlimmer, da hierdurch die Spalträume der Gefäße noch mehr zusammengedrückt werden. Kommt dann noch hinzu, worauf Behr bei der Stauungspapille durch Polycythämie als wichtigste Ursache aufmerksam macht, eine vermehrte Ausscheidung von Gewebsflüssigkeit bei den äußerst stark erweiterten Capillaren, so werden die Gewebe der Papille stark durchtränkt, als deren Ausdruck sich die Vorragung nach der einzig freien Richtung, nämlich glaskörperwärts einstellt. Dabei ist es einerlei, ob wir die Abfuhr von Gewebsflüssigkeit allein durch die periadventitiellen Lymphbahnen annehmen, oder ob wir nach Behr einen Transport durch die Lymphbahnen durch die Längsfasern des Sehnerven annehmen. — Eine sichere Unterscheidung zwischen beiden Formen ist hiernach auf das Vorkommen der Stauungspapille nicht aufzubauen, da sie zwar überwiegend bei myeloider Leukämie vorkommt, jedoch auch bei lymphatischer nicht vermißt wird.

Noch weniger gilt das von den Blutungen, die fast in keinem Falle vermißt werden. Dagegen gehören die kleinen grauweißen oder gelblichweißen Flecke mit oder ohne Einscheidung von R. ganz überwiegend zur myeloiden Leukämie, sie finden sich nur selten bei der lymphatischen (Stock, Kambe). Es ist selbstverständlich, daß sie, soweit sie ophthalmoskopisch sichtbar sind, aus allem möglichen bestehen können, seien es variköse Nervenfasern, seien es vorzugsweise aus Leukocyten bestehende Blutungen, seien es schließlich echte Lymphombildungen. Es wird auf diesen Punkt noch weiter unten näher eingegangen werden.

Auch die Gesamtfarbe des Augenhintergrundes ist bei beiden Arten fast ebensooft verändert wie normal. Vom normalen über den etwas helleren Hintergrund bis zum orangegelben oder gar grauweißlichen und graugrünlichen finden sich alle Übergänge. Dabei ist es ganz gleichgültig, ob der Hintergrund, d. h. die Aderhaut infiltriert gewesen ist oder nicht. Die Veränderung der Farbe kann dabei fehlen oder vorhanden sein, ebenso bei den Fällen, bei denen die W. in den Gefäßen liegen, d. h. bei der myeloiden Leukämie. Praktisch ist das belanglos, da ja die Vollstopfung der Aderhaut, von vorneher gesehen, das gleiche Bild hervorrufen kann. Sicher spielen hier die verschiedensten Vorgänge eine Rolle, worauf schon mehrfach von anderer Seite hingewiesen

wurde, nicht ein Faktor allein. Auch der Hämoglobingehalt kommt hier in Betracht, jedoch nicht allein, wie v. Michel angab, da man Fälle mit geringem Hb.-Gehalt ohne diese Veränderung und umgekehrt mit höherem mit Veränderung der Färbung findet. So fehlte die Abblassung des Hintergrundes in Mellers Fall, mit 18% Hb., andererseits war sie bei Oellers Kranken mit 40% Hb. vorhanden. Abgesehen von Veränderungen der Netzhaut, die in sehr vielen Fällen wenig ausgesprochen sind, kommen noch Veränderungen des Pigmentepithels hinzu, wenngleich auch hier viele Untersuchungen normale Verhältnisse ergeben haben. Über den Anteil der Aderhaut ist schon gesprochen und bei einer diffusen Durchsetzung derselben kommt zweifellos auch jener Umstand in Betracht, auf den Stock aufmerksam macht, nämlich die verschiedene, scheinbar zufällige Farbe der Lymphombildungen. Daß die helle Farbe des Blutes von Wichtigkeit ist, vielleicht modifiziert durch das Pigmentepithel, dürfte kaum zu bezweifeln sein.

Während bei den ophthalmoskopisch sichtbaren Netzhautveränderungen die Erweiterung der Gefäße zwar häufiger bei myeloider Leukämie ist, und bei den anderen Veränderungen aus dem Augenspiegelbefund charakteristische Merkmale für die eine oder andere Form nicht entnommen werden können, wenngleich sie bei der genannten Art am häufigsten sind, fallen die anatomisch sichtbaren Veränderungen der Aderhaut durch ihre Regelmäßigkeit auf. Hier scheinen ganz bestimmte Beziehungen zu jeder der beiden Leukämieformen zu bestehen, in Übereinstimmung mit den Erfahrungen am übrigen Körper. Es ist bekannt, daß die lymphatische Leukämie zu Lymphombildung Veranlassung gibt. Und so haben wir in den sichergestellten Fällen auch stets eine diffuse Infiltration der Aderhaut, die hinten am stärksten, meist nach dem Äquator zu aufhört, während in vereinzelten Fällen die Durchsetzung auch den Strahlenkörper ergriffen hatte. Die Zellen liegen mit Sicherheit außerhalb der Gefäße im Stroma der Aderhaut selbst, während die Gefäße selbst häufig nur mäßig gefüllt, oft ganz leer gefunden wurden. Besonders gilt dies von den Arterien. Die zellige Durchsetzung kann so dicht sein, daß das Gefüge der Aderhaut dadurch verdeckt wird, indem eine Zelle neben die andere gepfropft ist. Vielfach kann man, entsprechend dem Gewebe der Aderhaut, reihenförmige Anordnungen erkennen. Die Dicke der Aderhaut kann dadurch auf das Fünffache gesteigert werden. Mikroskopisch machte es an meinem Präparat einen ähnlichen Eindruck, wie eine schalenförmige Geschwulst z. B. Carcinom der Aderhaut. Nach vorn zu tritt allmählich eine Abnahme der Durchsetzung ein, die schließlich in länglich gestellten Herden endet.

Anders bei der myeloiden Form. Hier fehlt in den Fällen, die als sicher oder wahrscheinlich myeloid in obiger Zusammenstellung an-

gegeben sind, diese Durchsetzung vollständig, wir haben hier vielmehr die gleiche Veränderung wie bei den Netzhautgefäßen, bestehend in stärkster Ausdehnung und Vollstopfung mit Blut. Dadurch wird ebenfalls die Aderhaut auf das Mehrfache verdickt. Gefäß wird an Gefäß gepreßt, so daß die dünnen, gedehnten Wandungen in den intravasculären Zellanhäufungen verschwinden können und so eine Infiltration des Gewebes vorgetäuscht wird. Wie schwierig es ist, zu unterscheiden, ob die Zellen inner- oder außerhalb der Gefäße liegen, zeigt uns der Fall von Verderame, bei dem es erst nach Elasticafärbung gelang, den intravasculären Sitz nachzuweisen. Ebenso sei auf den Fall Oellers hingewiesen, dessen genaue Beschreibung der Aderhaut, wie auch die von Verderames Fall, zur Erkennung der zu überwindenden Schwierigkeiten oben ausführlich wiedergegeben ist. In dem Gewebe selbst haben wir nur noch ganz spärliche Zellen.

Diese Vollstopfung der erweiterten Aderhautgefäße findet sich in allen Fällen von myeloider Leukämie mit sichergestellter Diagnose, nie findet sich hierbei die Infiltration der Aderhaut. In den Fällen, in denen die Feststellung der Art nachträglich aus dem ganzen Krankheitsbild erfolgte und die deshalb als wahrscheinlich myeloid bezeichnet sind, fehlt die Infiltration ebenfalls. Es ist nicht immer leicht zu entscheiden, welcher Art die Leukämie gewesen sind, da die allgemeinen Angaben zu ungenau gewesen sind.

Wie verhält es sich nun in den Fällen lymphatischer Leukämie obiger Zusammenstellung?

Von den sicheren Diagnosen weisen die Infiltration des Aderhautgewebes auf die Beobachtung von Meller, 2 von Koyanagi, Kambe, Hegner und meine eigene. Stocks Fall akuter lymph. Leukämie, der innerhalb 3 Wochen tödlich verlief, hat es nicht zu dieser Durchsetzung kommen lassen, möglicherweise gehört zur Ausbildung auch ein gewisser Zeitraum, der hier noch nicht erreicht war. Die starke Gefäßerweiterung wie bei myeloider Leukämie, ist jedoch auch nicht vorhanden. — Bei dem akuten Verlauf des Deutschmannschen 2. Falles liegen ähnliche Verhältnisse vor, offenbar war hier der Beginn der Infiltration vorhanden, da sie nur stellenweise in leichter Weise sichtbar war. Dagegen fand sie sich in den übrigen wahrscheinlichen Fällen von Leber, Deutschmann und Kerschbaumer. Ob Eleonskajas 2. Beobachtung hierher gehört, läßt sich nicht entscheiden, sie wird im Bericht als lienal bezeichnet, was meist gleichbedeutend mit myeloid ist, im großen und ganzen natürlich nur das Vorliegen einer Milzvergrößerung beweist, die sowohl der einen wie der anderen Form zugehören kann. Dadurch daß ein gewisser Gegensatz zum ersten als myeloid bezeichneten Fall besteht, ist mit einer gewissen Berechtigung anzunehmen, daß lymphatische Leukämie vorlag. Leber bringt

ferner noch Abbildungen eines Falles hochgradiger lymphatischer und lienaler Leukämie (Fig. 171 und 173), bei denen keine Durchsetzung der Aderhaut vorlag. Es wäre dieser Fall ebenfalls der Diagnose nach zur lymphatischen Leukämie zu rechnen, wenn man sich nicht erinnerte, daß Drüsenschwellungen auch bei myeloider Form vorkommen. Man muß daher wohl die genannten Fälle zur Entscheidung der Frage der Aderhautinfiltration außer acht lassen; der eine spricht dafür, der andere gegen die kennzeichnende Stellung dieser Veränderung bei der lymphatischen Form.

Nach dem Ergebnis der sicheren Fälle, die ja verhältnismäßig wenige sind, liegt bei Vorhandensein dieser Aderhautinfiltration stets lymphatische Leukämie vor, die vielleicht in ganz akut verlaufenden Fällen fehlen kann. (Stock Fall B. F.) Dagegen scheinen 4 Fälle diese Feststellung zu erschüttern, von denen der von Stock als akut myeloid bezeichnet wird und von denen die 3 anderen im Blutbild auf den ersten Blick ebenfalls myeloide Kennzeichen erkennen lassen (Bäck, Osterwald). Sie nehmen ganz entschieden eine eigenartige Stellung ein.

Der neuere, von Stock, in Verbindung mit der Beschreibung des leukämischen Befundes von Schultze ist wegen seiner Genauigkeit am wertvollsten. Es handelt sich in diesem Falle vorwiegend um eine große mononucleäre Zellform, die die am meisten umstrittene Zelle der Hämatologen ist. Sie wird von vielen Autoren, z. B. Grawitz, als die gemeinsame Stammform sowohl für Lymphocyten, als auch für Myelocyten angesehen und von ihm früher unreife Zelle genannt. Auch Pappenheim steht auf einem ähnlichen Standpunkt, er nennt sie Lymphoidocyt. Dagegen treten Nägeli und Schridde dafür ein, daß es sich um morphologisch zwar ähnliche, doch durchaus verschiedene Zellen handle, von denen die eine als Stammform der myeloischen, die andere als die der lymphatischen Zellen anzusehen sei. Die Leukämie nun, bei der sich diese Stammform findet, kann häufig aus dem Blutbild weder für die eine, noch die andere Art in Anspruch genommen werden, falls nicht eine genaue allgemeine mikroskopische Untersuchung der blutbildenden Organe vorgenommen werden kann. Diese große Ähnlichkeit im Blutbilde drückt sich auch in der Bezeichnung von Grawitz' aus, die das Vorkommen der Makrolymphocyten hervorhebt und der diese Form deshalb akute makrolymphocytäre lymphoide oder myeloide Leukämie nennt. Es sind akut verlaufende Formen, die meist aggressives sarkoides Wachstum haben, so daß Sternberg sie auch unter dem Namen der Leukosarkomatose zusammenfaßt, eine Abtrennung, die von verschiedenen Seiten stark bestritten wird, da auch kleinzellige Formen deutlich aggressives Wachstum haben können; das Wachstum ist zudem nie destruierend, sondern die befallenen Gewebe gehn nur durch Kompression zugrunde. Wie gesagt, ist die Tren-

nung nach der einen oder der anderen Seite, d. h. myeloid und lymphatisch vielfach zweifelhaft und ihre Stellung im System ist durchaus nicht unbestritten, noch vor nicht allzu langer Zeit würde man diese Formen sämtlich als akute lymphatische Leukämien bezeichnet haben. Der Fall Stock nun wird von Schultze zur akuten myeloiden gerechnet.

Bäcks 1. Fall zeigt vorzugsweise die von Grawitz so genannten unreifen (nicht unfertigen) Zellen, wie Bäck schreibt, die nach der oben angegebenen Form der großen mononucleären Zelle entspricht. Man kann aus dem übrigen Blutbefunde nicht entnehmen, welcher Art die Leukämie war; dem klinischen Befunde nach würde man eher geneigt sein, eine akute lymphatische Form anzunehmen, wenn auch eine akute myeloide nicht auszuschließen ist. Auch der 2. Fall ist ähnlich, auch hier vor allem große mononucleäre Zellen, vielleicht eosinophilen Myelocyten entsprechend, Cornilsche Markzellen, die nach Nägeli Myelocyten und Myeloblasten sind. Also großzellige Formen auch hier. Die Veränderungen der Aderhaut waren nur gering, sie war stellenweise durch die Infiltration verbreitert. Ähnlich liegen die Verhältnisse bei Osterwald, auch hier wieder eine große, meist einkernige Zelle, selten besteht eingeschnürter Kern oder doppelter Kern, dann finden sich offenbar Lymphocyten an zweiter Stelle. Bei dem deutlich aggressiven Wachstum und dem rapiden Verlauf, sowie dem anatomischen Befunde, handelt es sich hier ganz entschieden um eine akute Leukämie, wie meist mit den großen Zellformen. Osterwald beruft sich auf einen Fall von Biesiadecki, der ebenfalls ausgesprochen für akute Leukämie spricht, wenngleich natürlich schlecht zu entscheiden ist, welcher Art. — Somit haben wir bei diesen umstrittenen 4 Fällen mit Infiltration der Aderhaut sicher keine einfache myeloide Leukämie vor uns, sondern eine großzellige Form. Jedenfalls stellen sie eine Klasse dar, die in ihrem Verhalten der Aderhaut eine ausgesprochene Regel erkennen läßt, aber immerhin zur Entscheidung der Frage, ob nur bei lymphatischer Leukämie eine derartige Infiltration der Aderhaut vorkommt, zunächst nicht heranzuziehen, sondern getrennt für sich zu behandeln ist. Eine weitere Klärung kann nur durch weiteres kasuistisches, doch genau untersuchtes Material gebracht werden. Es sind ja, wie schon erwähnt, bei diesen Formen die Kennzeichen vielfach auch nach dem Blutbild so verwischt, daß man eine genaue Entscheidung nicht treffen kann. Begünstigt wird diese Ähnlichkeit in ihrem Verhalten zu den lymphatischen Leukämien dadurch, daß auch hierbei großzellige Leukocyten offenbar in Betracht kommen.

Meller führt an, daß die Leukocyteninfiltration nur bei Leukosarkomen (Sternberg), d. h. also bei großzelligen lymphatischen Leukämien vorkommen. Das lag in seiner Beobachtung vor. Bei den zweifel-

haften Bildern, die gerade diese Formen mit den schwer zu klassifizierenden großen Mononucleären darbieten, ist diese Angabe zunächst einmal außerordentlich interessant in bezug auf die 4 oben als Ausnahme der Aderhautinfiltration bei der besonderen Form der großzelligen Leukämie bezeichneten Fälle, die allerdings, vor allem im Falle Stock, myeloide Kennzeichen darbieten. Stock spricht ja auch von Leukosarkomatose, die z. B. von Nägeli zu den akuten lymphatischen Leukämien gerechnet werden, während der pathologische Anatom Schultze den Fall auf Grund genauer anatomischer Untersuchung zu der akuten Myelose rechnet. Nun zu den übrigen Fällen der Literatur, die die Infiltration der Aderhaut bei, wie wir gesehen haben, lymphatischer Leukämie darboten. Es sind das die oben aufgezählten Fälle von Meller, Stock (B. F.), Hegner, Koyanagi, Kambe, Kümmell, Deutschmann 1892, Leber, Kerschbaumer. Davon hat allerdings Koyanagis 2. sowohl wie 3. Fall große Leukocyten, und zwar 84, bezw. 52%. In der Aderhaut war das Vorwiegen der großen Zellen im 3. Fall vorhanden (meist große L., spärlich kleine), während im 2. ausdrücklich betont ist, daß hier meist kleine, nur wenig große Zellen vorlagen und besonders auf den Unterschied des prozentualen Verhältnisses dieser Zellen im Blut und in der Aderhaut hingewiesen ist. Dies verschiedene Verhalten kann man, wie unten weiter ausgeführt, dazu benutzen, um nachzuweisen, daß die Zellen der Aderhaut nicht aus dem Blut stammen konnten, sondern ihre Entstehung anders ableiten müssen. Meller erwähnt noch eine Beobachtung Hilschmanns, dessen Arbeit ich leider nicht auffinden konnte. Es handelte sich ebenfalls um Leukosarkomatose mit der gleichen Aderhautinfiltration.

Hegners Mitteilung betraf eine akute lymphatische Leukämie, ebenso wie die Kambes und Deutschmanns. Lebers Abbildung hat ein Chlorom zum Gegenstand, das ja meist großzellig ist. Aus dem akuten Auftreten der Formen, die häufig von großzelligen Lymphocyten begleitet sind, läßt sich somit aus dieser Angabe allein keine sichere Diagnose stellen. Auch mein eigener Fall betraf eine akute Erkrankung, bei der leider, da schon Jahre zurückliegend, das Prozentverhältnis der einzelnen Blutzellen nicht angegeben ist. Vorwiegend fanden sich Lymphocyten, offenbar kleine, da sie in Gegensatz zu den vereinzelten großen Zellen (Lymphoblasten) gestellt werden. — Bei den noch übrigen Fällen ist eine Entscheidung in dem einen oder andern Sinne überhaupt ausgeschlossen. Es ist jedenfalls höchst auffallend, daß in den sicher ausgezählten Beobachtungen es stets großzellige Formen waren. In Zukunft ist natürlich auf das strengste auf diese Verhältnisse zu achten, ob bei der kleinzelligen Form diese Aderhautinfiltration vorkommt oder nicht.

Da bisher keine gegenteilige, sichere Mitteilung vorliegt, muß man daher Meller durchaus beipflichten, daß nach dem heutigen Stand unserer Kenntnisse die Aderhautinfiltration nur bei den Fällen vorlag, die mit großen Zellen einhergehend oft als Leukosarkomatose (Sternberg) bezeichnet werden. Dadurch wird auch die Verbindung hergestellt zu den 4 als myeloid erscheinenden oder so genannten großzelligen Fällen, die oben eingehend besprochen sind.

Daß der Fall von Roth wahrscheinlich als myeloid zu betrachten ist, und hier die Zellen in den Gefäßen liegen, ist oben schon ausgeführt, noch mehr gilt dies für die Oellersche Beobachtung, auf die ich unter Zugrundelegen einer Zeichnung schon eingegangen bin, auch hier ist die Zellanhäufung innerhalb der Gefäße, nicht außerhalb.

Es ist nach diesen Feststellungen berechtigt zu untersuchen, inwieweit sie uns zur Klärung der Frage behilflich sein können, ob die Infiltration der Aderhaut eine Lymphombildung ist oder nicht. Wenn im folgenden von Infiltration der Aderhaut die Rede ist, so ist die oben beschriebene, wohl stets bei der großzelligen lymphatischen Leukämie vorkommende gemeint, denn bei der myeloiden handelt es sich um Zellen in den Gefäßen. Meller hat eingehend hierzu Stellung genommen und an seinem Fall erläutert, daß es sich hier um eine spezifische Geschwulstbildung handelt, analog den leukomatösen Geschwülsten der Orbita usw. Über den Ausdruck Geschwulst bez. der lymphomatösen Neubildung ist man ja verschiedener Ansicht; ich glaube jedoch, man sollte diesen Ausdruck vermeiden. Klinisch sind es ja gewiß Geschwülste, aber pathologisch-anatomisch fehlt ihnen dazu Verschiedenes. Es besteht häufig ein aggressives Verhalten, das zum Eindringen in die Milzkapsel, ja ins Zwerchfell, von den Tonsillen aus in die Muskulatur der Nachbarschaft, zu periostalem Eindringen führt, aber das befallene Gewebe wird stets nur durch Kompression vernichtet. Dies aggressive Wachstum ist ja bei einzelnen Formen verschieden, wenn sich auch die großzelligen durch besondere Neigung dazu auszeichnen, so daß Sternberg den Begriff der Leukosarkomatose aufstellte. Aber es kommt auch bei kleinzelliger Leukämie vor, ohne daß man ein bestimmtes Merkmal hat, weshalb es in dem einen Falle stärker auftritt, als in dem anderen. Kann es doch sogar an diesen Lymphdrüsen fehlen, an jenen oder einem anderen Organ dagegen vorhanden sein.

Dagegen bin ich mit Meller der Ansicht, daß diese Zellmassen nicht immer aus dem Blut stammen, jedenfalls nicht durch Diapedese aus den Aderhautgefäßen an Ort und Stelle abgelagert sind. Zunächst ist es ja kein Wunder, wenn bei dem Gefäßreichtum der Aderhaut die zelligen Elemente in enger Beziehung zu den Gefäßen gefunden werden, jedoch ist an anderen Stellen weiter nach vorn, wo ja auch derartige Gefäße, wenn auch weniger, sind, oft keine Beziehung dazu

zu finden. Ich habe in meinem Präparat die randständigen Herde durchmustert und vielfach an der einen Seite wohl ein Anliegen an ein mäßig erweitertes Gefäß gefunden, jedoch an zwei Dritteln des Umfanges etwa Freibleiben der Umgebung von zelliger Infiltration. Weshalb bleibt ferner die Choriocapillaris unbehelligt von diesen extravasculären Zellen, eine Angabe, die man in fast allen derartigen Untersuchungen macht, wo gerade diese zarten Gefäße vollgestopft sind mit W.? Hier liegt Gefäßlichtung an Gefäßlichtung, deutlich getrennt ohne Einscheidung von Zellen, doch ein sicherer Beweis, daß die Gefäße die Zellen nicht aus ihrem Inhalt liefern.

Schließlich findet man gelegentlich bei genau untersuchten Fällen die Angabe, daß die extravasculären Zellen eine andere Zusammensetzung (zahlenmäßig) haben, als die Zellen in den Gefäßen. So gibt z. B. Koyanagi in seinem 2. Falle an, daß sich in der Aderhaut vorwiegend kleine Lymphocyten fanden, während im strömenden Blut meist größere festgestellt werden konnten. Es wäre doch sehr weit hergeholt, wenn man nur den kleinen die Fähigkeit der Diapedese in höherem Grade zubilligen wollte, als den großen, so daß sich das Mengenverhältnis dadurch gerade umgekehrt habe.

Und gerade der Unterschied zur myeloiden Leukämie gibt uns einen weiteren Beweis, indem hier die geradezu zum Platzen gedehnten und mit Zellen vollgestopften Gefäße doch eher Gelegenheit geboten hätten, durch die so verdünnte Zellwandung durchzuwandern. Das ist aber so gut wie nie der Fall. Auch hier wäre es auffallend, für die lymphatischen Elemente eine höhere Durchwanderungsfähigkeit anzunehmen als für die myeloiden. Das stimmt nicht, wie ich mich an der Zeichnung von Oellers myeloider Leukämie überzeugt habe. Hier sind ganz vereinzelte Zellen im Stroma zwischen den Gefäßen, während in der gleichen Zeichnung eosinophile Myelocyten, also große Zellen ebenfalls in geringer Zahl in den Intervasculärräumen vorhanden sind. Es liegen hier eben zwei ganz verschiedene Vorgänge vor, von denen der eine imstande ist, an einem sonst von Lymphocyten freien Gewebe derartige Zellen neuzubilden, die also heterotopische Lymphome sind, wie z. B. auch in den serösen Häuten.

Von wo schließlich die lymphomatösen Wucherungen ausgehen, ob von den sicher vermehrungsfähigen W. oder von Spuren lymphoiden Gewebes, läßt sich kaum entscheiden. Wohl aber findet man die perivasculären und vereinzelt, wie in einem Falle, auch die perineuralen Spalten voll derartiger Zellen und ich weise darauf hin, daß die Entstehung aus adventitiellen Zellen von vielen Seiten durchaus anerkannt ist. Dazu kommt noch, daß ich an einer Art. cil. long. meines Falles, die in einen bereits von der lymphomatösen Infiltration freien Teil der Aderhaut mündete, ebenfalls diese periadventitielle Einscheidung

mit zelligem Elemente in hohem Grade fand, trotzdem doch im vorderen Abschnitte keine Lymphome mehr waren. Es ist doch kaum anzunehmen, daß die Zellen der hinteren Aderhaut nach vorn wandern würden, um mit Hilfe der Lymphbahnen der Art. cil. post. long. das Auge zu verlassen. Jedenfalls fehlt hier jede Verbindung mit dem hinteren Aderhautabschnitt. Auch an den hinteren kurzen Ciliargefäßen vermißt man vielfach den Zusammenhang zwischen Aderhaut und ihrem extraocularen Abschnitten; letztere sind hinter dem Auge mit zahlreichen perivasculären Zellen versehen, während sich im Verlauf dieser Gefäße in der Lederhaut häufig keinerlei Zellen finden. Ich konnte früher an Serienschnitten von Glaukomaugen nachweisen, daß diese Gefäße beim Durchtritt durch die Lederhaut ihre Adventitia abstreifen, so daß wirklich kein Platz mehr für Zellen ist. Es wäre doch merkwürdig, wenn man hier, da im Zwischenstück Zellen fehlen, eine Durchwanderung annehmen wollte. Ich kann daher die in den perivasculären Lymphbahnen befindlichen Zellen nicht wie Meller als ausgeschwemmt betrachten, sondern sehe sie ebenfalls als an Ort und Stelle entstanden und gewuchert an.

Es ist ja eine bekannte Streitfrage, ob Leukocyten histiogen entstehen können. Gerade bei der chronischen Entzündung finden sich viele derartige Zellen, die die kleinzellige Infiltration bilden und es wird gestritten, ob sie von Blutzellen allein, oder auch von Gewebszellen abstammen. Hier sind es besonders die adventitiellen Zellen, die an und für sich indifferent, auch bei der Leukämie in Wucherung geraten können. Faßt man mit den neueren Autoren die Leukämie als Systemerkrankung auf, die entweder das lymphatische, oder das myeloide Gewebe zur Wucherung bringt, wo immer es sich auch befinden mag, so kann es weiter kein Befremden erregen, daß die Adventitiazellen sowohl bei der einen, wie der anderen Form in Wucherung geraten können. Ja, Pappenheim nimmt nicht verschiedenartige Stammformen für die beiden Arten der Leukämie an, sondern eine gemeinsame, die aber durch verschiedenartige Reize entweder zu der einen oder der andern Art der Leukämie wird. Die gemeinsamen Stammformen müssen dabei natürlich als ubiquitär angesehen werden. Nägeli gibt nun noch besonders an, daß bei Embryonen und niedrig stehenden Tieren das myeloide Gewebe nicht nur auf das Knochenmark beschränkt sei, sondern auch als perivasculäre Formation im Körper weit verbreitet sei, so daß also eine histioide Myelogenese unter gewissen, seltenen Bedingungen eintreten kann. Das ist nicht nur der Fall bei Leukämie, sondern auch bei Tumoren, bei kongenitaler Lues, bei Infektionskrankheiten u. a. m. — Daß besonders auch Lymphocyten aus Adventitiazellen entstehen können, wird von Marchand und Pappenheim vertreten, ebenso können sie unter Umständen aus Bindegewebszellen hervorgehen.

Die Einscheidung der Gefäße mit Leukocyten oder Lymphocyten, und die Anordnung im Gewebe z. B. in den Septen des Sehnerven ist somit sowohl bei der einen (lymphatischen) als auch bei der anderen (myeloiden) Form möglich, da eben die gesamten Zellen der einen Art erkrankt sind. Das ist aber durchaus noch keine Lymphombildung, für die offenbar noch besondere Momente in Betracht kommen, die sich nur bei der lymphatischen Leukämie finden und über deren Entstehung wir nichts Genaues wissen.

Daß die Lymphome der Aderhaut schalenförmig verlaufen, dürfte wohl eher auf der gegenseitigen Korrelation der Gewebe beruhen, über die wir besonders unter pathologischen Umständen noch recht wenig wissen. Ich verweise nur zur Analogie auf die schalenförmigen Aderhautcarcinome und Sarkome. Daß übrigens dies schalenartige Wachstum nicht immer besteht, dafür gibt Meller selbst ein Beispiel eines leukämischen Tumors, der allerdings mehr vom Strahlenkörper ausgegangen zu sein scheint.

Was für die Aderhaut gilt, muß man natürlich auch für die Netzhaut gelten lassen. Wenn wir für die Aderhaut lymphomatöse Bildungen bei der myeloiden Leukämie ablehnen müssen auf Grund unserer bisherigen Kenntnisse, während wir sie bei der (großzelligen) lymphatischen anerkennen, so müssen wir diesen Standpunkt auch für die Netzhaut vertreten. Über die klinische Seite habe ich mich oben schon ausgesprochen, daß nämlich zwar die Veränderungen bei myeloider Leukämie am häufigsten sind, daß hierbei wenigstens Gefäßerweiterungen und Blutungen stets vorkommen, daß sie aber im allgemeinen nichts für die eine oder die andere Art Charakteristisches haben. Etwas anderes dagegen bei der anatomischen Untersuchung. Zwar können hier bei starkem Befallensein der Aderhaut Netzhautveränderungen so gut wie fehlen, wie das sehr schön an meinem eigenen Falle zu erkennen ist, wo sich nur vereinzelt leichte Wucherungen um die Gefäße herum fanden.

Sie sind jedoch bei Deutschmanns 1. Fall vorhanden, wo sich knotenförmige und diffuse Zellanhäufungen fanden; ebenso bei Kerschbaumer. Derartige dichte Durchsetzungen wie in der Aderhaut findet man in der Netzhaut nirgends angegeben. Die weißlichgelblichen oder weißlichgrauen Herde können natürlich aus allem möglichen bestehen, sie können variköse Nervenfasern sein, die mehrfach beschrieben werden, ebenso können sie Entartungsherde darstellen, wie sie Deutschmann angegeben hat und auch Stock, und schließlich können sie echte Lymphome sein oder hauptsächlich aus weißen Blutkörperchen bestehende Blutextravasate. Wenn auch Meller, z. B. im Fall Feilchenfeld die sogenannten Pseudotumoren als Lymphome angesehen wissen will, so geht er offenbar von dem Standpunkt aus, daß es sich hier um lym-

phatische Leukämie gehandelt hat, da er einmal von echten leukämischen (lymphatischen) Wucherungen spricht. Dagegen handelt es sich hier mit hoher Wahrscheinlichkeit um myeloide Leukämie, wie schon oben ausgeführt.

Das was vielfach, z. B. ursprünglich von Leber, als Lymphom gedeutet ist, ist das nicht, sondern in der Tat, wie die meisten späteren Untersucher, auch Leber selbst, angeben, ein Blutextravasat, wofür schon die oft erwähnte rote Einscheidung spricht. Meller sucht diese so zu erklären, daß Blutungen bei Leukämie ein so häufiges Vorkommen seien, daß auch im Gebiete eines solchen eine Wucherung der lymphatischen Gewebselemente sich einstellen kann, die dann die wuchernden Zellen verdrängt. Nun sind aber Fälle beschrieben, bei denen das Verhältnis umgekehrt war, nämlich roter Kern, umgeben von weißem Mantel, wie es z. B. Grunert und Deutschmann geschildert haben. Dann müßte nach Meller das Lymphon die Blutung gewissermaßen umwachsen haben, was doch zum mindesten eine gezwungene Erklärung wäre. Viel näher liegt es doch, hier aus den Gefäßen stammende Elemente anzunehmen. Und das möchte ich auch bei den großen Knoten mit ihren Beschreibern annehmen, wie sie z. B. Feilchenfeld veröffentlicht und Pseudotumoren nennt. Handelte es sich doch auch hier um lienale, also nach jetzigem Sprachgebrauch myeloide Leukämie, da Virchow seiner Einteilung folgte und hier der Gegensatz zur lymphatischen betont ist. Daß sie schließlich eine solche Größe erreichten, daß sie die Limitans externa durchbrachen, ist eine nebensächliche Frage. Vergegenwärtigen wir uns einmal Beschreibungen der Erweiterungen kleinster Gefäße der Netzhaut, so wird hier von wurstförmig, spindelförmig, aneurysmaartig gesprochen (Deutschmann, Murakami) und ausdrücklich erwähnt, daß stets im Zusammenhange derartiger Herde sich ein solches erweitertes Blutgefäß nachweisen ließe (Murakami). Leber ist hier, allerdings ohne Trennung der einzelnen Leukämiearten, im Handbuche von Graefe-Saemisch wieder ausführlich darauf eingegangen, so daß ich darauf verweise.

Durch die grundsätzliche Scheidung der Leukämien erklären sich manche Widersprüche unter den verschiedenen Autoren. Es ergibt sich somit, daß echte leukämische Neubildungen in der Netzhaut wenn auch sehr selten vorkommen, jedoch wie in der Aderhaut, nur bei der lymphatischen, daß dagegen die Herde bei myeloider Form, die ja oft bedeutende Größe erreichen können, aus Extravasaten entstehen.

Literatur.

Bäck, Zeitschr. f. Augenheilk. **1**. 1899.
Behr, Klin. Monatsbl. f. Augenheilk. **49**, 1. 1911.
Biesiadecki, Wiener med. Jahrbuch 1876.

Bondi, Prager med. Wochenschr. 1901.
Carlotti, Thèse de Paris 1909.
Deutschmann, Klin. Monatsbl. f. Augenheilk. **17**. 1878.
— Beitr. z. Augenheilk., Heft 4. 1892.
Eleonskaja, Zeitschr. f. Augenheilk. **30**, 2334. 1913. (Bericht.)
Elschnig, Wiener med. Wochenschr. 1899.
Feilchenfeld, Archiv f. Augenheilk. **41**. 1900.
Grawitz, Klin. Pathol. d. Blutes. IV. Aufl. 1911.
Grunert, Zentralbl. f. prakt. Augenheilk. **25**. 1901.
Heine, Augenstörungen bei Allgemeinerkrankungen. II. Aufl.
Hegner, Klin. Monatsbl. f. Augenheilk. **50**, I, 119. 1912. (Bericht.)
Hudson, Jahresber. f. Ophthalm. 1912, S. 161. (Bericht.)
Kambe, Klin. Monatsbl. f. Augenheilk. **52**, 1. 1914.
Kerschbaumer, Archiv f. Ophthalmol. **72**. 1895.
Koyanagi, Klin. Monatsbl. f. Augenheilk. **53**. 1914.
Kümmell, Archiv f. Ophthalmol. **72**. 1909.
Lazarus, Nothnagels spez. Pathologie und Therapie.
Leber, Klin. Monatsbl. f. Augenheilk. **7**. 1869.
— Krankheiten der Netzhaut, Graefe-Saemisch, Handbuch, II. Aufl. 1914.
Lutkewitsch, Zeitschr. f. Augenheilk. **9**. 1904.
Meller, Archiv f. Ophthalmol. **62**. 1906.
— Zeitschr. f. Augenheilk. 1906.
v. Michel, Deutsches Archiv f. klin. Med. 1878.
Michel, Lehrbuch. II. Aufl.
Murakami, Klin. Monatsbl. f. Augenheilk. **36**. 1901.
Nägeli, Blutkrankheiten. II. Aufl.
Oeller, Archiv f. Ophthalmol. **24**. 1878.
Osterwald, Archiv f. Ophthalmol. **27**. 1884.
Perrin, Gaz. d. Hôpit. 1874.
Poncet, Arch. d. Physiol. norm. et path. 1874.
Reincke, Virchows Archiv **50**. 1870.
Roth, Virchows Archiv **49**. 1870.
Schminck, Inaug.-Diss. Marburg 1899.
Schultze, Zieglers Beitr. z. pathol. Anat. **39**. 1906.
Schultz-Zehden, Med. Klin. 1907.
Stock, Klin. Monatsbl. f. Augenheilk. **44**, 1. 1906.
Verderame, Virchows Archiv **200**. 1910.

Intracorneale Tätowierung (Tierversuche).

Von

Assistenzarzt **Leopold Rothschild.**

Die Tätowierung der leukomatösen Hornhaut war nach Anagnostakis schon bei den Alten bekannt und wurde auch von Galen erwähnt. Er berührte das Leukom mit einer glühenden Sonde und legte dann auf die exulcerierten Stellen ein feines Pulver von Galläpfeln und einem Kupferpräparat. Auch Hirschberg stellt fest, daß man bereits um 240 v. Chr. in Kos und Alexandria genau ebenso tätowiert hat, wie wir es heute machen, mit Nadel und schwarzem Pigment. Das Verdienst jedoch, diese Operation in die moderne augenärztliche Therapie eingeführt zu haben, gebührt v. Wecker, der 1870 und 1871 in der Wiener med. Wochenschr. in einem Aufsatz „Über einige neue Augenoperationen" mitteilte, daß er derartige Versuche mit gutem Erfolg mehrmals ausgeführt habe. Er machte mit einer breiten Nadel, welche mit einer Rinne zur Aufnahme von Tusche versehen war, in die oberflächlichsten Lagen der Cornea sehr schräg 10—15 Punktionen, die nach 8 Tagen wiederholt wurden. Einige Jahre später wandte er die Tätowierung auch zu optischen Zwecken an, indem er bei zentralen, halb durchsichtigen Flecken, durch welche das Sehvermögen sehr gestört wurde, eine schmale Pupille nach unten und innen bildete und dann den Fleck schwarz färbte. Die Unterdrückung der hier früher entstandenen Lichtdiffusion steigerte das Sehvermögen in sehr ansehnlicher Weise. In den nächsten Jahren fanden zahlreiche Nachprüfungen der neuen Operation statt, mit mehr oder weniger gutem Erfolg, und zahlreiche Modifikationen der von Weckerschen Methode wurden angegeben. Bader in London und Taylor in Nottingham benützten statt einer Nadel ein Instrument, das aus 4 oder mehr Nadeln bestand. Fromhold versuchte 1872 die Elektro-Katalyse. Im selben Jahr veröffentlichte Levis seinen interessanten Vorschlag, bei permanenter Mydriasis, um eine stenopäische Wirkung zu erzielen, ebenso bei Coloboma iridis, um die exzentrischen Strahlen abzuhalten, zur Tätowierung der Cornea seine Zuflucht zu nehmen. Allerdings war fraglich, inwieweit das normale Hornhautgewebe eine solch eingreifende Prozedur ohne gefährliche Reaktion zuläßt. Auch bei Keratokonus riet er, die Spitze des Kegels auf diese Weise undurchsichtig zu machen. Thomson bediente sich zur Ausführung der Operation einer kleinen Stahlfeder, deren Spitze zu einer

Schneide geschliffen ist, und in die die Tusche wie in eine Schreibfeder fließt. Bajardi (1897) drang mit einer Diszissionsnadel in das Parenchym der Hornhaut und erweiterte den Stichkanal mittels eines stumpfen Stiletts zu einem Säckchen, in welches der Farbstoff eingespritzt wurde, und tätowierte so das Leukom in einer einzigen Sitzung. Der Nachteil dieser Methode war, daß die ausgedehnte mechanische Gewebszertrümmerung im Hornhautparenchym starke Reizerscheinungen, sekundäre Narbenbildung und astigmatische Verkrümmung der freien Hornhautteile zur Folge hatte.

Cofler (1902) erwähnt die Tätowierung des Lidrandes beim Fehlen der Cilien. Viel Nachahmung fand die Methode von Fröhlich, der in der Narbe eine kreisrunde Stelle von der Größe der Pupille umgrenzt, indem er mit dem v. Hippelschen Hornhauttrepan eine seichte Furche einschneidet. Innerhalb derselben werden entweder nur das Epithel oder auch die oberflächlichsten Hornhautlamellen entfernt, der bloßliegende Grund fein scarifiziert und dann die Tusche darauf eingerieben. Hesse (1907) präparierte über dem Leukom einen Lappen heraus, füllte die Wunde mit sehr dickflüssiger Tusche aus und setzte das entfernte Läppchen wieder an seiner früheren Stelle ein. Doch braucht man den Lappen gar nicht erst ganz abzutragen, sondern kann ihn an einer Stelle von vornherein mit einem Stiel fixiert lassen. Die letzte Neuerung auf diesem Gebiet hat Joh. Ohm (1909) angegeben. Ähnlich dem Apparat, den Piersbergen für die Vibrationsmassage des Auges empfohlen hat, benützt er ein zylinderförmiges Instrument, das an seinem breiten unteren Teil einen Elektromagneten, in seinem schmalen oberen Teil einen den Massageknopf tragenden Stift birgt. Letzterer macht nach Einschaltung des elektrischen Stromes etwa 200 Schwingungen in der Minute, parallel zu seiner Längsrichtung. Die Amplitude der Schwingung beträgt etwa 0,5 mm und kann durch eine, am oberen Ende des Apparates angebrachte Mutter reguliert werden. Statt des Massageknopfes hatte Ohm 2—4 Nadeln eingefügt und benützte das Instrument, das sich leicht und handlich wie eine Schreibfeder führen läßt, in üblicher Weise zur Tätowierung.

Fast alle Nachteile, die schon die v. Weckersche Methode zeigte, begleiteten auch deren sämtliche bisherigen Modifikationen. Vor allem war die Prozentzahl der Versager immer ziemlich hoch. Die meisten Autoren, namentlich im Anfang, hatten etwa gleichviele gute und schlechte Resultate, während solchen, die über nur gelungene Versuche berichten, andere gegenüberstehen, die die neue Operation völlig ablehnen, und zwar wegen ihrer häufig sehr schweren Folgeerscheinungen. Wenn man auch, zumal seit Einführung der Lokalanästhesie, die Operation selbst schmerzlos gestalten konnte, so traten doch sehr oft nachher Schmerzen auf, dazu entzündliche Injektionen an der Operationsstelle

und deren Umgebung, reichliche Tränenabsonderung, bei Iriseinlagerung auch gelegentlich schwere iritische Reizerscheinungen. Ja sogar über Iridocyclitis und Panophthalmitis im Anschluß an die Operation wird berichtet. Zudem waren bis zum endgültigen Erfolg immer sehr viele Sitzungen nötig, die natürlich sehr viele Wundstellen und dadurch erhöhte Infektiosität schufen, weil aus dem immer bakterienhaltigen Bindehautsack leicht eine Einwanderung der Bakterien in die Wunden erfolgen kann, weniger während der Operation als nachher, wo ein entsprechender Schutz dagegen schwerer ist. Nicht zu vergessen wäre auch noch der kosmetische Gegengrund gegen die bisherige Art der Tätowierung, nämlich der mangelnde Glanz einer homogenen Hornhautoberfläche.

Alle diese Nachteile des bisherigen Vorgehens boten Veranlassung, eine neue Methode der Tätowierung im Tierversuch zu erproben, nämlich die intracorneale Injektion flüssiger Tusche mit der Rekordspritze und feinster Kanüle. Die entsprechende Technik war schon in einer Arbeit von Krusius gegeben in den „Veröffentlichungen der Robert-Koch-Stiftung" (1911), der virulente Tuberkelbacillen in die Hornhaut gesunder Kaninchen interlamellär eingespritzt hatte. Schon damals zeigte es sich, daß eine unmittelbare Weiterverbreitung der kleinen corpusculären Elemente vom Ort der Impfung weg nicht erfolgte; was an anderen Stellen des Auges (Iris, Aderhaut) von Tuberkelherden später auftrat, waren lediglich Metastasen der primären Impferkrankung. Und ferner wurde dargetan, daß die Injektion von corpusculären Emulsionen an sich völlig reizfrei von der Hornhaut vertragen wird, da diese Impfungen in die Cornea eine gänzlich reizfreie Inkubationszeit bis zu 3 Wochen aufwiesen bei vollständigem Klarbleiben der cornealen Impfstelle.

Auf Grund dieser Versuche wurden an einer Reihe von Kaninchen interlamelläre Tuscheinspritzungen in die leukomatöse Hornhaut in folgender Weise vorgenommen:

Nach Cocain-Einträufelung werden die Lider mit einer Lidsperre abgezogen und der Bulbus fixiert. Mit einer Rekordspritze mit möglichst dünner Kanüle geht man, etwa in der Mitte des zu färbenden Flecks, tangential ein, so daß die Öffnung der Kanüle nach außen, nach dem Operateur hin zeigt. Vor dem Injizieren dreht man die Nadel so, daß die Öffnung der Kanüle interlamellär zeigt, damit die Flüssigkeit zwischen die Hornhautschichten kommt. Mit langsamem Druck läßt man einfließen, damit keine künstlichen interlamellären Wundräume geschaffen werden, sondern die Emulsion möglichst den Weg der präformierten Saftspalten nimmt. Die Flüssigkeit verbreitet sich ungefähr scheibenförmig um die Nadelspitze, je nach der injizierten Menge. Es ist im Wesen dieser Technik begründet, daß am leichtesten eine runde fleckförmige Schwarzfärbung zu erzielen ist; doch läßt sich

durch entsprechendes Wandernlassen und Zurückziehen der Nadel auch eine streifen- bzw. bogenförmige Pigmentzone setzen und durch Kombination solcher bei mehreren Injektionen auch ein Blendenring schließen.

Injiziert und derart tätowiert wurden teils zentrale, teils randständige Hornhauttrübungen, die durch mehr oder weniger ausgiebige Kauterisation mehrere Wochen vorher erzeugt worden waren, sowohl mit wie ohne Iriseinlagerung in die Narbe. Bei zentraler Einspritzung bildete sich ein je nach der Konzentration der angewandten Tuschelösung mehr oder weniger schwarzer Kreis, der durchaus auf den Bezirk der Impfung beschränkt blieb und nicht abwanderte. Bei randständiger Injektion war eine minimale Abwanderung in die Subconjunctivalgegend zu bemerken, doch nicht derart, daß es kosmetisch als Gegengrund in Betracht käme, und auch nicht mehr, als schon unmittelbar bei der Injektion übertrat, so daß man es hier weniger mit einer späteren Abwanderung als mit einem technischen Mindererfolg des betreffenden Einzelfalles zu tun hatte. Versager können bei dieser Methode, wenn sie technisch einwandfrei ausgeführt wird, nicht vorkommen. In allen Fällen blieben die Augen völlig reizfrei, die Hornhautoberfläche spiegelnd. Die bei der alten Methode, besonders bei Iriseinlagerung in die Narbe, durch Mittätowierung der Regenbogenhaut gelegentlich beobachtete Iritis dürfte sich bei dieser Methode auch leichter vermeiden lassen, da der Impfeinstich nicht in die irishaltige Zone gelegt zu werden braucht; die Impfmasse aber kann sich interlamellär gut bis zu dem Irisstrang verbreiten ohne besondere Gefahr für die Iris selbst, da diese durch besondere, sie begleitende, die Narbe senkrecht durchsetzende Narbenzüge in der Narbenstrangschicht abgegrenzt ist.

Als Nachteil käme höchstens in Betracht, daß, falls die Injektion zu weit nach der Descemetschen Membran hin erfolgt, eine relativ zu dicke Hornhautschicht über dem Pigmentdepot lagert, wodurch die Farbe desselben grau überschleiert wird, sowohl bei narbiger, wie auch bei normaler Hornhautbeschaffenheit. Doch war diese hauchartige Graufärbung in den Kaninchenversuchen nur vereinzelt, nur im Tätowierbereich und auch da nur bei besonderer seitlicher Beleuchtung festzustellen, so daß der kosmetische Effekt dadurch nur unmerklich, der optische gar nicht beeinträchtigt wurde. Handelt es sich nicht um die Erzeugung eines kosmetisch wirkenden schwarzen Pupillarflecks, sondern um eine farbige Irisdarstellung bezw. Bildung einer undurchsichtigen Blende um noch vorhandenes klares zentrales Hornhaut gebiet, so bietet diese absichtlich erzielbare Überschleierung sogar einen kosmetischen Vorteil. Natürlich trifft überhaupt dieser Gegengrund die alte Punktiermethode noch viel erheblicher, da dort jedem eingestichelten Körnchen ein mehr oder minder breiter Narbengang und Trübungsfleck entspricht.

Ohne direkten Zusammenhang mit der Hornhauttätowierung wur-

den auch Versuche mit Einspritzung größerer Mengen von Tuscheemulsion in den Subconjunctivalbezirk gemacht. Es sollte damit das, wie erwähnt, bei mangelhafter Technik der randständigen intracornealen Injektion beobachtete Abwandern der Tusche in den Subconjunctivalbezirk absichtlich in vergrößertem Maßstab vorgenommen werden, um dem Einwand zu begegnen, daß etwa hierdurch Schädigungen entstehen könnten. Es war dieser Gedanke nicht von vornherein von der Hand zu weisen, da Versuche von Krusius mit subconjunctivaler Wasserstoffsuperoxyd-Injektion gezeigt hatten, daß die durch den freiwerdenden Sauerstoff erzwungenen Verbindungswege einen Übertritt kleinster Gasmengen aus dem Subconjunctivalbezirk bis in die vordere Kammer zuließen, wie man dies ja auch gelegentlich bei Luftödem beobachtet nach Orbitalverletzung, die zu einer Kommunikation des subconjunctivalen und vorderen Orbitalgewebes mit den lufthaltigen Nasennebenhöhlen geführt hat. In unseren Fällen zeigte der Conjunctivalbezirk im Bereich der Injektionen eine tiefschwarze Färbung, die allerdings im Verlauf einiger Wochen leicht abblaßte. Irgendwelche Reizerscheinungen jedoch traten niemals ein, die vordere Kammer blieb makroskopisch pigmentfrei, die Conjunctivae weisen nach wie vor eine schöne schwarze Färbung auf.

Die Beobachtungsreihen, die in jeder Versuchsserie eine größere Anzahl Kaninchenaugen umfaßten, dehnten sich auf mehrere Monate aus. Vereinzelte Tiere (es handelte sich um junge Kaninchen) starben an interkurrenten Seuchen. Die Operation selbst wurde von allen Tieren einwandfrei ertragen, denn sie vermeidet alle Nachteile, die der früheren Methode noch anhängen. Die Augen blieben völlig reizfrei, die ganze Prozedur konnte jeweils in einer einzigen Sitzung erledigt werden, die Hornhautoberfläche blieb spiegelnd, und die Infektionsgefahr war im Experiment ausgeschaltet.

Es scheint nach diesen tierexperimentellen Unterlagen kein Gegengrund zu bestehen, die Methode der intracornealen Tätowierung durch interlamelläre Injektion auch an geeigneten und entsprechend ausgewählten klinischen Fällen zu versuchen.

Wie ich erfahre, ist bereits vor einigen Jahren in der Univ.-Augenklinik zu Heidelberg von Herrn Professor Wagenmann in einem Fall von Totalleukom mit Pseudopterygium und Ankyloblepharon nach Laugenverätzung die Tätowierung des Leukoms und des narbigen Lidrandes mittels Tusche mit gutem kosmetischem Erfolg und reizloser Heilung ausgeführt worden.

Ein Fall von Proboszis lateralis.

Von

Anna Tendlau,
Medizinalpraktikantin in Hannover.

(Aus der Hannoverschen Kinderheilanstalt
[Leitender Arzt Professor Dr. med. Becker].)

Mit 5 Textabbildungen und 1 Tafel.

Ein im März 1914 in der Hannoverschen Kinderheilanstalt zur Beobachtung und Behandlung gekommener Fall von Proboszis lateralis hat zur folgenden Zusammenstellung der über diese äußerst seltene Mißbildung in der Literatur bekanntgegebenen Beobachtungen Veranlassung gegeben.

In dem Handbuch von Schwalbe: „Die Morphologie der Mißbildungen des Menschen und der Tiere" hat neuerdings (1913) Grünberg in Band III, Abteilung 1, Kapitel IV: „Die Mißbildungen des Kopfes" die Proboszis lateralis in einem besonderen Kapitel bearbeitet. Nach Grünberg besteht das gemeinsame Charakteristicum dieser zu den Spaltbildungen des Gesichtes in genetischer Beziehung stehenden Mißbildung in dem Vorhandensein eines eigentümlichen, konisch gestalteten rüsselförmigen Gebildes, welches in der Gegend des inneren, seltener des äußeren Augenwinkels vom Orbitaldach herunterhängt und der bei Zyklopie beobachteten Rüsselbildung sehr ähnlich sieht. Die von Grünberg angeführte Literatur soll im folgenden zunächst kurz inhaltlich wiedergegeben werden.

Selenkoff (1884) teilt einen Fall von Arhinencephalia unilateralis bei einem erwachsenen Manne mit. Sein Fall ist deshalb besonders beachtenswert, weil Verfasser durch den im Krankenhaus erfolgten Tod des Mannes in der Lage war, seine am Lebenden gemachten Beobachtungen durch den autoptischen Befund zu erweitern. Da dies außer einem Fall von Seefelder der einzige mir bekannte Fall ist, der zur Obduktion kam, will ich aus dem Sektionsprotokoll folgendes wörtlich anführen:

„Hemisphären vollständig geschieden. Rechter Bulbus olfactorius nur rudimentär entwickelt. Die Haut des rechten oberen Augenlides geht allseitig direkt in das vom medialen Teil des oberen Orbitalrandes über den medialen Augenwinkel herabhängende, rüsselähnliche, weiche Gebilde über, welches in Form einer langgezogenen Birne an dem rein

häutigen Stiel frei beweglich ist. Der Nasenrücken oben stark abgeflacht, sonst anscheinend wohl und symmetrisch gebildet; Knochen gut durchzufühlen; rechts flacher als links; weiter abwärts fehlt die ganze rechte Nasenhälfte. Hinten bietet die Nasenhöhle nur die linke Choanenöffnung. Statt der rechten Öffnung präsentiert sich eine knöcherne von glatter Schleimhaut bekleidete flache Mulde. Anomalien der vorderen Schädelgrube. Fehlen des Os ethmoidale und der Lamina cribrosa rechts, bei schwacher Entwicklung links. Rechts fehlen ferner Frontalhöhle, Highmorshöhle, Os nasale, Vomer sowie Zwischenkiefer nebst seinem Schneidezahn vollständig."

Kundrat (1887) hat mehrere Fälle von Rüsselbildung bei Zyklopen beobachtet, bei denen stets wie oben der Rüssel an Stelle der mehr oder weniger schlecht entwickelten einen Nasenhälfte tritt.

Landow (1890) veröffentlicht einen seltenen Fall von Mißbildung der Nase. Bei seinem kleinen Patienten handelt es sich um einen am medialen linken Augenwinkel festhaftenden Rüssel bei gleichzeitigem Fehlen der linken Nasenhälfte. Landow geht ausführlich auf die Entwicklung der Nase aus mittlerem und seitlichem Nasenfortsatz ein und weist nach, daß das Bildungsmaterial für die seitliche Nasenwand und den Nasenflügel vom äußeren Nasenfortsatz geliefert wird. Die vorkommenden, uns hier interessierenden, seitlichen Nasenspalten entsprechen aber nie den im Laufe der Entwicklung auftretenden Spalten, so daß man an sekundäre Spalten oder Defekte glauben muß, die entweder durch Amnionstränge oder Encephalocelen, auf alle Fälle rein mechanisch bedingte Ursachen entstehen. Analog läßt sich die Genese der Proboszis durch Verdrängung in obigem Sinne erklären, und zwar muß dabei eine Vereinigung zwischen seitlichem Nasen- und linkem Oberkieferfortsatz ausgeblieben sein, derart, daß bei ihrem gegenseitigen Verfehlen der erstere sich vor den letzteren geschoben haben muß. Landow glaubt speziell in seinem Fall an ein vorübergehendes Auftreten einer amniotischen Strangbildung, vorübergehend deshalb, weil Oberkiefer- und mittlerer Nasenfortsatz völlig haben in Verbindung treten können, und weil der seitliche Nasenfortsatz, nachdem er einmal in eine andere Richtung gedrängt worden ist, sich ruhig weiter entwickelte.

Bischoff (1898) geht ausführlich auf die ganze bis dahin vorhandene Literatur der medianen und lateralen Gesichtsspalten ein und kommt durch sie und den selbst beobachteten Fall zu dem Schluß, daß „die laterale Verlagerung eines rüsselförmig verbildeten Nasenrohres eine typische Abart der Medianspalte des Obergesichtes ist, weil anders eine gesonderte Entwicklung des rechten und linken Nasenrohres unmöglich wäre". Dabei soll die Rüsselbildung durch einseitige, feste Kompression des Schädels durch die Kopfkappe des Amnion erklärt

werden, indem dadurch innerer und äußerer Nasenfortsatz gewissermaßen aus ihrer normalen Lage herausgedrängt werden. Allerdings gibt Verfasser zu, daß bisher kein Amnionrest gefunden werden konnte. Vielleicht ist die Engigkeit des Amnion nur eine relative, nämlich im Verhältnis zu der abnormen Breite der Schädelbasis und des Vorderkopfes. Nehmen wir dies an, so wäre die ganze Mißbildung in letzter Linie auf die Persistenz des fötalen Gaumenfortsatzes zurückzuführen.

Kirchmayr (1906) beschreibt einen Fall von Proboszis lateralis bei gleichzeitig bestehender gleichseitiger Hasenscharte und Wolfsrachen und außerdem Iris- und Chorioidealkolobom. Beide Nasenhälften dabei völlig entwickelt. „Die Röntgenuntersuchung ergibt einen langen Spalt zwischen dem linken Nasenbein und dem Nasenfortsatz des Oberkiefers. Das obere Ende des Spaltes reicht hoch hinauf bis in die Pars nasalis des Stirnbeines." Der Autor rechnet die Mißbildung, zumal in ihrer obigen Kombination, zu den schrägen Gesichtsspalten, die eine mangelhafte Vereinigung des Oberkieferfortsatzes einerseits und des mittleren und seitlichen Nasenfortsatzes andererseits umfassen. An amniotische Abschnürung glaubt er nicht, da noch nie entsprechende Amnionreste post partum gefunden worden sind. Er nimmt ein zeitlich, vielleicht auch örtlich, behinderndes Moment — dessen Wesen sich zur Zeit noch nicht bestimmen läßt — als Ursache an. Jedenfalls scheint ihm die grobmechanische Theorie Landows nicht als die richtige, da einzelne Partien, die aus dem seitlichen Nasenfortsatz gebildet werden, normal entwickelt waren.

Seefelder (1906—1909) äußert eine ähnliche Ansicht, d. h. verwirft die Amniontheorie zugunsten einer angenommenen Keimesanomalie. Er erwähnt auf der Ophthalmologenversammlung zu Heidelberg 1910 zwei von ihm selbst beobachtete Fälle von Rüsselbildung. Das eine Kind starb an einer interkurrenten Krankheit. Die Obduktion ergab wie bei Selenkoff das Fehlen des Nervus olfactorius und der Lamina cribrosa der mißgebildeten Seite. Er betont, daß es sich höchstwahrscheinlich um eine Keimesanomalie handelt, zumal die Proboszis schon verschiedentlich mit dem sicher vererbbaren Kolobom kombiniert gefunden wurde.

Auf dem gleichen Kongreß berichtet Peters (1910) über die bei Mißbildungen des Gesichtes vorkommende Rüsselbildung.

Linke Orbita nach der Seite verschoben, enthält keinen Augapfel, sondern strangartiges Gebilde, d. h. Anophthalmus oder Mikrophthalmus — als höchster Grad der Kolobombildung — vergesellschaftet mit der Rüsselbildung. Peters hält die Kundratsche Erklärung für die glaubwürdigste. Bei ihr wird die Mißbildung auf eine Encephalocele zurückgeführt — unabhängig von deren Größe, nur abhängig von der Zeit ihres Auftretens und der Dauer ihres Bestehens. Denkt

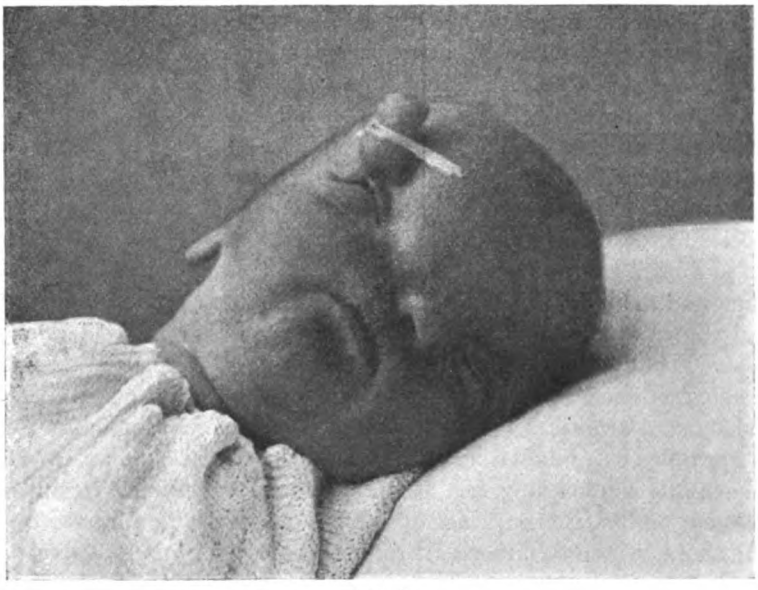

Abb. 1.

Abb. 2.

man sich die Riechgrube frühzeitig durch eine Meningocele des Medullarrohres gespalten, so entsteht eine abgedrängte Riechgrube, die zum Rüssel wird. Verglichen mit der Rüsselbildung der Zyklopen faßt er drei Möglichkeiten ins Auge:

1. Gemeinsame Anlage beider Riechgruben bei Zyklopie.

2. Einseitige Entwicklung der Riechgrube bei Defektbildung des Vorderhirnes und Verkümmerung des Stirnfortsatzes.

3. Abdrängung der Riechgrube von dem übrigen Nasenfeld durch eine Encephalocele.

Alle drei gestatten eine Erklärung der Mißbildung ohne Heranziehung der Annahme von amniotischen Abschnürungen.

Im Gegensatz hierzu greift Zironi (1908) — dessen Arbeit mir leider nur im Referat zugänglich war — wieder auf die alte Landowsche Theorie zurück und vertritt wie dieser die Anschauung, daß es sich um Amnionstränge handeln muß, die, in der 7. bis 8. Embryonalwoche wirkend, diese Mißbildung verursachen.

Im Anschluß hieran möchte ich den folgenden Fall eigener Beobachtung beschreiben.

Am 9. März 1914 wurde in die Hannoversche Kinderheilanstalt ein 1 Tag alter Knabe wegen Mißbildung des Gesichtes gebracht.

Die Anamnese ergibt, daß es sich um das zweite Kind gesunder Eltern handelt, bei denen bisher weder in väterlicher noch mütterlicher Aszendenz irgendeine Mißbildung vorgekommen ist. Das erste Kind ist 3 Jahre alt und ganz gesund. Pat. selbst ist nach normal verlaufener Gravidität rechtzeitig ohne Kunsthilfe geboren.

Es ist ein kräftiges, gut entwickeltes Kind, bei dem außer der Gesichtsmißbildung kein pathologischer Organbefund erhoben werden kann. Körperbau wohlproportioniert.

Der Schädel ist insofern asymmetrisch, als die rechte Stirngegend etwas mehr vorspringt als die linke. Linke Nasenhälfte vollkommen entwickelt, rechte fehlt. Linkes Nasenloch nach rechts gedreht. Nasenrücken abgeplattet, wie etwa bei einer hochgradigen Sattelnase. Nasenseptum ist nicht vorhanden. In der rechten Nasengegend fühlt man eine knöcherne Platte zwischen Oberkiefer und Stirnbein eingeschoben.

Der Abstand des inneren Augenwinkels von der Medianlinie beträgt links 1,0 cm, rechts 3,3 cm. Über die laterale Hälfte des rechten Oberlides hängt ein gestieltes, rüsselartiges, weiches Gebilde über das rechte Auge herab. Der Stiel fühlt sich knorpelhart an und inseriert lateral am oberen, knöchernen Orbitalrand. An dieser Stelle ist der Knochen etwas rauh. Der Stiel ist erheblich dünner als das Rüsselchen selbst, welches eine Länge von 2,5 cm, einen Umfang von 4,5cm hat und bis auf den Stiel eine gleichmäßige, zylindrische Form aufweist. Er ist überall von normaler Haut bedeckt und weist an dem abgestumpften Ende eine muldenähnliche, kreisförmige Vertiefung auf, in die man mit der Sonde eindringen kann, und die diese durch den ganzen, den Rüssel durchsetzenden Kanal 2,5 cm weit passieren läßt. Aus der Öffnung entleert sich eine wasserhelle, etwas fadenziehende, schleimige Flüssigkeit, in der Kochsalz nachgewiesen wird. Bei Bewegungen der Gesichtsmuskulatur, z. B. beim Schreien und Weinen macht der Rüssel pendelnde Bewegungen.

Alveolarrand des Oberkiefers zeigt in der Mitte noch eine 2 mm breite Einkerbung, im übrigen sind Oberkiefer und Gaumen normal entwickelt.

Linkes Auge von normaler Größe und Beschaffenheit. Das rechte Auge zeigt am Oberlid ein Kolobom, welches in typischer Form als dreieckiger Defekt mit der Basis zum Lidrand in der Mitte des Oberlides liegt. Beim gewöhnlichen Schluß des Auges bleibt daher ein Teil der Cornea sichtbar, welcher beim krampf-

haften Kneifen aber ebenfalls bedeckt wird. In der Iris zeigt sich ebenfalls ein Kolobom, welches aber nicht, wie in den meisten Fällen genau nach unten, sondern nach innen unten liegt. Verwachsungen des Pupillarrandes liegen nicht vor. Auf Atropin erweitert sich die Pupille maximal. Mit dem Augenspiegel sieht man ein großes Kolobom der Aderhaut, das der Lage nach dem Iriskolobom nicht völlig entspricht, sondern hauptsächlich nach innen liegt. Der Rand des Koloboms zeigt teilweise Pigmentablagerungen und hat die Papille in sich einbezogen, so daß man auch von einem „Kolobom am Sehnerveneintritt" (v. Hippel) sprechen kann. Innen unten unmittelbar am Opticus Ektasie im Kolobom.

Das Röntgenbild zeigt am lateralen Winkel des rechten oberen Orbitalrandes einen einpfennigstückgroßen Schatten, der der oben erwähnten Knorpelinsertion entsprechen dürfte. Außerdem sieht man zwischen rechtem Nasenbein und Oberkiefer einen ziemlich breiten Spalt, der sich bis an den oberen Orbitalrand erstreckt.

Abb. 3.

20. III. 1914 in Äthernarkose Abtragung des Rüssels. Stiel knorpelig, fest dem Knochen anhaftend.

Die histologische Untersuchung im Pathologischen Institut zu Göttingen (Geheimrat Professor Dr. Kaufmann) ergibt: Hyaliner Knorpelzapfen im Zentrum des Rüssels. Auskleidung des Kanales ist eine von zahlreichen Drüsen mit Zylinderepithel durchsetzte Schleimhaut. Zwischen ihr und der Epitheldecke findet man teils ringförmig verlaufenden Knorpel, teils quergestreifte Muskulatur, teils Unterhautfettgewebe und Bindegewebe.

Vor der Entlassung des Pat. aus der Anstalt wurde eine Blepharoplastik nach Faliti zur Deckung des Lidkoloboms ausgeführt (Augenarzt Dr. Brenske).

Am 5. Mai 1917 Wiedervorstellung des nunmehr dreijährigen Knaben. Das Kind hat sich normal entwickelt, ist 90 cm groß bei einem Gewicht von 30 Pfund. Die Sprache ist fehlerfrei. An dem Wesen des Kindes ist nichts Auffälliges. Der Umfang des Kopfes beträgt 50 cm. Über dem rechten Auge feste Narbe von unregelmäßiger Form, auf der Unterlage nicht verschieblich.

Augenbefund (Professor Dr. Erdmann): Rechtes Auge schielt nach außen. Beweglichkeit des rechten Auges besonders nach oben stark beeinträchtigt. Augenspiegelbefund entspricht vollständig dem im Jahre 1914. Linkes Auge zeigt nichts Abnormes.

Um sich über die formale und kausale Genese dieser Mißbildung ein möglichst klares Bild zu verschaffen, sei die Entwicklung der hier in Betracht kommenden Teile kurz erwähnt.

Zu einem gewissen Zeitpunkt, der von dem Embryo in den ersten Wochen im Laufe der Entwicklung durchgemacht wird, finden wir als erste Anfänge der Gesichtsbildung den Stirnfortsatz von oben den beiden Oberkieferfortsätzen und Unterkieferfortsätzen entgegen-

wachsen und so als mesodermale Wülste die Umgebung der Mundbucht bilden. Am Ende des ersten Embryonalmonats läßt sich an dem Stirnfortsatz eine weitere Teilbildung insofern erkennen, als sich durch die Einsenkung der Nasenfurchen nunmehr ein medialer und lateraler Nasenfortsatz unterscheiden lassen. Aus dem ersteren werden Philtrum, Zwischenkiefer und Septum narium. Der letztere liefert das Material für Siebbeinlabyrinthe, Nasen- und Tränenbein, Nasenknorpel, Nasenwand und Nasenflügel. Allmählich treten seitlicher Nasenfortsatz und Oberkieferfortsatz einerseits, Oberkiefer- und Unterkieferfortsatz andrerseits in innige Verbindung. Von den Oberkieferfortsätzen werden die anfangs sagittal gestellten Gaumenfortsätze vorgeschoben, die sich nach Zurücksinken der Zunge horizontal verlagern und miteinander verschmelzen. So finden wir am Ende des dritten Embryonalmonats Mund- und Nasenhöhle fertig gebildet. Bei den verschiedenen Spalt- und Mißbildungen des Gesichts handelt es sich um ein jeweiliges Stehenbleiben auf einer dieser Entwicklungsstufen. Dagegen kann man in den Fällen, bei denen man von einer Proboszis lateralis spricht, keine primäre Spaltbildung feststellen, d. h. es dreht sich dabei nicht einfach um den

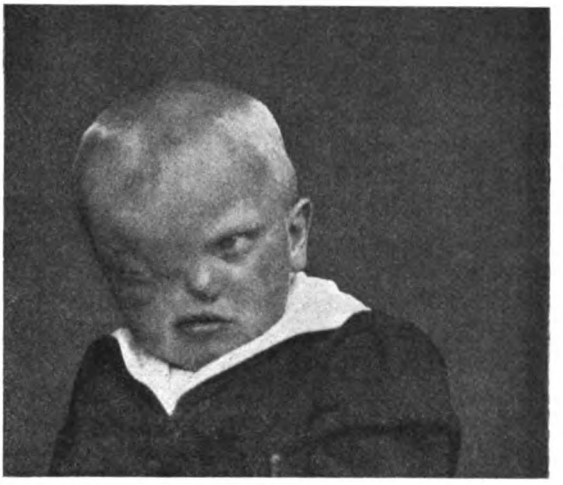

Abb. 4.

Abb. 5.

mangelhaften Verschluß einer präformierten Spalte, sondern es liegen kompliziertere Vorgänge vor. Bei gleichzeitigem Auftreten des Rüssels und Fehlen der gleichseitigen Nasenhälfte könnte man zwar annehmen, daß der laterale Nasenfortsatz — statt Nasenflügel und seitliche Nasenwand zu bilden — an dislozierter Stelle sich abnorm zu dem kleinen Rüssel umbildete. Wenn man aber den Fall von Kirchmayr in Betracht zieht, bei dem beide Nasenhälften trotz der Mißbildung wohl entwickelt waren, muß man zugeben, daß eine derartig einfache Erklärung nicht genügt.

Auch die Ansicht Bischoffs, daß es sich um eine Abart der medianen Nasenspalte handele, ließe sich höchstens für den Fall von Selenkoff heranziehen, bei dem Abkömmlinge sowohl des mittleren als des seitlichen Nasenfortsatzes fehlen, bleibt aber nicht stichhaltig in den überwiegenden Fällen, in denen der mittlere Nasenfortsatz sich normal entwickeln konnte. Andrerseits findet sich in der Literatur der schrägen Gesichtsspalten eine Beobachtung von Hensen über eine intrauterin vernarbte schräge Gesichtsspalte, bei der auf der entsprechenden Gesichtshälfte der seitliche Nasenfortsatz völlig defekt war, d. h. Verfasser konstatiert das Fehlen von Nasenflügel, Nasenbein und Tränenbein dieser Seite — dabei keine Spur einer Rüsselbildung.

Da die Proboszis lateralis bald mit Hasenscharte und Gaumenspalte (Kirchmayr), bald isoliert (Selenkoff), bald mit Kolobom kombiniert (Seefelder, Landow u. a.) auftritt, können wir daraus den Schluß ziehen, daß wir kein in sich abgeschlossenes Krankheitsbild vor uns haben, vielmehr nur als gemeinsames Merkmal dabei eine abnorme Entwicklung des Stirnfortsatzes feststellen können. Ganz anders liegt die Sache für die Erklärung des Koloboms, das sich in unserem Fall und in mehreren anderen Fällen zu der zu beschreibenden Mißbildung gesellte. Es ist dies zweifellos eine Spaltbildung. Einmal bedingt der fehlende Verschluß der fötalen Augenspalte das den ganzen Bulbus durchsetzende Kolobom, außerdem finden wir als Rest einer echten schrägen Gesichtsspalte den Defekt im Augenlid.

Wenn wir so schon bei einem Erklärungsversuch der formalen Genese auf große Schwierigkeiten stoßen, so müssen wir zugeben, daß wir für die kausale Genese bislang nur Hypothesen heranziehen können.

Wie bei allen Mißbildungen, so sind auch bei der Proboszis lateralis Amnionanomalien als ursächliches Moment von einzelnen Autoren mit herangezogen worden. Dabei muß man zwischen zu großer Enge des Amnion und zwischen Abschnürungen durch Strangbildung unterscheiden. Für die erstere Ansicht tritt Bischoff ein, die letztere glaubt Landow als Entstehungsmöglichkeit annehmen zu können.

In Anbetracht der Schwalbeschen Forderung, daß „eine Mißbildung nur dann als amniogen bezeichnet werden darf, wenn die Am-

nionfäden oder Adhäsionen unmittelbar am Orte der Verletzung sich nachweisen lassen", und der Tatsache, daß bis heute bei den beschriebenen Fällen noch nie Amnionreste post partum gefunden wurden, verliert die Amniontheorie sehr an Wahrscheinlichkeit.

Ebenso oft wie das Amnion werden Encephalocelen für die verschiedenartigsten Mißbildungen am Kopfe verantwortlich gemacht. Wie oben ausgeführt, verteidigt Peters diese Theorie, die aber ebensowenig überzeugend wirkt, da in der einschlägigen Literatur noch nie eine Kombination von Proboszis mit Encephalocele oder Hydrocephalus beschrieben worden ist.

Ein Experiment Pagenstechers bedarf noch der Erwähnung. Er behauptet, Augenmißbildungen durch chemische Einflüsse hervorrufen zu können, und zwar stützen sich seine Versuche auf Naphthalinfütterung zu verschiedenen Zeiten bei trächtigen Kaninchen, die dann Junge mit Kolobom zur Welt brachten. Dies ist deshalb beachtenswert, weil einmal Proboszis häufig mit Kolobom kombiniert auftritt, und weil von einem anderen Autor — Hönnicke — ebenfalls auf chemisch-experimentellem Wege unter anderen Mißbildungen Gesichtsspalten erzeugt wurden, und zwar dadurch, daß Verfasser schwangeren Kaninchen Gifte, meist Alkohol, einverleibte.

Aber alle diese Annahmen verlieren an Wahrscheinlichkeit gegenüber der allerdings noch ebenso unbewiesenen Auffassung, daß es sich um eine im Keime selbst befindliche Ursache handelt, d. h. eine Anomalie, die wir nicht sehen oder greifen, sondern nur vermuten können. Berechtigt werden wir hierzu allein durch die Tatsache, daß die Proboszis schon verschiedentlich — und so auch in unserem Falle — mit Kolobom zusammen sich findet, und daß das Kolobom ganz sicherlich eine vererbbare Anomalie darstellt. Im gleichen Sinne können wir das Zusammentreffen mit Hasenscharte verwerten, die nach der zusammenfassenden Arbeit von Haymann gleichfalls auf Erblichkeit beruht. Haymann sagt: „Ausführliche, mehrere Generationen umfassende Stammbäume über Hasenschartenfamilien existieren wenig, doch ergibt sich schon aus den spärlichen Angaben, daß in einzelnen Familien drei, ja vier Generationen hindurch die Neigung zu Lippenkiefergaumenspalten bestand, daß ferner die Vererbung fast immer nur einen Teil der direkten Nachkommen betrifft, daß aber trotzdem die Tendenz zur Mißbildung nicht erlöscht, denn noch nach zwei wohlgebildeten Generationen kann die Hasenscharte bei den Urenkeln wieder auftreten."

Daß die Proboszis lateralis selbst bisher noch stets nur vereinzelt in Familien aufgetreten ist, beruht auf der leicht verständlichen Tatsache, daß die mit dieser Mißgestaltung des Gesichtes behafteten Personen wohl höchst selten zur Fortpflanzung kommen.

Die Proboszis lateralis ist somit eine der seltenen Mißbildungen

des Kopfes, die meist am medialen Augenwinkel sich vorfindet — außer dem von uns beobachteten Fall nur noch einmal (Peters) laterale Insertion — und deren Wesen noch ungeklärt ist. Von allen darüber aufgestellten Vermutungen verdient die die größte Glaubwürdigkeit, die eine Abart einer Spaltbildung auf Grund einer Keimesanomalie annimmt.

Literatur.

1. Bischoff, Ein Fall von angeborener medianer Spaltung der oberen Gesichtshälfte. Inaug.-Diss. Bonn 1898.
2. Grünberg, Die Mißbildungen des Kopfes **3**, 1. Abtlg., S. 194. Aus: Die Morphologie der Mißbildungen des Menschen und der Tiere. Herausgegeben von E. Schwalbe. Verlag von Gustav Fischer, Jena, 1913.
3. Haymann, Amniogene und erbliche Hasenscharte. Inaug.-Diss. Leipzig 1903.
4. Hensen, Ein Beitrag zu den Gesichtsmißbildungen. Inaug.-Diss. Rostock 1906.
5. v. Hippel, Die Mißbildungen und angeborenen Fehler des Auges. Aus: Graefe-Saemisch, Handbuch der gesamten Augenheilkunde **2**, 1. Abtlg., Kapitel 9. 1908.
6. Hönnicke, Experimentell erzeugte Mißbildungen. Verhandlungen der Gesellschaft deutscher Naturforscher und Ärzte. 79. Versammlung zu Dresden. 15. bis 21. September 1907. II, 2, S. 152. Bericht: Deutsche med. Wochenschr. 1907, S. 1766.
7. Kirchmayr, Ein Beitrag zu den Gesichtsmißbildungen. Deutsche Zeitschr. f. Chir. **81**, 71. 1906.
8. Kundrat, K. K. Gesellschaft der Ärzte in Wien. Sitzung vom 28. Januar 1887. Originalbericht: München. med. Wochenschr. 1887, S. 90.
9. Landow, Ein seltener Fall von Mißbildung der Nase nebst einigen Bemerkungen über die seitlichen Nasenspalten. Deutsche Zeitschr. f. Chir. **30**, 544. 1890.
10. Pagenstecher, Die kausale Genese von Augenmißbildungen und angeborenen Staren. 38. Kongreß der ophthalmologischen Gesellschaft zu Heidelberg. Kongreßbericht: München. med. Wochenschr. 1912, S. 2023.
11. Peters, Über die bei Mißbildungen des Gesichtes vorkommende Rüsselbildung. Bericht über die 36. Versammlung der ophthalmologischen Gesellschaft. Heidelberg 1910.
12. Seefelder, Die angeborenen Anomalien und Mißbildungen des Auges. Aus Lubarsch und Ostertag: Ergebnisse der allgemeinen Pathologie. 1906 bis 1909, S. 640.
13. — Kolobom des Auges und Rüsselbildung. Bericht über die 36. Versammlung der ophthalmologischen Gesellschaft. Heidelberg 1910.
14. Selenkoff, Ein Fall von Arhinencephalia unilateralis bei einem erwachsenen Manne. Virchows Archiv **95**, 95. 1884.
15. Zironi, Deformità congenita del naso. Clinica chirurgica 1908, Nr. 9. Ref. Zentralbl. f. Chir. 1909, S. 95.

Beobachtungen über traumatischen Enophthalmus in drei Kriegsjahren.

Von

Dr. Alexius Pichler,

Konsiliaraugenarzt einer k. u. k. Feldarmee.

Mit 31 Textabbildungen und 1 Tafel.

Der folgende Bericht umfaßt meine Beobachtungen über traumatischen Enophthalmus während der drei abgelaufenen Kriegsjahre.

Das Material gliedert sich in zwei Gruppen, deren erster und größerer jene Fälle angehören, die ihren Enophthalmus im Kriege und durch den Krieg erworben haben, während in die kleinere Gruppe jene Fälle eingereiht wurden, bei welchen das Leiden im Frieden erworben worden war und als zufälliger Nebenbefund bei Gelegenheit der Musterungen erhoben wurde.

Die Untersuchung mußte sich oftmals, den Kriegsnotwendigkeiten Rechnung tragend, auf die notwendigsten Punkte beschränken.

Die Messungen wurden bei allen Kranken mit dem Hertelschen Exophthalmometer und meist auch dem Landoltschen Doppellineale ausgeführt.

Ausgenommen sind nur jene Fälle, in welchen Verletzungen des äußeren Orbitalrandes ein sicheres Anlegen des Instrumentes verhinderten. In diesen Fällen setzte ich ein dem Weckerschen Prosopanometer nachgebildetes Instrument auf und maß mit dem Wesselyschen Keratometer den Abstand der Hornhautscheitel von der Querstange.

Die Krankengeschichten wurden nicht zeitlich geordnet, sondern sind zunächst in die zwei schon erwähnten großen Gruppen der Kriegs- und Friedensverletzungen geteilt; in diesen beiden habe ich wiederum versucht, eine Gruppierung nach der Art der Verletzung vorzunehmen, was sich natürlich nicht genau durchführen ließ.

Jeder Verletzungsgeschichte ist eine schematische Zeichnung des Kopfes beigefügt, in welcher der Angriffspunkt und die Richtung der Gewalteinwirkung eingezeichnet sind.

Fall 1. Infant. Mathias L., 28 Jahre alt, wurde am 27. August 1914 durch eine Schrapnellkugel verletzt, kurzdauernde Bewußtlosigkeit, sofort linkerseits Schlechtsehen.

1. Untersuchung zwei Monate nach der Verletzung.

Einschuß: in der Gegend des linken Jochbeines (Abb. 1), die Wunde eitert und aus ihr stoßen sich von Zeit zu Zeit teilweise durch Blei grau verfärbte Knochensplitter aus.

Das Röntgenbild (Tafel XIV, Abb. 1) zeigt die durch kleine Bleisplitterchen gekennzeichnete Bahn der Kugel und diese selbst. Die Kugel fuhr am Boden der Augenhöhle dahin und blieb an der linken Seite des Atlas stecken.

Augenbefund: das linke Auge zeigt in seiner Farbe an Bindehaut und Regenbogenhaut Spuren vorangegangener Durchblutung. Pupillen gleich weit,

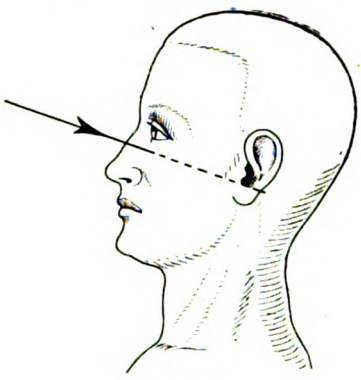

Abb. 1.

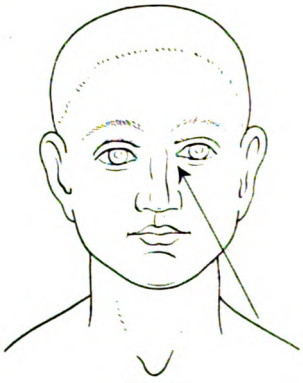

Abb. 2.

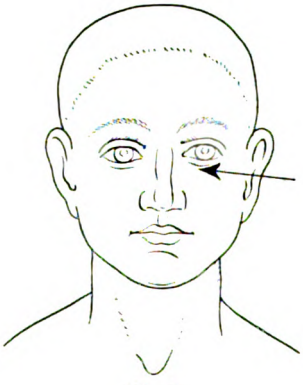

Abb. 3.

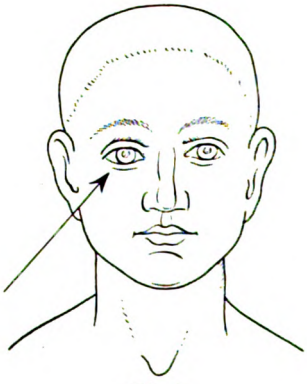

Abb. 4.

die linke reagiert träge. Links: Aderhautriß nach unten von Papille und Macula. S.S. links: $^{3}/_{60}$ o. C., der Verletzung entsprechend ein Gesichtsfeldausfall; rechts: $^{12}/_{12}$.

Das linke Auge zeigt leichte Hohläugigkeit, steht in der Körperlänge um 3 mm tiefer und zeigt am Hertelschen Exophthalmometer 1 mm Unterschied, während die Messung mit dem Prosopanometer einen solchen von 2—2,5 mm zeigt. Die Beweglichkeit ist eine gute, scheint sogar im Punkte der Hebung links besser zu sein als rechts.

Nach allen Richtungen Doppelbilder mit Höhenabstand.

Ursache: Zertrümmerung der unteren Orbitalwand. Narbenbildung dürfte auszuschließen sein.

Fall 2. Infant. Franz E., 23 Jahre alt, wurde am 18. November 1916 durch Absturz von einem Felsen verletzt (Abb. 2).

Der Abteilung zugegangen am 25. Januar 1917.

Hautnarbe entsprechend der linken Wangenlidfurche, kurzes Ankyloblepharon am inneren Lidwinkel.

Parese des linken Musc. rect. inferior.

S. S. jederseits $^6/_9$.

Linke Lidspalte um 1,5 mm enger als die rechte. Der linke Augapfel steht etwas tiefer als der rechte.



Abb. 5.

Hertel rechts: 12 mm, links: 9,5 mm. Mit Landolts Doppellineal gemessen ergibt sich ein Unterschied von fast 4 mm.

Ursache: Orbitalwandbruch unten und innen.

Fall 3. Infant. Markus M., 37 Jahre, wurde anfangs Mai 1915 durch einen Hufschlag unterhalb des linken Auges verletzt (Abb. 3).

Die Untersuchung erfolgte am 4. Mai 1916 und ergab eine Abflachung der linken Jochbeingegend und des linken unteren Augenhöhlenrandes.

Die linke Pupille etwas weiter, reagiert träge. Fundus normal.

S. S. rechts: $^6/_9$, links: $^6/_{24}$.

Höhe der Lidspalte rechts: 8 mm, links: 6,5 mm. Hertel: Rechts: 14, links: 13.

Die Seitenwendung des linken Auges erfolgt gut, dagegen sind Hebung und Senkung beeinträchtigt.

Am 2. September 1916 erfolgt eine zweite Untersuchung, bei welcher der Schätzung nach noch ein geringer Enophthalmus besteht, der sich aber durch Messung nicht erweisen läßt. Die S. S. des linken Auges hat sich auf $^6/_{18}$ gehoben.

Ursache: Orbitalwandbruch? Sympathicusläsion?

Fall 4. Infant. Jakob L., 30 Jahre, wurde bei einer Felsensprengung durch Dynamit am 1. Mai 1915 verletzt (Abb. 4).

Er traf bereits am nächsten Tage in meiner Abteilung ein.

Es fand sich eine Rißquetschwunde der rechten Wange, tiefer, nischenförmiger Einbruch des mittleren Teiles des unteren knöchernen Augenhöhlenrandes. Aderhautriß, Glaskörperblutungen. Es werden nur Handbewegungen erkannt, während die S. S. des linken Auges normal war.

Hertels Exophthalmometer: rechts 11,5 mm, links 13,5 mm.

Ursache: Orbitalwandbruch.

Fall 5. Wachtmeister Seraphin G., 36 Jahre alt, wurde am 11. Juli 1915 durch Sturz vom Fahrrade, auf dessen Lenkstange er mit der linken Gesichts-

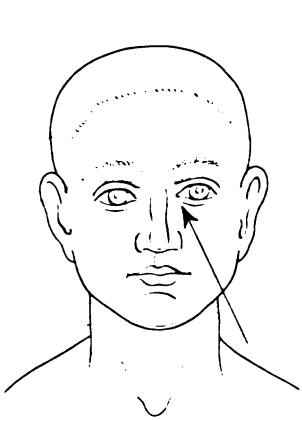

Abb. 6.

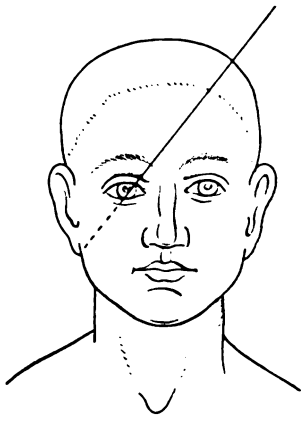

Abb. 7.

hälfte aufstieß, verletzt. Er kam zur Untersuchung am 29. Dezember 1916.

Entsprechend der linken Wangenlidfurche eine am Knochen nicht fixierte Hautnarbe (Abb. 6).

Der untere knöcherne Augenhöhlenrand der linken Seite zeigt eine deutliche Stufe an der Grenze zwischen innerem und mittlerem Drittel.

Links deutliche Hohläugigkeit (Abb. 5). Am äußeren Lidwinkel findet sich zwischen diesem und dem Augapfel die Nische, auf die Loeser (Ärztl. Sachverst.-Zeitung 1902) hingewiesen hat.

Linke Lidspalte um 1,5 mm enger als die rechte.

Pupillenweite rechts 4 mm, links 4,5 mm; beide reagieren normal.

Linksseitige Abducensparese.

Hertel: Rechts 16, links 10 mm. Fundus jederseits normal.

S. S.: Rechts $^6/_{18}$, — 1,5 D. $^6/_9$, links $^6/_9$.

Ursache: Orbitalwandbruch.

Fall 6. Infant. Karl M., wurde in den letzten Tagen des August 1915 durch Schrapnellschuß verwundet. Untersuchung am 16. September 1915 (Abb. 7).

Einschuß rechts am unteren knöchernen Augenhöhlenrande, Kugel sitzt

an der Innenseite des rechten Kiefergelenkes (Röntgenbild). Störungen in der Kieferbewegung. Hämophthalmus.

Das erblindete rechte Auge zeigt Beweglichkeitsbeschränkung nach allen Seiten, nur nicht nach innen.

Hertel: Rechts 12, links 15,5 mm.

Ursache: Orbitalwandbruch, Narbenschrumpfung.

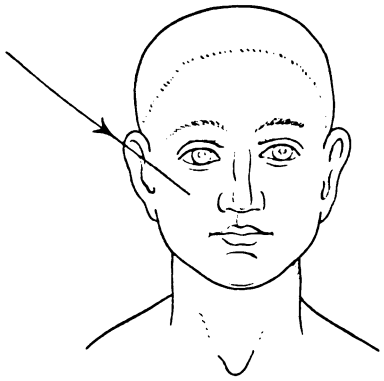

Abb. 8.

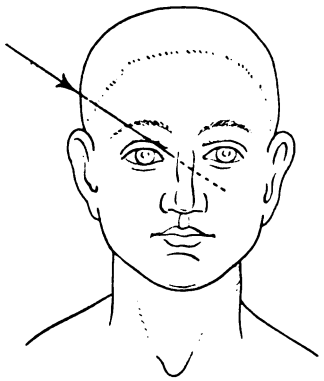

Abb. 9.

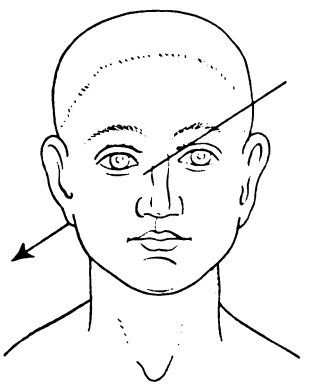

Abb. 10.

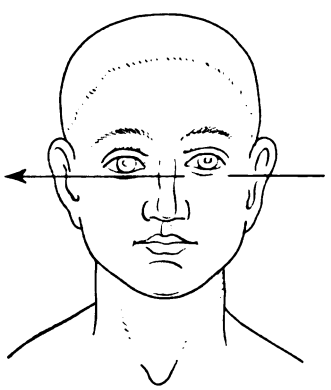

Abb. 11.

Fall 7. Infant. Anton D., 20 Jahre alt, wurde am 20. Februar 1916 dadurch verletzt, daß ihm ein größerer Stein, aus beträchtlicher Höhe herabfallend, die rechte Jochbeingegend traf (Abb. 8). Erste Untersuchung am 28. Februar 1916.

Rißquetschwunde der rechten Jochbeingegend mit starker Abflachung des Knochens, der äußere und untere knöcherne Augenhöhlenrand sind deutlich verschoben. Rechts besteht Hämophthalmus mit Amaurose.

Der rechte AA. ist nach unten verlagert und zeigt einen Enophthalmus von 4 mm, welcher, da das Hertelsche Instrument nicht verwendbar war, mittels des Prosopanometers festgestellt wurde.

Beweglichkeit des Augapfels normal.

Ursache: Augenhöhlenwandbruch.

Fall 8. Infant. Josef N., wurde im Herbst 1914 durch Infanterieschuß verletzt (Abb. 9).

1. Untersuchung: 13. Januar 1915.

Einschuß in der Gegend des rechten inneren Augenwinkels, das Geschoß steckt in der linken Highmorshöhle, wurde im Jahre 1916 anderswo operativ entfernt.

2. Untersuchung: 27. Juni 1917.

Beide Augäpfel sind äußerlich und ophthalmoskopisch normal. S. S. rechts $^6/_4$, links $^6/_6$. Bei der ersten Untersuchung war das linke Auge bereits etwas tiefer gestanden, der Enophthalmus hatte aber nur 0,5 mm betragen (15 : 14,5). Die zweite Untersuchung zeigte eine Zunahme des Enophthalmus der linken Seite auf 2 mm. Die Beweglichkeit der Bulbi war stets normal.

Ursache: Orbitalwandbruch.

Abb. 12.

Fall 9. Infant. Johann Vr., 23 Jahre alt, wurde am 4. November 1915 durch Gewehrschuß verletzt. Er wuchs am 9. November 1915 der Abteilung zu; ein Enophthalmus war aber anfangs nicht kenntlich und wurde erst am 30. Januar 1916 durch Messung festgestellt.

Einschuß in der Gegend des rechten Tränensackes, Ausschuß hinter dem rechten Ohre (Abb. 10).

Das rechte Auge zeigt Aderhautriß und ist amaurotisch.

T. — 1. Die rechte Lidspalte ist etwas enger, am Unterlid Symblepharon. Die Beweglichkeit des Augapfels ist nach oben und unten besonders stark beschränkt, er ist durch Narbenstränge, die man deutlich tasten kann, am Augenhöhlenboden fixiert.

Hertel: Rechts 11, links 13 mm.

Ursache: Narbenschrumpfung, nebenbei besteht Orbitalwandbruch.

Fall 10. Infant. Johann Kn., 38 Jahre alt, wurde am 10. Mai 1915 im russischen Infanteriefeuer verletzt.

Untersuchung am 5. März 1917.

Einschuß unterhalb des linken äußeren Augenwinkels, Ausschuß unterhalb des linken Tränensackes (Abb. 11).

Narbige Verengerung des linken Tr.-Nasenganges mit starker Erweiterung des Sackes. Linksseitige Facialisparese mit Lagophthalmus. Anästhesie im Gebiete des linken Nerv. infraorbitalis.

Außerdem besteht links Aderhautriß und Retinitis proliferans. Amaurose. Rechts S. S. $^6/_{12}$. o. C.

Links Hohläugigkeit, der Augapfel steht um 2 mm tiefer, Auswärtsschielen, Hebung und Senkung sind beeinträchtigt, nicht aber Seitenwendung.

Hertel: Rechts 14 mm, links 12,5 mm.

Ursache: Augenhöhlenwandbruch, wahrscheinlich auch Narbenzug.

Fall 11. Infant. Johann M., 22 Jahre alt, wurde am 21. September 1914 durch Schrapnellschuß verletzt.

Untersuchung am 29. November 1914 (Abb. 12 u. 13).

Einschuß 1 cm unterhalb des linken Ohres, Ausschuß unter- und außerhalb des rechten äußeren Lidwinkels. Aus der Ausschußöffnung stoßen sich noch gegenwärtig (November und Dezember 1914) Knochensplitter ab. Der rechte Augapfel steht tiefer, ist nicht verkleinert und von normaler Form. Pupille weit, starr, Ablatio retinae, Ausreißung des Sehnerven. T — 1.

Lidspalte rechts 6, links 8 mm.

Hertel: Rechts 7, links 13 mm.

Bewegungen nach oben und außen mangelhaft, nach innen und unten gut. Die Sehschärfe des linken Auges ist normal.

Ursache: Orbitalwandbruch (Tafel XIV, Abb. 2) und Narbenschrumpfung.

Fall 12. Schütze Fr. Ferdinand, 18 Jahre alt, wurde am 18. Juli 1917 durch Gewehrkugel verletzt.

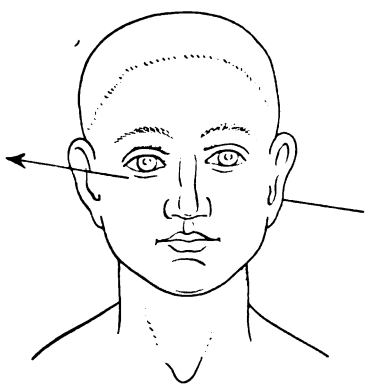

Abb. 13.

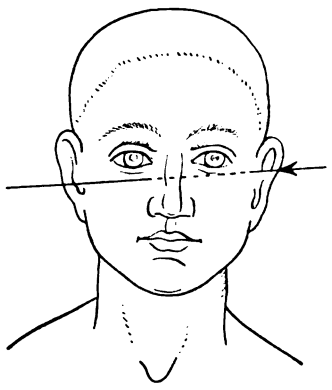

Abb. 14.

Erste Untersuchung am 20. Juli.

Einschuß zwischen linkem Ohre und linkem äußeren Augenwinkel. Ausschuß etwas unterhalb des rechten Tränensackes (Abb. 14).

Beide Augäpfel blaß, anscheinend unverletzt, Fundus normal. Sehvermögen nicht grob gestört, Gesichtsfeld ganz normal. Beweglichkeit der Augen normal. In der Mitte des unteren Augenhöhlenrandes der linken Seite tastet man eine deutliche Knochenstufe, linkes Kiefergelenk in seiner Beweglichkeit beeinträchtigt.

Gleich anfangs erkannte man einen leichten Enophthalmus der linken Seite und ein Tieferstehen dieses Auges. Messung mit Hertels Instrument negativ.

30. Juli: Links Tränenableitung stark gestört. Fluoresceinversuch ergebnislos.

Der Enophthalmus und das Tieferstehen in der Längsachse des Körpers sind sehr deutlich; mit dem Exophthalmometer ist aber kein Unterschied nachweisbar, wohl aber bei Messung mit dem Prosopanometer ein solcher von etwa 2 mm.

Das Versagen des Hertelsschen Instrumentes dürfte durch eine Verschiebung des äußeren Augenhöhlenrandes verschuldet sein.

Ursache: Bruch der unteren Augenhöhlenwand.

Fall 13. Infant. Franz K., 30 Jahre alt, wurde am 29. September 1914 auf dem serbischen Kriegsschauplatze durch eine große, runde Bleikugel (Komitatschi) verletzt.

Einschuß vor dem rechten Ohre, Ausschuß im rechten äußeren Lidwinkel (Abb. 15).

Der Augapfel ist narbig geschrumpft und deutlich verkleinert, außerdem durch Narbenstränge fixiert und unbeweglich.

Zweifellos besteht aber überdies noch ein deutlicher Enophthalmus von schätzungsweise mehreren Millimetern.

Ursache: Zertrümmerung der äußeren Augenhöhlenwand mit Narbenschrumpfung.

Fall 14. Infant. Veliko B., 22 Jahre alt, wurde am 18. Juni 1917 durch Granatschuß verletzt.

Zugegangen am 7. Juli 1917 (Abb. 16).

Einschuß über der rechten Augenbraue, Ausschuß über der rechten Trochlea. Ausgedehnte Zerstörung des rechten knöchernen Orbitaldaches. Der

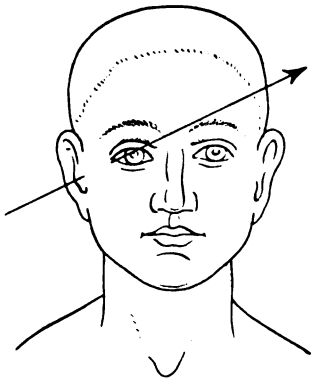

Abb. 15.

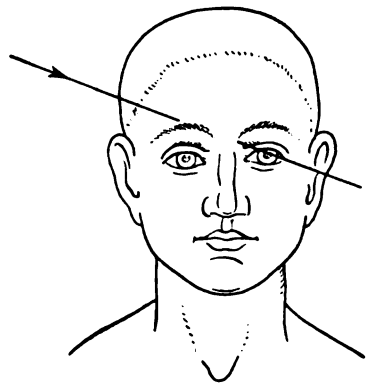

Abb. 16.

Augapfel zeigt eine geheilte Scleralruptur nach außen und ist etwas geschrumpft; außerdem ist er nach unten verlagert.

Mit Berücksichtigung der Bulbusverkleinerung ist der Enophthalmus auf etwa 4 mm zu schätzen.

Ursache: Orbitalwandbruch oben, Zerstörung der Aufhängevorrichtung des Augapfels.

Fall 15. Infant. Markus U., 22 Jahre alt, wurde am 9. September 1914 durch Schrapnellschuß verwundet und trat am 3. Oktober 1914 in meine Behandlung (Abb. 17 u. 18).

Die linke Kopfseite war von mehreren größeren und kleineren Bleistücken getroffen worden. Ein größeres Geschoß war an der linken Schläfe eingedrungen und am rechten Nasenflügel ausgetreten. Verschiedene kleinere Bleistücke haben wir aus der Haut der linken Kopfhälfte entfernt, außerdem zeigt aber das Röntgenbild noch zahlreiche Geschoßstücke, besonders in der linken Augen- und Nasenhöhle.

Das linke Auge ist erblindet, zeigt neben Glaskörperchentrübungen eine totale Netzhautabhebung. Die Pupille ist weit, starr. Im Gebiete des zweiten Trigeminusastes der linken Seite vollständige Unempfindlichkeit.

Die Beweglichkeit des linken Augapfels ist bedeutend beeinträchtigt, nur nach oben und innen in beschränktem Maße möglich.

Der Enophthalmus wurde erst im Laufe der Beobachtung deutlich. Anfang Dezember stellten wir folgende Maße fest: rechts 13 mm, links 10,5 mm.

Mißt man den Abstand der Hornhautscheitel von einem parallel zur Stirnebene angebrachten Stabe, dann erhält man einen Unterschied von 2 mm.

Ursache: Orbitalwandbruch und vor allem Narbenschrumpfung.

Fall 16. Infant. Johann C., 19 Jahre alt, wurde am 15. August 1915 durch Schrapnellschuß verletzt.

Untersuchung am 21. August 1915.

In der nächsten Umgebung des linken Augapfels finden sich vier größere Hautwunden, von denen eine an der Innenseite des Augapfels in die Tiefe der Augenhöhle führt (Abb. 19).

Links starker Exophthalmus (nicht gemessen), Hämophthalmus.

26. August Entfernung von sechs größeren Bleistücken aus der Augenhöhle.

24. Septem. 1915. Exophthalmus geschwunden. Netzhautblutungen, Papille abgeblaßt, Amaurose.

Im Januar 1916 wird ein linksseitiger Enophthalmus sichtbar. Hertel: Rechts 13, links 14 mm. In der Macula Haabsche Lochbildung.

Beweglichkeit des Augapfels stark herabgesetzt.

Ursache: Narbenschrumpfung.

Abb. 17.

Fall 17. Artill. Hans G., 18 Jahre alt, wurde am 24. August 1915 durch Gewehrschuß verletzt.

Zugewachsen zur Begutachtung am 24. August 1915.

Einschuß an der linken Stirne, in der Nähe der Haargrenze, Ausschuß an der linken Halsseite, dicht unter dem Unterkiefer (Abb. 20).

Beide Wunden vernarbt.

L. A. vollständige Abducenslähmung, Pupille weit, lichtstarr, Hämophthalmus. Amaurose.

Linke Lidspalte etwas enger, der linke Augapfel steht um etwa 2 mm tiefer als der rechte.

Hertel: Rechts 17, links 15 mm.

Ursache: Orbitalwandbruch.

Fall 18. Infant. Franz F., 31 Jahre alt, wurde am 17. April 1915 durch ein Infanteriegeschoß verletzt.

Untersuchung am 11. April 1917.

Einschuß unterhalb des äußeren Endes der linken Augenbraue, Ausschuß oberhalb des inneren Endes der rechten Augenbraue (Abb. 21).

Links: weiße atrophische Herde in der Macula mit starker Pigmentverschiebung. Großer Gesichtsfeldausfall, Finger werden exzentrisch in 1 m gezählt.

Rechts: S. S. $^6/_6$.

Hertel: Rechts 15 mm, links 13,5 mm.

Bei Messung mit Landolts Doppellineal erscheint der Unterschied etwas größer.

Ursache: Augenhöhlenwandbruch.

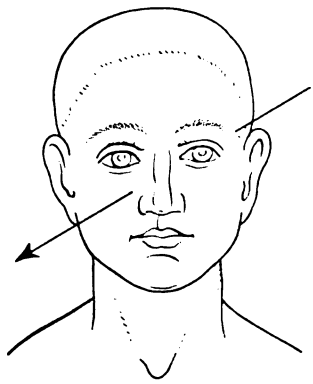

Abb. 18.

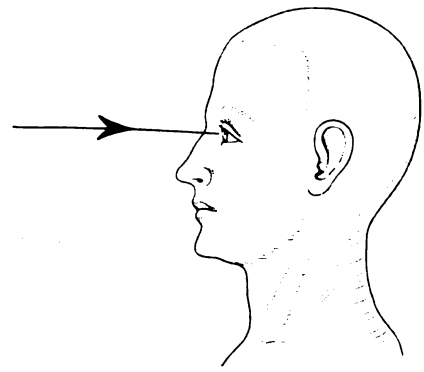

Abb. 19.

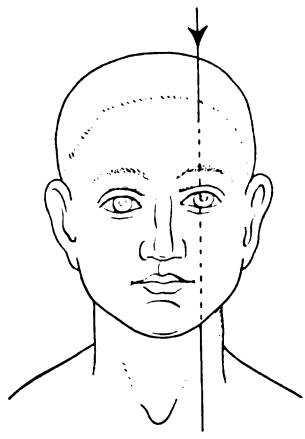

Abb. 20.

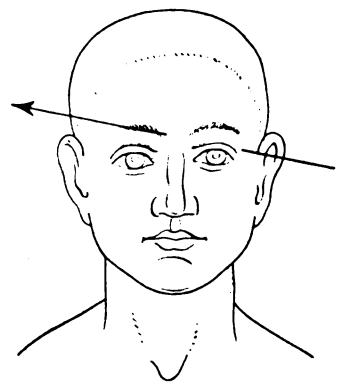

Abb. 21.

Fall 19. Gefr. Simon K., 36 Jahre, wurde am 29. Januar 1917 verletzt. Er war mit mehreren anderen Soldaten in einer offenen Feldschmiede beschäftigt, gefrorenen Dynamit aufzutauen, wobei derselbe explodierte (Abb. 22 u. 23).

K. wurde von der Gewalt der Explosion mehrere Meter hoch in die Luft geschleudert, fiel mit den Füßen voran wieder zur Erde, wo er tief sich in den Schnee einbohrte und aufrecht steckenblieb. Der Kopf war dabei nirgends angestoßen. Bewußtlos wurde der Mann nicht; doch sollen in den nächsten Tagen Zeichen leichter Gehirnerschütterung vorhanden gewesen sein. Eine größere äußere Wunde fehlte, die Lider, besonders die des rechten Auges, waren in den

ersten Tagen etwas geschwollen. Als er sie wieder öffnen konnte, fiel allen seinen Zimmergenossen auf, daß das rechte Auge tiefer im Kopfe steckte als das linke.

Vor der Verletzung waren beide Augen gleich gelagert gewesen.

Am 21. Mai trat der Mann in die Behandlung unserer Abteilung.

Befund: Dunkelgraue Fremdkörpereinsprengungen der Gesichtshaut, besonders ausgesprochen in der Umgebung des rechten inneren Lidwinkels, es scheint sich um mehr oder minder feinen Kohlenstaub zu handeln.

Beide Hornhäute zeigen kleine, aber zahlreiche Fremdkörpereinsprengungen und kleine graue Narben, wo wahrscheinlich früher Fremdkörper gesessen hatten.

An den Regenbogenhäuten keine auffallenden Veränderungen, Pupillen reagieren. Rechts sind die brechenden Medien, Linse und Glaskörper, durchsichtig, der Augenhintergrund normal.

Links besteht Wundstar.

Die Sehschärfe beträgt jetzt nach Operation des Wundstares: Rechts $^{6}/_{36}$ o. C., links + 12,0 D. $^{6}/_{18}$.

Das rechte Auge zeigt leichte Hohläugigkeit, beide Augäpfel sind gleich groß, gut gespannt, liegen in der Längsachse des Körpers gleich hoch und sind nach allen Seiten gut beweglich.

Mit Hertels Exophthalmometer gemessen findet sich rechts eine Prominenz von 10 mm, links von 13 mm.

Ursache: Erweiterung der knöchernen Augenhöhle.

Abb. 22.

Fall 20. Zugführer Georg P., 32 Jahre alt, wurde am 24. Oktober 1914 durch Gewehrschuß verletzt.

Einschuß zwischen rechtem Ohr und rechtem Auge, Ausschuß in der Gegend der linken Trochlea (Abb. 24).

Erste Untersuchung am 1. Februar 1916.

Rechtes Auge: Sehnervenschwund mit Aderhautriß unterhalb der Papille. Strabismus diverg. mit 20 Grad Ablenkung. Die Beweglichkeit des rechten Auges nach allen Seiten etwas eingeschränkt, am wenigsten nach innen.

Die rechte Pupille ist etwas weiter, das rechte AA. steht in der Körperlängsachse etwas tiefer. Hertel: Rechts 10, links 13 mm. Zwei Monate später ist der Unterschied auf 4 mm gestiegen.

Ursache: Augenhöhlenwandbruch, Narbenschrumpfung.

Fall 21. Infant. Salko S., 33 Jahre alt, wurde am 16. September 1916 durch Handgranate verletzt.

Untersuchung am 4. November 1916 (Abb. 25).

Einschuß in der Mitte der rechten Augenbraue, Ausschuß über dem rechten Ohre.

Rechter AA.: Auswärtsschielen. Beweglichkeit normal. Rechter AA. steht steht etwas tiefer.

Aderhautriß. Handbewegungen werden nur exzentrisch nach innen-oben wahrgenommen.

Der rechte AA. steht etwas tiefer, Enophthalmus von 2 mm (Hertel).

Ursache: Orbitalwandzertrümmerung.

Fall 22. Militärarbeiter, der vor Jahren durch einen Hufschlag am rechten äußeren Augenhöhlenrande verletzt worden war (Abb. 26).

Hautnarbe am äußeren Lidwinkel, welche die Lidspalte etwas verengt. Äußerer

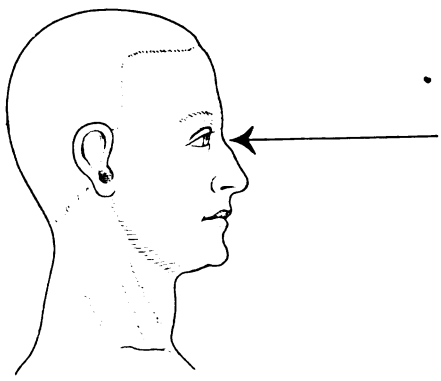

Abb. 23.

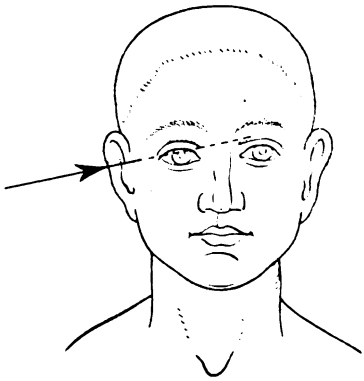

Abb. 24.

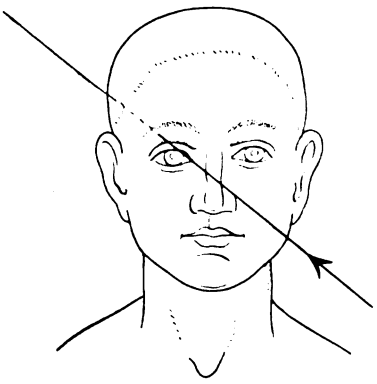

Abb. 25.

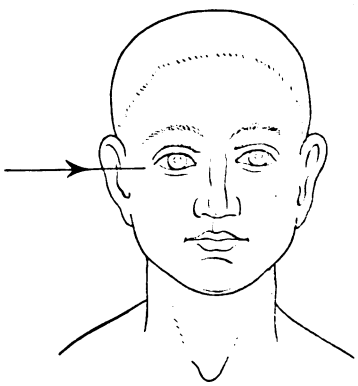

Abb. 26.

knöcherner Augenhöhlenrand fühlt sich uneben an. Rechte Pupille etwas weiter. Sehvermögen nicht beeinträchtigt.

Hertel: Rechts 10, links 13 mm.

Ursache: Bruch der äußeren Augenhöhlenwand.

Fall 23. Johann St., 33 Jahre alt, wurde im Jahre 1913 dadurch verletzt, daß sein Kopf zwischen schweren Holzblöcken eingeklemmt wurde (Abb. 27).

Untersuchung Frühjahr 1915.

Man findet heute an verschiedenen Stellen des Schädels Haut- und Knochennarben. Anscheinend war der Kopf, besonders in seiner rechten Hälfte, und zwar in sagittaler Richtung gequetscht worden. Die rechte Jochbeingegend ist

deutlich abgeflacht. Rechtsseitiger Tränennasengangverschluß durch Knochenbruch.

S. S. rechts $^6/_6$, links $^6/_{24}$.

Das rechte Auge steht in der Körperlänge tiefer. Hertel: Rechts 9, links 13 mm.

Rechtsseitige Taubheit.

Ursache: Orbitalwandbruch.

Fall 24. Bergarbeiter Anton E., 31 Jahre alt. Verletzt im Jahre 1910 im

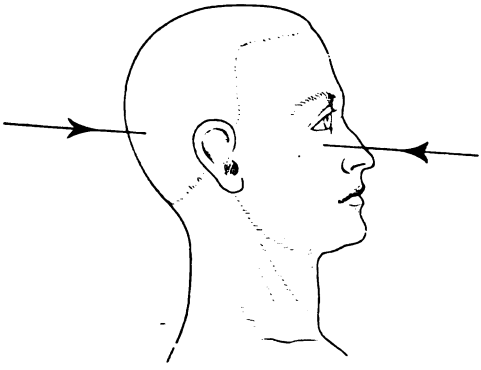

Abb. 27.

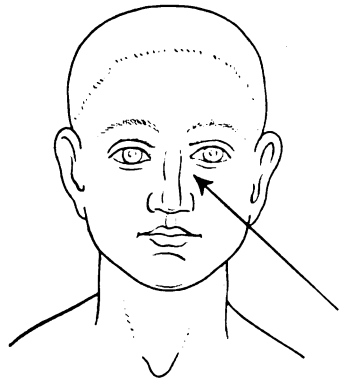

Abb. 28.

Bergmannsberufe durch eine daumendicke eiserne Stange, die mit großer Gewalt gegen die Gegend etwas unterhalb des linken Tränensackes stieß. Der Verletzte fiel um und blieb angeblich durch mehrere Stunden bewußtlos. Gleich nach der Verletzung soll er am linken Auge blind gewesen sein. Exophthalmus soll nie bestanden haben (Abb. 28).

Befund: Rechtes Auge normal, Sehsch. $^6/_6$. Hautnarbe unterhalb des linken Tränensackes, ungefähr der Wangenlidfurche entsprechend. Das obere Ende derselben entspricht dem knöchernen Orbitalrande.

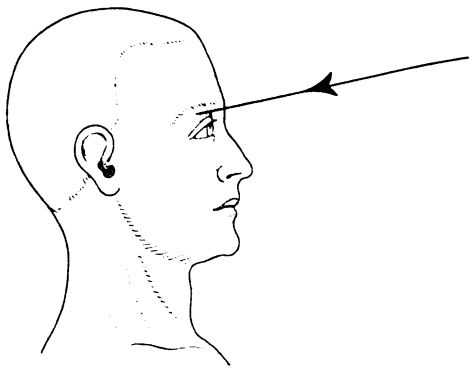

Abb. 29.

Beweglichkeit der Lider und des Augapfels normal. Leichte Hohläugigkeit. Beide Augäpfel gleich groß, liegen in der Längsachse des Körpers gleich hoch. Höhe der Lidspalte 11 mm, gegen 13 rechts. Pupille ein wenig weiter als die rechte, lichtstarr. Sehnervenkopf schneeweiß. Amaurose.

Hertels Exophthalmometer: Rechts 13, links 11 mm.

Ursache: Augenhöhlenwandbruch.

Fall 25. Vincenz K., 46 Jahre alt, wurde vor 20 Jahren durch Sturz von einer hohen Leiter bei Gelegenheit einer Feuerwehrübung verletzt.

1917 Untersuchung anläßlich einer Musterung.

Befund: Tiefe Hautknochennarbe entsprechend der rechten Augenbraue (Abb. 29).

Rechts Sehnervenatrophie mit Amaurose.
Links $^6/_{12}$? + 0, 2,5 D. $^6/_9$.
Starke Hohläugigkeit der rechten Seite, Enophthalmus von mehreren Millimetern, die Aufzeichnung mit dem genauen Maße ist mir verloren gegangen.
Ursache: Augenhöhlenwandbruch.

Die erste Gruppe, die der echten Kriegsverletzungen, umfaßt somit 21 Fälle, die zweite, welche die bei Musterungen gefundenen Friedensverletzungen enthält, 4 Fälle.

Eine eingehendere Besprechung meiner Beobachtungen und der Literatur, die während des Krieges überraschend spärlich anwuchs, unterlasse ich derzeit, da voraussichtlich nach Abschluß des Krieges neues Material in größerer Menge zur Veröffentlichung gelangen und damit erst der Zeitpunkt zur theoretischen Besprechung gekommen sein dürfte.

Wenn z. B. Oguchi aus dem Russisch-Japanischen Kriege nur über drei Fälle dieses Zustandes berichten kann, so beweist dies nur die mangelhafte Beobachtung.

Es sollen nur einige wenige Punkte hervorgehoben werden, so der Umstand, daß in den meisten, wenn nicht vielleicht in allen meiner Fälle Brüche der Augenhöhlenwände bestanden und zur Entstehung des Leidens mindestens beitrugen.

Am häufigsten dürften, schon nach der Angriffstelle und Richtung der verletzenden Gewalt zu schließen, diese Brüche die untere und innere Wand betreffen, es sind dies vor allem die Fälle 1—12.

In den Fällen 1, 10, 11 und 12 zerstörte eine ungefähr in der Ebene der unteren Augenhöhlenwand dahinfahrende Kugel dieselbe.

Im Falle 1 war die Schußrichtung sagittal, in den Fällen 10 und 12 frontal, im Falle 11 aber schräg. In den Fällen 1, 10 und 11 war aus dem Röntgenbilde eine weitgehende Zerstörung der unteren Augenhöhlenwand zu erschließen.

Bei Durchquerungen der Augenhöhle dürfte neben unmittelbarer Zertrümmerung der Wand durch die Kugel auch noch Sprengwirkung in Frage kommen. Sowie die Wände eines Hauses, in welchem eine Granate platzt, sich ohne einzustürzen nach außen vorbuchten können, so dürften sich in einzelnen solchen Fällen die dünneren Teile der Augenhöhlenwände unter dem Einflusse des explosiven Stoßes nach außen wölben und so zur absoluten Raumvergrößerung der Augenhöhle führen.

Auf ähnliche Weise, durch Ausbuchtungsbruch, ist nach meiner Überzeugung auch der Enophthalmus im Falle 19 zu erklären. Der Luftdruck des platzenden Dynamits hat auf den Augenhöhleneingang gewirkt, den Inhalt der Augenhöhle in dieselbe hineingeschleudert und so ihre Wände erweitert.

Wir müssen natürlich annehmen, daß der Luftdruck stärker auf

die rechte Augenhöhle wirkte, wofür vielleicht auch die stärkere Verfärbung der Haut dieser Seite spricht, oder wir müssen eine größere Nachgiebigkeit der rechtsseitigen Augenhöhlenwände in Rechnung bringen.

In diesem, wie in vielen Fällen der jüngsten Zeit, wurde von einer Röntgenaufnahme abgesehen, da die geringe Güte des zur Verfügung stehenden Materiales wenig Aussicht auf brauchbare Bilder bot.

In den Fällen 13, 18, 20 und 22 war vorzugsweise die äußere Augenhöhlenwand Gegenstand der Krafteinwirkung, in anderen die obere. Es ist anzunehmen, daß meist auch in diesen Fällen die Zersplitterung auf die dünne innere und untere Wand übergegriffen haben dürfte. Eine solche Ausbuchtung der inneren und unteren Augenhöhlenwand bei Zertrümmerung der oberen habe ich im Jahre 1910 (Zeitschr. f. Augenheilk. 24, 4. H.) durch Obduktion nachgewiesen.

Narbenschrumpfung des Augenhöhleninhaltes spielte besonders in den Fällen 6, 9, 10, 11, 13, 15, 16 und 20 eine ausschlaggebende Rolle. Sehr deutlich war die Narbenwirkung in den Fällen 9, 15 und 16, bei welchen der Enophthalmus unter hochgradiger Beweglichkeitsbeschränkung erst allmählich unter unseren Augen entstand. In den Fällen 15 und 16 war der Augenhöhleninhalt von mehreren kleinen Geschoßstücken durchdrungen worden. Bei 16 bestand im Anfange unserer Beobachtung sogar Exophthalmus, was der ätiologischen Hypothese Lederers entsprechen würde.

Solche langsam entstehende Enophthalmi dürften häufig der Beobachtung entgehen, da das ärztliche Auge sich an den allmählich ausbildenden Unterschied gewöhnt.

Die von Loeser zuerst beschriebene Nische am äußeren Augenhöhlenrande habe ich nur einmal (Fall V) wahrgenommen, trotz darauf gerichteter Aufmerksamkeit.

Sehr häufig, d. h. zwölfmal, habe ich Tiefstand des enophthalmischen Auges in der Längsachse des Körpers nachweisen können.

In zwei meiner Fälle (13 und 14) bestand eine deutliche Verkleinerung des Augapfels selbst, die sicher etwas zur Verstärkung des Krankheitsbildes beitrug. Es sind dies also unreine Fälle, die aber beim Studium des Enophthalmus und seiner Entstehung mitberücksichtigt werden können.

In einem Falle von Impressionsfraktur in der Gegend des Schläfenlappens und wahrscheinlicher Verletzung der Gewebe an der Spitze der gleichseitigen Augenhöhle glaubte ich einen leichten Enophthalmus dieser Seite wahrzunehmen.

Da ich aber in diesem Zeitpunkte keine Gelegenheit zu Messungen hatte und einige Wochen später, als der Mann in wesentlich gebessertem Zustande in meine Abteilung kam, Betrachtung ebenso wie Messung keinen Unterschied zwischen beiden Seiten erkennen ließen, so habe ich diesen Fall, in welchem ich

an eine Sympathicusläsion (es bestand ursprünglich auch Ptosis-Miosis) dachte, als unsicheren in meine Zusammenstellung nicht aufgenommen.

In meinem Falle 3 war übrigens ein Verschwinden des ursprünglich durch Messung nachgewiesenen Enophthalmus zu beobachten. Ob hier der sicher vorhandene Orbitalwandbruch selbst oder eine Sympathicusverletzung das Zurücktreten des Augapfels bewirkte, bleibe dahingestellt.

In drei der hier veröffentlichten Fälle war der Enophthalmus von einer schweren Verletzung der Tränenwege, die zu vollständiger Behinderung des Abflusses führte, begleitet, es sind dies die Fälle 10, 12 und 23.

Die verletzende Gewalt war in 8 Fällen ein Gewehrschuß, in 5 Fällen Schrapnellschuß, zweimal Granat- bzw. Handgranatschuß. In 4 Fällen stieß der Kranke gegen einen harten Gegenstand oder fiel auf einen solchen; in einem fiel ein größerer Stein auf das Gesicht. Zweimal verursachte eine Explosion von Dynamit den Enophthalmus, wobei das eine Mal sicherlich der Luftdruck allein die Ursache abgab, während im anderen die dabei herumgeschleuderten Steine den zum Enophthalmus führenden Knochenbruch bewirkt haben dürften. Zwei Enophthalmi sind auf Hufschlag, einer auf eine Quetschung des ganzen Kopfes zurückzuführen.

Zum Schlusse drängt es mich, meinen vorgesetzten militärischen Behörden, insbesondere dem Armeesanitätschef, Herrn Oberstabsarzt Doz. Dr. E. Mattauschek, für die verständnisvolle, bereitwillige Unterstützung wissenschaftlicher Bestrebungen den ergebensten Dank auszusprechen.

Nachtrag während des Drucks:

Fall 26: San.-Ltn. Joh. M., 25 J. alt, wurde am 10. Juni 1917 durch Splitter einer Wurfmine an der rechten Halsseite in der Oberschlüsselbeingrube verletzt. Sofortige Verletzungsfolge: sensible und leichte motorische Störungen in der rechten Hand.

Am 16. August 1917 stellte ich rechts Ptosis, Miosis und Enophthalmus fest, nachdem schon Anfang Juli eine rechtsseitige Sympathicuslähmung ärztlich konstatiert worden war; jedenfalls hat dieselbe schon viel länger bestanden.

Lidspalte r. 11 mm, l. 12—13 mm.

Pupille r. 3 mm, l. 5 mm.

Hertels Exophthalmometer: R. 17, l. 18 mm.

Landolts Doppellineal: Unterschied von 1 mm. Wiederholte Messungen ergeben stets den gleichen Unterschied von 1 mm.

Der Kranke teilt mit, daß die auffallenden Zeichen der Sympathicuslähmung (Ptosis und Miosis; der Enophthalmus war bisher nie gemessen worden) in der letzten Zeit abgenommen hätten; es ist also anzunehmen, daß höchstwahrscheinlich auch der Enophthalmus früher einen höheren Grad besessen haben dürfte.

Ursache des Enophthalmus: Sympathicuslähmung.

Fall 27: Infant. Fabian Bl., 32 J. alt, wurde am 25. August 1917 durch Granatschuß an der linken Wange schwer verwundet.

Ich hatte am 31. August Gelegenheit, ihn an der stomatologischen Abteilung des Herrn Doz. Dr. Urbantschitsch zu untersuchen (Abb. 30).

Breite klaffende Wunde der rechten Wange vom Ohr bis in die Oberlippe. Ausgedehnte Zertrümmerung des rechten Oberkiefers, insbesondere auch des unteren Augenhöhlenrandes. Facialislähmung, Lagophthalmus. Beweglichkeit des Augapfels normal.

Deutlicher Enophthalmus, schätzungsweise 2 mm; dabei steht das rechte Auge um etwa 1 mm tiefer.

Augapfel anscheinend unverletzt. Pupille reagiert, Fundus bei oberflächlicher Untersuchung normal. S. S. Fingerzählen in 2 m.

Ursache: Zertrümmerung des Orbitalbodens.

5. September 1917: Hertels Exophthalmometer: R. 8 mm, l. 11 mm.

S. S. des rechten Auges: Fingerzählen in mehr als 6 m. Gesichtsfeld bei grober Prüfung frei. Fundus normal.

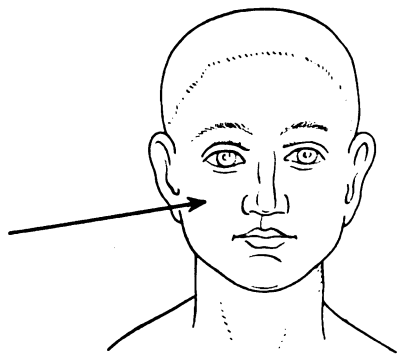

Abb. 30.

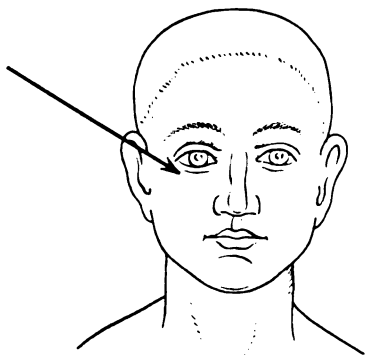

Abb. 31.

Fall 28: Derselbe enstammt ebenfalls der stomatologischen Abteilung (Doz. Urbantschitsch).

Kanon. G. Martin, 44 J. alt, wurde am 15. August 1917 dadurch verletzt, daß ein großer, schwerer Stein bei Gelegenheit einer Felssprengung gegen die rechte Jochbeingegend geschleudert wurde. Erste Untersuchung am 28. August. Ausgedehnte Zerreißung der rechten Wange, Bruch des rechten Jochbeines und Oberkiefers. Lagophthalmus infolge Facialislähmung. Augapfel selbst unverletzt, zählt Finger. Zur Deckung des Augapfels vernähte ich die rechte Lidspalte (Abb. 31).

20. Oktober 1917: Nach Eröffnung der rechten Lidspalte sieht man, daß der rechte Augapfel in der Längsachse des Körpers deutlich tiefer steht. Hertels Exophthalmometer: R. 9, l. 12. Beweglichkeit des Auges normal; dasselbe zählt Finger in etwa 3 m.

Gröbere Fundusveränderungen fehlen.

Ursache: Bruch des Bodens der Augenhöhle.

Bei der ersten Untersuchung hatte ich auf die Möglichkeit eines Enophthalmus geachtet, einen solchen aber nicht wahrnehmen können. Messungen waren damals wegen der starken Schwellung und der anderweitigen Verletzungsfolgen nicht möglich gewesen.

Stomatologische Kriegsabteilungen dürften bei sorgfältiger und wiederholter Nachschau eine ergiebige Fundstätte für traumatische Enophthalmi sein.

Über Eosinophilie im Auge.

Von
Prof. Dr. **Ernst Fuchs** (Wien).

Polymorphkernige eosinophile Leukocyten oder kürzer eosinophile Zellen (e. Z.) findet man vereinzelt bei den verschiedenartigsten Entzündungsprozessen im Auge. Wenn die Exsudatzellen überwiegend oder fast ausschließlich aus solchen Zellen bestehen, wird dies als lokale Eosinophilie (E.) bezeichnet. Eine solche ist im Auge hauptsächlich von der Bindehaut beim Frühjahrskatarrh bekannt. Es ist wahrscheinlich, daß unter den bisher veröffentlichten Befunden über anatomische Veränderungen im Augeninnern sich auch solche finden, wo das Vorkommen e. Z. in größerer Zahl erwähnt wird, aber es ist wohl für niemand möglich, alle publizierten anatomischen Befunde daraufhin durchzulesen. Ich halte es daher für gerechtfertigt, meine eigenen Befunde von lokaler E. im Auge bekanntzugeben. Da ich nur wenige solche unter meinem großen Materiale habe, ist die Eosinophilie im Auge offenbar ein seltenes Vorkommnis. Zu ihrer genaueren Erforschung wäre es wünschenswert, daß durch meine Mitteilung auch andere zur Veröffentlichung einschlägiger Befunde angeregt würden.

Über den heutigen Stand unserer Kenntnisse über e. Z. und allgemeine sowie lokale E. kann man sich aus den Arbeiten von Paltauf[1]) und Schwarz[2]) unterrichten. Über E. des Auges stellt Pascheff das bisher Bekannte zusammen[3]). Danach findet sich E. besonders bei Bindehautkrankheiten, vor allem bei Frühjahrskatarrh, dann bei Heufieber, Sporotrichosis und der von Pascheff beschriebenen akuten nekrotisierenden Bindehautentzündung. Experimentell kann man sie hervorrufen durch Einträufelung von Ascarissaft in den Bindehautsack [Weinberg und Séguin[4])]. Im Augeninnern wurde E. in einem Falle von intraokulärem Cysticercus gefunden (Pascheff).

Meine eigenen Fälle sind folgende:

---

[1]) Die Pathologie des Blutes im Handbuch der allgemeinen Pathologie von Krehl und Marchand **2.** 1912.

[2]) Ergebnisse der allgemeinen Pathologie und pathologischen Anatomie, herausgegeben von Lubarsch und Ostertag, 17. Jahrg., S. 138. 1914.

[3]) Folia haematologica **11**, 1. Abt., S. 430. 1911.

[4]) Recherches biologiques sur l'éosinophilie. Annales de l'Institut Pasteur **28**, Nr. 5. Mai 1914.

1. Ein 17jähriger Schlosser erlitt eine Verletzung durch Eisensplitter. Es bestand eine 4 mm lange, lineare, senkrechte, perforierende Hornhautwunde nahe dem nasalen Limbus und 5 cm hinter dem temporalen Limbus eine stecknadelkopfgroße Wunde in der Sclera, an welcher eine Glaskörperflocke hing. Die Linse war trüb. Der Versuch, mit dem großen Magneten einen Splitter zu entfernen, blieb erfolglos. Es folgte eine schleichende Entzündung mit Setzung von Präcipitaten im unteren Teile der Hornhaut und einem fibrinös-eitrigem Belage auf der nasalen Hälfte der Iris. Ein Woche später entwickelte sich ein Hypopyon, das 3 mm Höhe erreichte. Das Auge wurde jetzt enucleiert, 26 Tage nach der Verletzung. Vor der Enucleation war durch eine Punktion Kammerwasser zum Zwecke der bakteriologischen Untersuchung entleert worden, aber die davon gemachten Ausstrichpräparate sowie Kulturen ergaben ein negatives Resultat. Zwei Tage vor der Enucleation hatte das andere Auge begonnen, lichtscheu zu werden, was sich nach der Enucleation verlor; dieses Auge ist noch heute, 10 Jahre später, gesund.

Das nach Härtung in Müller-Formol in horizontaler Richtung geschnittene Auge zeigt entsprechend dem klinischen Befunde auch anatomisch den einer Iritis traumatica serosa, nämlich starke Infiltration des episcleralen Gewebes, Präcipitate an der Hornhaut und starke diffuse Infiltration der Iris mit vielen Plasmazellen, während der hintere Augenabschnitt nur wenig von der Entzündung betroffen ist. Im einzelnen sind die Veränderungen folgende: Das subconjunctivale Gewebe des Limbus und das episclerale Gewebe bis zu den Ansätzen der Recti ist dicht infiltriert mit Lymphocyten, welche auch noch Mäntel um die vorderen Ciliargefäße innerhalb der Sclera bilden. E. Z. fehlen hier vollständig. Die ersten trifft man im vorderen Augenabschnitt erst im Augeninnern an, zwischen den Lamellen des Ligamentum pectinatum. Weiter nach außen gehen die e. Z. im hinteren Augenabschnitt. Sie begleiten die hinteren Ciliararterien noch bis zur Mitte der Scleraldicke und einzelne werden auch noch in den Infiltraten um die Gefäße an der hinteren Oberfläche der Sclera angetroffen.

Die Hornhautwunde ist fest vernarbt und die Hornhaut ist im übrigen normal. An ihrer hinteren Oberfläche liegen auf dem unveränderten Endothel echte Präcipitate, einige rund, andere halbkugelig mit flacher Basis aufsitzend. Einige Präcipitate bestehen ausschließlich aus einkernigen Zellen ohne eosinophile Granulationen und sind dem Aussehen nach gequollene Lymphocyten. Andere enthalten einzelne e. Z. und in einem einzigen sind diese ungefähr ebenso zahlreich wie die Lymphocyten. Im Kammerwasser sind, nebst einzelnen Erythrocyten, außerordentlich zahlreiche e. Z. suspendiert; auch das Hypopyon wird ausschließlich von solchen Zellen gebildet.

Die Iris ist geschwollen; ihre Wurzel liegt der Hornhaut an, ihr Pupillarrand ist an die Linsenkapsel angewachsen. Die Oberfläche der Iris ist mit einem zusammenhängenden mehrschichtigen Belag von Zellen bedeckt, welche große, runde, ovale oder nierenförmige, chromatinarme Kerne mit einem oder zwei Kernkörperchen besitzen. Der große runde Protoplasmakörper ist nur in den an der Oberfläche lose liegenden Zellenlagen deutlich; in den unteren fließt er mit den benachbarten Zellen zu einer gemeinschaftlichen Masse zusammen. Ähnliche Zellen liegen auch im Stroma der Iris und haben, wenigstens was den Kern anlangt, Ähnlichkeit mit Endothelzellen. Ich beschrieb einen solchen Belag in einem Falle von spontan entstandener Iritis[1]) und fand ihn auch noch in dem hier folgenden, sowie in einem weiteren Fall von seröser traumatischer Iritis. Auf der vorderen Fläche dieses Belages liegen reichlich e. Z., welche sich aus dem Kammerwasser darauf niedergeschlagen haben. Die Oberfläche der Iris

[1]) Über Keratitis pustuliformis profunda. Archiv f. Ophthalmol. **90**, 39. 1915.

trägt auch einige Präcipitate, von welchen einzelne ausschließlich aus Lymphocyten bestehen, andere nebst solchen auch einzelne e. Z. enthalten. Das Exsudat, welches bei der klinischen Untersuchung auf der nasalen Seite der Iris gesehen worden war, erweist sich als ein großer flacher Klumpen von Fibrin, welcher an seiner ganzen Oberfläche, auch an der auf der Iris liegenden, von demselben Belag endothelartiger Zellen überzogen ist wie die Irisoberfläche. Innerhalb des Fibringerinnsels liegen auch einzelne solcher Zellen und einige e. Z.

Im Stroma der Iris besteht eine dichte allgemeine Infiltration und an einzelnen Stellen, besonders am ciliaren Rand und im pupillaren Teil, auch herdförmige Zellanhäufungen. Die diffuse Infiltration wird von Plasmazellen und e. Z. gebildet; an einigen Stellen überwiegen die einen, an anderen Stellen die anderen. von den herdförmigen Zellanhäufungen sind einzelne bloß aus Lymphocyten zusammengesetzt, andere enthalten neben diesen auch e. Z. Einer der Herde hat das retinale Blatt der Iris durchwachsen und geht in das die hintere Kammer erfüllende Exsudat über; je weiter man die Zellenmasse dorthin verfolgt, desto mehr überwiegen die e. Z. über die Lymphocyten.

Die hintere Kammer ist von Exsudat erfüllt, das fast ausschließlich aus e. Z. besteht. An einer Stelle ist die Kammer infolge eines Defektes in der Linse besonders tief, und dieser Raum ist von einem Exsudatklumpen eingenommen, den man als Eiterklumpen bezeichnen muß und der bloß aus e. Z. zusammengesetzt ist. Hier wird also ebenso wie im Hypopyon Eiter durch e. Z. gebildet, was als Seltenheit zu betrachten ist.

Von der hinteren Kammer lassen sich die e. Z. in die quellende und zerklüftete Linse verfolgen. Sie liegen zwischen den auseinanderweichenden Linsenfasern in langen Reihen, welche sich an ihren Enden in einzelnstehende Zellen auflösen. Den e. Z. muß also eine starke Bewegungsfähigkeit zugeschrieben werden. Dagegen fehlt ihnen die Phagocytose für die zerfallende Linsensubstanz. Diese wird von den gleichfalls anwesenden mononucleären Leukocyten aufgenommen; zu der Bildung von Riesenzellen, wie so häufig, ist es in diesem Falle nicht gekommen.

Der Ciliarkörper ist im Bereiche des Ciliarmuskels reichlich von e. Z. durchsetzt, wovon später noch die Rede sein wird. Die Ciliarfortsätze zeigen nur geringe Infiltration mit Lymphocyten und e. Z. An der Oberfläche des Ciliarkörpers liegen einzelne freie Zellen, ausschließlich e. Z. Daneben trägt das Ciliarepithel noch einige präcipitatähnliche runde Zellklumpen, welche wieder ausschließlich aus Lymphocyten zusammengesetzt sind. An der temporalen Seite ist der Ciliarkörper entsprechend der Stelle der perforierenden Scleralwunde nahe seinem hinteren Ende unterbrochen. Hier erstreckt sich von der die Scleralwunde verschließenden festen Narbe ein 3 mm langer und ebenso dicker Zapfen in den Glaskörperraum. Der Zapfen besteht in seinem basalen Teile aus derbem Bindegewebe, in seinem oberflächlichen jüngeren Teil aus Granulationsgewebe. In der Scleralnarbe selbst fehlen e. Z., in dem aus der Narbe hervorgehenden basalen Teil des Zapfens sind solche in geringer Menge vorhanden. Dagegen liegen hier Nester von Lymphocyten, welche Gruppen von epitheloiden Zellen einschließen. Dieser Herd hat das typische Aussehen der Veränderungen bei sympathisierender Entzündung. Ein paar gleiche Herde finden sich auch noch in dem vorne an den Zapfen angrenzenden flachen Teil des Ciliarkörpers und in dem hinten an den Zapfen sich anschließenden vordersten Teil der Aderhaut; sonst sind nirgends im Auge Veränderungen nach Art der sympathisierenden Entzündung vorhanden. Diese, obwohl vollkommen charakteristisch, sind also auf einen sehr kleinen Bezirk beschränkt; zur Erkrankung des anderen Auges kam es nicht, wahrscheinlich weil die Enucleation noch rechtzeitig geschehen war. In dem oberflächlichen, aus Granulationsgewebe gebildeten Teile des Zapfens liegen ausschließlich massenhafte e. Z.

In der Aderhaut besteht eine geringe diffuse Infiltration teils mit Lymphocyten, teils mit e. Z., welche nach hinten immer mehr abnimmt. Im vorderen Teil der Aderhaut liegen auch noch einzelne, herdförmige Zellanhäufungen an den Venen, von welchen einige bloß aus Lymphocyten zusammengesetzt sind, andere aus Lymphocyten und e. Z., wieder andere vorwiegend aus letzteren. An der nasalen Seite ist der Ciliarkörper von seiner Anheftungsstelle an und der vordere Teil der Aderhaut bis zu den Wirbelvenen von der Sclera abgehoben. In dem dadurch geschaffenen Raum liegen außerordentlich viele e. Z. bis in die äußeren Schichten der Aderhaut und zwischen die meridionalen Fasern des Ciliarmuskels hinein. Außer den e. Z. gibt es hier nur noch Lymphocyten in mäßiger Zahl und einzelne große einkernige Zellen vom Aussehen abgestoßener Endothelzellen. Die Anhäufung e. Z. erstreckt sich ringsum auch auf den nicht durch Abhebung vergrößerten temporalen Teil des suprachorioidealen Raumes.

Die Netzhaut ist auch nur an der nasalen Seite abgehoben. Die subretinale Flüssigkeit ist bis auf einige wenige Lymphocyten frei von Zellen. In der Netzhaut besteht eine geringe Periphlebitis, bloß mit Lymphocyten, ohne e. Z.

Da der Kranke während seines Spitalaufenthaltes nicht auf E. des Blutes untersucht worden war, wurde dem Verhalten des Blutes in den Gefäßen des Auges Aufmerksamkeit geschenkt. Soweit dieselben Blut enthalten, sind es Erythrocyten mit einzelnen randständigen Leukocyten; unter diesen sind e. Z. nur außerordentlich selten zu sehen. Nur an einer kleinen Stelle des Ciliarkörpers sind einige Blutgefäße ganz erfüllt bloß von weißen Blutkörperchen, welche fast alle e. Z. sind.

Das Auge zeigt also starke Exsudation einerseits im Bereich der Augenkammern, andererseits im subchoriodealen Raum, während der Glaskörperraum nur unbedeutende entzündliche Veränderungen aufweist. Wenn bei perforierender Verletzung der Hornhaut die Infektion des vorderen Augenabschnittes auf den hinteren fortschreitet, ergreift sie den Glaskörperraum, nicht den subchorioidealen Raum. Man kann daher die in unserem Falle bestehende starke Exsudation im subchorioidealen Raum nicht als fortgeleitet vom Kammerraum ansehen, um so mehr als ein Zusammenhang der Infiltration beider Räume nicht sichtbar ist. Gerade die Stelle, wo eine Überleitung der Entzündung am ehesten geschehen könnte, nämlich der die Räume trennende vorderste Teil des Ciliarkörpers mit seinem Ansatz an die Sclera ist nur wenig infiltriert. Ich glaube daher, daß hier zwei voneinander unabhängige Infektionsstellen bestehen, für die vordere Kammer die Hornhautwunde, für den subchorioidealen Raum die Scleralwunde. Da die Art des Exsudates an beiden Orten dieselbe ist, scheint auch die Beschaffenheit des Infektionserregers die gleiche gewesen zu sein.

Die e. Z. sind in diesem Falle örtlich beschränkt auf das Augeninnere und hier wieder auf den Kammerraum und den Subchorioidealraum. Zeitlich besteht eine Beschränkung in der Weise, daß im ersten Stadium des Krankheitsverlaufes die Lymphocyten, im zweiten die e. Z. die Exsudation bestreiten, was sich aus folgenden Erwägungen ergibt: Die Präcipitate auf der Hornhaut und Iris, welche bloß aus

Lymphocyten bestehen, können nicht kurz vor der Enucleation entstanden sein, wo bloß e. Z. im Kammerwasser suspendiert waren. Zur Zeit ihrer Bildung müssen nur Lymphocyten in der Kammer gewesen sein. Als dann die e. Z. auftraten, enstanden Präcipitate, welche nebst den Lymphocyten auch einzelne e. Z. enthalten. Als aber dann die Lymphocyten aus dem Kammerwasser zugunsten der e. Z. ganz verschwunden waren, bildete sich kein Präcipitat mehr, da bloß aus e. Z. zusammengesetzte Präcipitate fehlen. Die e. Z. eignen sich offenbar zur Zusammenballung zu Präcipitaten ebensowenig wie die neutrophilen polynucleären Leukocyten; daher entstand in diesem Stadium das bloß aus e. Z. gebildete Hypopyon. Präcipitate und Hypopyon kommen bekanntlich nur selten zusammen vor und sind dann wenigstens nicht zur selben Zeit entstanden. Die Präcipitate entsprechen einer Exsudation von Lymphocyten, das Hypopyon einer solchen von Eiterkörperchen, deren Stelle im vorliegenden Falle die e. Z. einnehmen. Sowie im Bereiche der Kammer, zeigt sich der Wechsel in der Zellenart auch in den Herden im vorderen Teil der Aderhaut, welche zum Teil noch ausschließlich aus Lymphocyten bestehen, zum Teil aber aus solchen zusammen mit e. Z. Erstere gehören einem früheren, letztere einem späteren Stadium an.

Die e. Z. haben alle zwei voneinander getrennte kleine Kerne. Dies gilt auch für die noch in der Gefäßlichtung liegenden e. Z. Nur sehr ausnahmsweise sah ich e. Z. mit gelapptem Kern und noch seltener solche Zellen mit einem einzigen oder mit drei kleinen Kernen. Außerdem gibt es noch sehr vereinzelt große Zellen mit großem, chromatinarmen, länglichen Kern mit Kernkörperchen, deren Protoplasma mit eosinophilen Granulationen erfüllt ist, also eosinophile Myelocyten. Außerdem kommen kleine kernlose Klümpchen mit eosinophilen Granulationen vor, welche wahrscheinlich durch den Schnitt abgekappte Teile e. Z. sind.

2. Diesen Fall beschrieb ich wegen der Präcipitate in meiner Arbeit über chronische endogene Uveitis[1]) und ich führe hier das auf e. Z. Bezügliche nochmals an.

Der 68jährige Kranke war an beiden Augen wegen Glaukom iridektomiert worden. Das linke Auge war zur Zeit der Operation schon erblindet. Hier ging der Augendruck nach der Operation nicht herab, die Narbe wurde ektatisch, das Auge blieb gereizt und sieben Wochen nach der Operation brach eine sympathische Entzündung im rechten Auge aus, welches die Iridektomie gut überstanden hatte. Das linke sympathisierende Auge wies zahlreiche graue speckige Präcipitate auf, so daß man diesen Fall wohl als seröse traumatische Iritis bezeichnen darf. Die mikroskopische Untersuchung ergibt die Gegenwart zahlreicher echter Präcipitate, welche den mittleren Teil der Hornhaut einnehmen. Außerdem findet sich aber,

[1]) Archiv f. Ophthalmol. 84, 213. 1913.

und zwar im unteren Teil der Hornhaut, auch ein ganz lockerer Zellenbelag, welcher stellenweise zu größeren Häufchen, Pseudopräcipitaten, sich erhebt, die also hier neben echten Präcipitaten liegen. Ein gleich lockerer Belag überzieht auch den unteren Teil der Iris, wo er stellenweise fast so dick ist wie die Iris selbst. Geringere lockere Zellanhäufungen bestehen ferner auf dem Ciliarkörper und im circumlentalen Raum der unteren Seite. Alle die Zellen nun, welche lose auf der Hornhaut, Iris und Ciliarkörper liegen, sind fast ausschließlich e. Z.; nur ganz vereinzelt sind Lymphocyten dazwischen zu sehen. Selbstverständlich bestehen auch die vorhandenen Pseudopräcipitate aus e. Z. Dagegen liegen im Gewebe der Uvea, welche die für sympathisierende Entzündung charakteristischen Veränderungen aufweist, nur äußerst wenige e. Z., so daß man Mühe hat, sie überhaupt zu finden. Ebenso entbehren auch die echten Präcipitate dieses Auges dieser Zellen; sie sind wie gewöhnlich aus einer zusammenhängenden Protoplasmamasse mit eingelagerten großen Kernen und etwas Pigment zusammengesetzt. Einzelne e. Z. liegen nur an der Oberfläche der Präcipitate, wohin sie sich aus dem Kammerwasser niedergeschlagen hatten und von wo aus sie manchmal in die Randteile der Präcipitate eingedrungen sind. Daß der Belag e. Z. auf den Präcipitaten nicht stärker ist, erklärt sich aus dem Umstand, daß die Hauptmasse dieser Zellen im unteren Teile der Kammer liegt, während die Präcipitate die mittleren Teile der Hornhaut einnehmen.

Dem damaligen Befund ist hinzuzufügen, daß die breite Iridektomienarbe dicht infiltriert ist, und zwar durch Herde von Lymphocyten, welche Gruppen von epitheloiden Zellen einschließen, wie es der sympathisierenden Entzündung zukommt. Hier finden sich auch noch e. Z., welche an Zahl rasch abnehmen, je mehr man sich der Oberfläche nähert, doch sind einzelne auch noch in den episcleralen Zellherden anzutreffen. Auf der Iris liegt ein ähnlicher Belag endothelartiger Zellen wie im vorigen Falle und erst auf diesem die e. Z. — In bezug auf die Beschaffenheit der e. Z. ist dasselbe zu sagen wie vom ersten Fall; eosinophile Myelocyten fehlen. In meiner ersten Mitteilung heißt es, daß ich in dem Blut, das die Blutgefäße des Auges reichlich erfüllte, keine einzige e. Z. nachweisen konnte. Jetzt habe ich nach langem Suchen drei derselben gefunden; jedenfalls waren sie also im kreisenden Blute nicht vermehrt.

Von diesem Falle gilt wie für den ersten, daß die E. sich der Hauptsache nach auf den vorderen Abschnitt des Augeninnern beschränkte und einem späteren Stadium der Entzündung angehörte als das, wo die echten Präcipitate sich gebildet hatten.

3. Eine 66jährige Frau litt seit drei Monaten an chronischem Glaukom. Es wurde deshalb die Iridektomie nach Lagrange gemacht. Am zweiten Tage nach der Operation fand man den Glaskörper in der Wunde; die Kammer stellte sich nicht wieder her, die Linse wurde trüb. Das Auge wurde drei Monate nach der Iridektomie enucleiert und in vertikaler Richtung geschnitten.

Die Wundränder sind fast 2 mm voneinander entfernt und der Zwischenraum von Granulationsgewebe ausgefüllt. An der hinteren Hornhautfläche ist ein zusammenhängender Zellenbelag, welcher sich stellenweise zu großer Dicke erhebt (Pseudopräcipitate). Im unteren Teile der außerordentlich seichten Kammer ist ein kleines Hypopyon. Die Iris ist dicht mit Plasmazellen infiltriert und fehlt an der Stelle des Koloboms bis an ihre Wurzel. Die Linsenkapsel ist zerrissen und einer ihrer Zipfel in die Narbe eingeheilt, die Linse ist in Zerfall begriffen. In der Ausdehnung der Iridektomienarbe sind die Ciliarfortsätze von organisiertem Exsudat überzogen, im übrigen Umkreise liegen aber nur einzelne Zellen auf denselben. Der Ciliarkörper und die Aderhaut sind nur wenig infiltriert, die Netz-

haut ist unten in ihrem vorderen Abschnitt abgehoben und zeigt leichte Periphlebitis. An der Papille besteht Druckexkavation.

Dieser Fall ist wie die beiden ersten als traumatische seröse Iritis anzusehen: dichte Infiltration des episcleralen Gewebes und der Iris mit Plasmazellen; Beschläge auf der Hornhaut, wenig Veränderungen im hinteren Abschnitt. Was die e. Z. anlangt, so fehlen sie im episcleralen Gewebe. Auch der Belag auf der hinteren Hornhautfläche enthält keine, doch haben sich solche aus dem Kammerwasser auf die Oberfläche des Belages, sowie auf die Oberfläche der Iris niedergeschlagen; sie sind es auch, welche ganz allein das Hypopyon bilden. In der Iris finden sich unter den Plasmazellen, welche eine dichte und gleichmäßige Infiltration bilden, im oberen Teile fast keine e. Z.; nach unten nehmen sie zu und werden im untersten Teile ebenso zahlreich wie die Plasmazellen. Vereinzelte e. Z. trifft man noch im Ciliarkörper und im vordersten Teile der Aderhaut, sowie unter den spärlichen Zellen, welche auf der Oberfläche des Ciliarkörpers bis zur Ora serrata liegen. In den Blutgefäßen sind, soweit sie Blut enthalten, keine e. Z. zu sehen.

Dieser Fall gleicht den vorigen darin, daß die E. sich auf den vorderen Abschnitt beschränkt und einem späteren Stadium der Entzündung angehört; im ersten Stadium war der Belag an der Hornhaut entstanden, im zweiten das nur aus e. Z. bestehende Hypopyon.

4. Ein 9jähriger Knabe war beim Spielen verletzt worden. Drei Wochen später, als der Knabe zur Enucleation in die Klinik kam, zeigte das Auge im inneren unteren Quadranten der Hornhaut eine Narbe, zu der die Iris zog; die Kammer war seicht, die Iris geschwollen, die Pupille durch einen Exsudatpfropf verschlossen. T — 3.

Die anatomische Untersuchung des in vertikaler Richtung geschnittenen Auges läßt in der Hornhaut die bereits verheilte Narbe sehen, in deren hinterem Teil die Iris eingeheilt ist. Einzelne ganz kleine Beschläge liegen an der hinteren Hornhautwand. Das die Pupille erfüllende Exsudat zieht durch die Linse, von welcher nur die Randteile vorhanden sind, nach hinten in den Glaskörper und verbreitert sich hier zu einem Abscеß, welcher von der allseitig abgehobenen Netzhaut eng umschlossen ist.

Die Infektion wurde hier offenbar in den Glaskörperraum gesetzt. Im vorderen Abschnitt — Iris und Ciliarkörper — entwickelte sich eine mehr chronische Entzündung, welche zur Infiltration hauptsächlich mit Plasmazellen und kleinen Beschlägen an der Hornhaut führte und der serösen traumatischen Iritis an die Seite zu stellen ist. E. Z. finden sich nicht frei in der Kammer, sondern nur in der Iris und auch da nur in sehr geringer Menge. Ich würde daher den Fall hier nicht erwähnen, wenn er nicht folgendes Verhalten bieten würde: Die Gefäße der Aderhaut sind mit roten Blutkörperchen gefüllt; unter den randständigen weißen finden sich schon auffällig viele e. Z., doch könnte dies mit ihrer größeren Häufigkeit im Kindesalter erklärt werden. Die Gefäße in der stark entzündeten Iris und im Ciliarkörper sowie die Gefäße, welche in den sich organisierenden Glaskörperabsceß hineinwachsen, sind, wie häufig in entzündeten Geweben, prall gefüllt ausschließlich mit weißen Blutkörperchen und unter diesen überwiegen die e. Z., ja bilden manchmal allein den Inhalt des Gefäßes. Es liegt in diesem Falle nichts vor, anzunehmen, daß eine allgemeine oder Blut-E. vorhanden

gewesen wäre; dies würde ja auch nicht erklären, daß die Zahl der e. Z. in den Gefäßen in dem Maße zunimmt, als das umgebende Gewebe stärker entzündet ist. Die richtige Deutung scheint mir zu sein, daß hier im Auge Stoffe vorhanden sind, welche auf die e. Z. chemotaktisch wirken, weshalb sich diese zunächst in den zuführenden Gefäßen anhäufen, um dann in das Gewebe überzutreten, was — vielleicht wegen der noch kurzen Dauer — erst in geringem Maße der Fall war.

5. Ein 41jähriger Schlosser war durch einen ins Auge dringenden Eisensplitter verletzt worden. Es bestand eine nicht infiltrierte lineare Hornhautwunde, Hyperämie der Iris und traumatische Katarakt. Der Versuch, den Splitter mit dem großen Magneten zu entfernen, schlug fehl. Das Auge wurde allmählich weicher und die Lichtempfindung schlecht, weshalb es 34 Tage nach der Verletzung enucleiert wurde, obwohl die Entzündung im vorderen Augenabschnitt unbedeutend war. Die Untersuchung des Auges zeigte nicht die erwartete schwere Entzündung im hinteren Augenabschnitt, sondern nur Abhebung des Ciliarkörpers und der Aderhaut von der Sclera bis zur Äquatorgegend nach hinten und vollständige, wenn auch flache Abhebung der Netzhaut. Die Hornhautwunde ist gut verheilt. In der ganzen Uvea liegen nur vereinzelte Lymphocyten, in der Netzhaut besteht etwas Periphlebitis, freies Exsudat ist nirgends vorhanden. Entzündung besteht nur in der Umgebung der Anschlagstelle des Eisensplitters an der temporalen Seite in der Äquatorgegend. Hier ist die Aderhaut von einer dichten Infiltration eingenommen, in deren Nachbarschaft noch einzelne kleinere Infiltrate in der Aderhaut liegen. Hier allein im ganzen Auge werden e. Z. gefunden, allerdings in großer Menge, indem sie den größten Teil der Infiltration bilden. Diese besteht aus Lymphocyten und e. Z. Es gibt einzelne Stellen, wo fast nur Lymphocyten sind, andere, wo Lymphocyten mit e. Z. vermischt sind, aber der größte Teil des Infiltrates besteht fast ausschließlich aus e. Z. So reichlich aber diese hier innerhalb der Aderhaut sind, so wenig finden sie sich außerhalb derselben, nicht einmal unter den wenigen Zellen, die entsprechend der Ausdehnung des Infiltrates auf der inneren Oberfläche der Aderhaut liegen. Die e. Z. haben das von den anderen Fällen beschriebene Aussehen und finden sich nicht unter den weißen Blutkörperchen, die noch innerhalb der Blutgefäße angetroffen werden. Fast in allen Schnitten sieht man in der Umgebung des Infiltrates, einzeln zwischen den Lamellen der Suprachorioidea liegend, Zellen mit großem Protoplasma, großem, genau rundem Kern und großem Kernkörperchen, ganz vom Aussehen großer Ganglienzellen, aber ohne Fortsatz in eine Nervenfaser, so daß sich die Natur dieser Zellen nicht entscheiden läßt. — In diesem Falle ist es fraglich, ob überhaupt Infektion des Augeninnern stattgefunden hatte, da von einer Endophthalmitis nicht gesprochen werden kann und sich die Entzündung auf den Ort der mechanischen Läsion beschränkt. Die E. besteht auch nur an dieser Stelle.

6. Der 68jährige Pat. war durch einen Steinsplitter verletzt worden, was von einem Ulcus serpens und einer traumatischen Katarakt gefolgt war. Das Auge wurde 50 Tage nach der Verletzung enucleiert. Im Präparate zeigte sich der geschwürige Substanzverlust schon größtenteils durch junge Narbe ausgefüllt, nur an einer Seite besteht noch eine Infiltration, die sich in den mittleren Hornhautschichten keilförmig nach der Peripherie vorschiebt. Die Pupille ist durch ein mächtiges, bereits organisiertes Exsudat verschlossen; die Iris ist sehr dicht infiltriert, der Ciliarkörper weniger, hauptsächlich an der Stelle des Irisansatzes. Die Exsudation auf der Oberfläche des Ciliarkörpers ist nicht sehr bedeutend und hört an der Ora serrata auf; auf der Oberfläche der Netzhaut liegt kein Exsudat mehr. In der Netzhaut besteht eine starke Periphlebitis, aber kaum eine Infiltration des Gewebes. Die Aderhaut zeigt neben geringer diffuser Infiltration zahlreiche große

und dichte Zellherde an den Venen. Die Exsudatzellen dringen stellenweise in die Venenwand ein, zerstören sie und gelangen in die Lichtung des Gefäßes. Die Exsudatzellen sind in der geschwollenen Bindehaut des Limbus, in der Iris und im Ciliarkörper Lymphocyten und zum guten Teil auch Plasmazellen, wodurch ein der traumatischen serösen Iritis einigermaßen ähnliches Bild entsteht. Außerdem aber finden sich an den genannten Orten, ferner in der jungen Narbe der Hornhaut und im freien Exsudat auf der Oberfläche der Iris und des Ciliarkörpers auch viele e. Z. Die Zellherde in der Aderhaut enthalten fast keine Plasmazellen, nur Lymphocyten und e. Z., und zwar letztere an vielen Stellen in weitaus überwiegender Zahl, so daß bei schwacher Vergrößerung der ganze Zellherd rötlich aussieht. Das Verhalten der Blutgefäße ist wie in Fall 4. Einzelne feine Gefäße sind von Leukocyten ganz verstopft, die größeren Blutgefäße enthalten Erythrocyten und eine randständige Zone von Leukocyten und unter den Leukocyten sind die e. Z. weitaus in der Überzahl.

7. Ein 16jähriger Mann hatte eine Perforation der Sclera erlitten; das Auge wurde 2 Tage später von Herrn Professor Meller enucleiert, der so freundlich war, es mir zu überlassen. Aus der Wunde hängt Glaskörper; es fehlt die Iris und die Linse vollständig, ferner auf der einen Seite der Ciliarkörper und der vorderste Teil der Aderhaut. Der Glaskörperraum ist teilweise von Blut erfüllt. Die Aderhaut liegt der Sclera an, aber die Netzhaut ist vollständig abgehoben und zusammengefaltet. Von der Aderhaut ist der vordere Teil ganz durchblutet, im hinteren besteht eine alle Schichten durchsetzende, mäßig dichte Infiltration, gebildet durch Lymphocyten und e. Z. Letztere überwiegen an Zahl, ja bestreiten an manchen Stellen fast allein die Infiltration. In den strotzend gefüllten Gefäßen der Aderhaut sind fast nur Erythrocyten, keine e. Z. zu sehen. Außerhalb des Auges, in der geschwollenen Bindehaut und in der dünnen Exsudatschicht, welche den vorgefallenen Glaskörper bedeckt, sind keine e. Z.

Dieser Fall unterscheidet sich von den vorhergehenden dadurch, daß er ganz frisch ist. E. Z. kommen also nicht bloß bei chronischen Entzündungen oder in den späteren Stadien akuter Entzündungen vor, sondern ausnahmsweise auch im Beginn einer akuten Entzündung.

Die ersten drei Fälle sind typische traumatische seröse Iritis, im vierten und sechsten Falle sind die entsprechenden Veränderungen wenigstens im vorderen Augenabschnitt vorhanden. In den beiden ersten Fällen bestand außerdem sympathisierende Entzündung [1]). Man könnte deshalb vermuten, daß die eine oder andere dieser Krankheiten zur E. geneigt mache. Ich untersuchte deshalb alle meine Fälle von traumatischer seröser Iritis und von sympathisierender Entzündung daraufhin, doch fand ich e. Z. entweder nicht oder nur sehr vereinzelt.

E. kommt bekanntlich bei Gegenwart von Helminthen vor und wurde auch in einem Falle von intraokulärem Cysticercus beschrieben. Ich besitze von Cysticercus des Auges 7 Fälle von subconjunctivalem, mit der Kapsel entferntem Cysticercus und 4 Bulbi mit intraokulärem Cysticercus, von welchem einer subretinal, die anderen im Glaskörper saßen. Die Untersuchung dieser Fälle auf E. ergab folgendes:

[1]) In einem Falle sympathisierender Entzündung fand auch v. Hippel massenhafte e. Z. in der Iris und im episcleralen Gewebe (Archiv f. Ophthalmologie **39**, 479. 1917).

Was zunächst die Fälle von subconjunctivalem Cysticercus anlangt, so war die größte der Cysten von der Größe einer kleinen Kirsche und hatte eine 5 mm dicke Wand. Diese besteht aus Bindegewebe mit reichlichen Zellen, welche in dem Maße an Zahl zunehmen, als man sich der inneren Oberfläche nähert. In den äußeren Teilen der Cystenwand sieht man nebst Bindegewebskernen fast nur zahlreiche e. Z., erst in der Nähe der inneren Oberfläche treten Lymphocyten und neutrophile polynucleäre Zellen in immer größerer Zahl auf, während die e. Z. allmählich verschwinden. Die Blutgefäße, welche in der Cystenwand verlaufen, sind teilweise von Erythrocyten erfüllt und randständig liegen polynucleäre Leukocyten und Lymphocyten in geringer Zahl, aber keine e. Z.

In einem zweiten Falle hatte die Cyste 4—5 mm Durchmesser bei einer Wanddicke von 0,5 mm. Die Wand besteht aus Bindegewebe, das gegen die innere Oberfläche immer zellenreicher wird. Darauf liegt ein Belag lose aneinanderliegender Zellen mit großem Protoplasma und großen chromatinarmen Kernen mit Kernkörperchen, ein aus Endothelzellen gebildetes, sogenanntes Pseudoepithel, welches auch einzelne Riesenzellen einschließt; ganz nach innen folgt ein Eiterbelag. In dem bindegewebigen Teile der Kapsel liegen neben Lymphocyten und Plasmazellen auch Zellen mit zwei Kernen und roten Granulationen. Letztere sind feiner, weniger scharf begrenzt und weniger stark rot gefärbt, als die der e. Z. Ich halte diese Zellen nicht für e. Z., sondern für Neutrophile, deren Granulationen etwas mehr oxyphil sind. Für diese Auffassung spricht noch, daß diese Zellen auch im eitrigen Belag der inneren Oberfläche zwischen den neutrophilen polynucleären Zellen liegen, während diese und echte e. Z. sich auszuschließen pflegen.

In den anderen fünf Fällen von subconjunctivalem Cysticercus waren keine Zellen mit rotgefärbten Granulationen vorhanden.

Die vier Augen mit intraokulärem Cysticercus waren wegen schwerer Iridocyclitis enucleiert worden, ohne daß klinisch die richtige Diagnose gestellt worden war. Von diesen Fällen zeigte nur einer Zellen mit roten Granulationen. Der Cysticercus saß im Glaskörper, umschlossen von einem durch Schwarten gebildeten Balg und der vollständig abgehobenen Netzhaut. Außerdem bestand Iridocyclitis mit freiem Exsudat auf der Oberfläche der Iris und einem kleinen Hypopyon. Die Zellen mit roten Granulationen finden sich nicht in dem Belag, sondern nur in der Iris und dem Ciliarkörper; das Exsudat auf der Iris und das Hypopyon sind ausschließlich aus solchen Zellen zusammengesetzt. Die Beschaffenheit der Zellen ist dieselbe wie früher beschrieben, so daß ich sie als gewöhnliche polynucleäre Leukocyten mit etwas stärkeren oxyphilen Granulationen ansehe. Der Unterschied gegenüber den echten e. Z. wird dadurch besonders deutlich, daß einzelne

von letzteren, etwa zwei in jedem Schnitt, im Gewebe liegen und den unmittelbaren Vergleich beider Zellenarten erlauben.

Endlich habe ich noch von einem Falle echter E. an der Außenfläche des Auges zu berichten, welcher ein Pseudopterygium betrifft.

Der 18jährige Kranke hatte Verbrennung seines Auges durch heiße Eisenschlacke erlitten. Als er $1^1/_2$ Jahre später in die Klinik kam, war die Bindehaut größtenteils narbig und überzog auch die untere Hälfte der Hornhaut in Form eines Pseudopterygiums. Dasselbe wurde abgetragen, wuchs aber wieder nach. Da das Auge immerfort entzündet war und den Kranken entstellte, wurde es enucleiert, drei Jahre nach der ersten Operation. Horizontalschnitte durch die untere Hälfte desselben zeigen die Hornhaut von dem wiedergewachsenen Pseudopterygium überzogen. Die Bowmansche Membran fehlt überall. Auf der Hornhaut liegt, von ihr nirgends scharf abgegrenzt, eine bindegewebige Masse, welche stellenweise die Dicke der Hornhaut selbst erreicht und an ihrer vorderen Fläche von einem unregelmäßigen Epithel überzogen ist. Dieses Bindegewebe enthält, und zwar hauptsächlich in seinen tieferen Lagen, eine große Menge von Zellen, welche nahezu ausschließlich e. Z. sind. Kleine Infiltrate, ebenfalls ziemlich ausschließlich von e. Z. gebildet, liegen noch in der Hornhaut selbst in der ganzen vorderen Hälfte ihrer Dicke. Weiter hinten besteht weder in der Hornhaut noch im übrigen Auge entzündliche Infiltration und daher auch keine e. Z. Dagegen finden sich solche auch noch in den Infiltraten des episcleralen Gewebes bis zum Ansatz der Rectussehnen. Die Gefäße im Augeninnern und die hinteren Ciliararterien außerhalb des Auges enthalten, soweit sie überhaupt gefüllt sind, nebst roten Blutkörperchen nur sehr wenige weiße und keine e. Z.

In keinem meiner Fälle war das Blut auf allgemeine E. untersucht worden, da keine Veranlassung zur Blutuntersuchung vorgelegen hatte. Es ist aber kein Grund, die Gegenwart einer Blut-E. anzunehmen, da die E. des Gewebes eine örtlich eng umschriebene war und Infiltrate außerhalb dieser Örtlichkeit keine E. zeigten. Die E. kann in meinen Fällen nur darauf beruhen, daß an gewissen Stellen und in gewissen Phasen des Entzündungsprozesses Stoffe entstanden waren, welche chemotaktisch gerade die e. Z. aus dem Blute anlockten, was durch die reichliche Gegenwart derselben in den Blutgefäßen des entzündeten Bezirkes in den Fällen 4 und 6 bewiesen wird. Was die Art der Entzündung anlangt, so handelte es sich in den Fällen von intraokulärer E. um solche, wo nach einer akut einsetzenden Entzündung der Verlauf sich mehr chronisch gestaltete und gerade in dieser zweiten Phase trat die E. auf; ausnahmsweise kann sie aber schon im Beginn einer akuten Entzündung da sein (Fall 6). Im 5. Falle war von vornherein nur eine geringe und rein örtliche Entzündung vorhanden.

Über diffuse Gliose der Netzhaut und ihre Beziehungen zu der Angiomatosis retinae.

Von

E. v. Hippel (Göttingen).

Mit 2 Tafeln.

Seit dem Erscheinen meiner Arbeit[1]) über die anatomische Grundlage der von mir früher beschriebenen, sehr seltenen Netzhauterkrankung ist eine Reihe von Arbeiten veröffentlicht, die sich mit dieser merkwürdigen Affektion befassen. Auf die rein klinischen Mitteilungen will ich nicht näher eingehen, sondern nur auf die anatomischen, da mir eine neue Beobachtung von diffuser Wucherung der Glia hierzu Veranlassung gibt.

Meller[2]) hat ohne eigene anatomische Untersuchung meine Arbeit kritisiert und ist zu dem Ergebnis gekommen, daß das Wesen der Erkrankung in einer tumorartigen, infiltrierenden Wucherung der Glia bestehe, und daß den Gefäßwucherungen keine wesentliche Bedeutung zukomme. Er zweifelt nicht daran, daß man auch Fälle finden wird, wo die Wucherung und Ausdehnung der Gefäße ganz fehlt. In den bisher untersuchten soll ein Mißverhältnis bestehen zwischen den verhältnismäßig wenigen Angiomknoten und der diffusen Erkrankung der Glia. Die ophthalmoskopische Ähnlichkeit von Arterien und Venen soll sich durch Gefäßneubildung erklären, die Schwartenbildung zwischen Aderhaut und Retina aus Blutungen entstehen. Gegen Angiomatose spräche, daß noch nie solche Gefäßknäuel in der Netzhaut beobachtet seien, wo nicht auch andere Veränderungen vorlagen. Es soll nicht der Art des Wachstums eines Angioms entsprechen, entfernt vom ersten Herd umschriebene Knoten zu setzen. Bei Angiombildung müßten mehr Blutungen vorkommen. Es sei ferner nicht zu verstehen, warum bei peripherem Sitz der Knoten in der Macula ein weißer Herd auftritt, ferner warum die funktionelle Schädigung der anscheinend so schwer erkrankten Retina lange Zeit eine geringe ist.

---

[1]) E. v. Hippel, Die anat. Grundlage der von mir beschriebenen sehr seltenen Erkrankung der Netzhaut. v. Graefes Archiv **79**, 350.

[2]) Meller, Über das Wesen der sogenannten v. Hippelschen Netzhauterkrankung. v. Graefes Archiv **85**, 255.

Mit dem eigentlichen Gliom bestehe die Ähnlichkeit: Auftreten in frühem Alter, gelegentliches Vorkommen an beiden Augen, das Vorkommen bei Geschwistern. Für die Annahme einer entzündlichen oder regenerativen Neubildung der Glia spricht nach seiner Meinung nichts. Der klinische Verlauf, das langsame Fortschreiten, das Fehlen von Medientrübung spräche vielmehr dagegen. Ebenso der anatomische Befund, wo keine durch Entzündung zu erklärende Bindegewebsneubildung, keine narbigen Veränderungen oder Schrumpfungen sich fänden. Auch für einen primären Zerfall von Netzhautsubstanz sei kein Anhaltspunkt, die Gliawucherung habe nicht die Bedeutung eines sekundären, defektausgleichenden Prozesses.

Ginsberg und Spiro[1]) treten der Mellerschen Auffassung nur teilweise bei. Sie halten sowohl die Wucherung der Gefäße wie die der Glia für tumorartig und sprechen von einer Mischgeschwulst. Bei dieser Auffassung sei es denkbar, daß gelegentlich nur Gliawucherung, in andern Fällen nur Gefäßwucherung vorkäme, und vielleicht träfe das letztere für den Fall von Schieck[2]) zu. Nach meiner Auffassung hat aber der letztgenannte Fall mit unserm Krankheitsbild nichts zu tun, da es sich um eine maligne sarkomatöse Neubildung handelt, die allerdings sehr zahlreiche dünne Gefäßlumina enthält. Dies trifft aber zum Beispiel genau so zu für sehr viele Aderhautsarkome, die deshalb niemand als Mischgeschwulst bezeichnen wird. Von Wichtigkeit ist mir in Ginsbergs Arbeit, daß auf dem einen Auge ein kleiner, umschriebener retinaler Herd 7 Jahre lang unverändert bestand, ohne daß irgendeine diffuse Erkrankung der Netzhaut oder Funktionsstörung vorhanden war. Dies ist also ein Befund, wie ihn Meller als noch nicht beobachtet bezeichnet. Ferner der anatomische Befund des kleinen Gefäßknötchens in der Netzhaut, wo die Zwischenräume zwischen den Gefäßen von Zellen ausgefüllt waren, denen eine bestimmte Genese nicht zugesprochen werden konnte. Nach meiner Ansicht ist das Bild genau das gleiche, wie man es auch bei Angiomen anderer Körperstellen finden kann.

Guzmann[3]), der sich in der Deutung Meller anschließt, meint das Wesen des Prozesses besser erklären zu können als Czermak und ich, weil ihm das histologische Krankheitsbild in reinerer Form entgegengetreten sei. Hierzu ist zu bemerken, daß er selber angibt, daß sein

---

[1]) Ginsberg und Spiro, Über Angiogliomatosis retinae (sog. v. Hippelsche Krankheit). v. Graefes Archiv 87, 44.

[2]) Schieck, Das Peritheliom der Netzhautzentralgefäße, ein bisher unbekanntes Krankheitsbild. v. Graefes Archiv 81, 328.

[3]) Guzmann, Zur Histologie der Gliosis retinae diffusa. v. Graefes Archiv 89, 323.

anatomischer Befund sich wesentlich von dem unterscheidet, wie er der 5 Jahre vorausgegangenen klinischen Beobachtung entsprochen hätte, es sei sehr wahrscheinlich, daß früher eine viel stärkere Gefäßentwicklung vorhanden gewesen sei. Neugebildete Gefäße in großer Zahl seien aber bei jeder Geschwulst ganz selbstverständlich. Bei diesen bestände kein Unterschied zwischen Arterien und Venen, daher die vergebliche Mühe, sie ophthalmoskopisch zu unterscheiden. Diese Schwierigkeit gilt aber bei unserem Krankheitsbild keineswegs nur für neugebildete, sondern gerade auch für die zweifellos präformierten Gefäße. Das Einwachsen der Gliawucherung in die Chorioidea hält er für einen sicheren Beweis der Tumornatur. Bindegewebsmembranen zwischen Aderhaut und Netzhaut mit Verknöcherung will er aus Blutungen ableiten. Die gelblichweiße bis ganz weiße Farbe der Retina, die bei solchen Fällen flächenhaft auftritt, bezieht er auf Gliawucherung und glaubt, daß der Refraktionsunterschied solcher Stellen auf einer Verdickung der Netzhaut, nicht auf Ablösung beruhe. Hierzu ist zu bemerken, daß ich in meinem ersten klinischen Fall hinter der Retina im subretinalen Raum bewegliche glänzende Cholestearinkristalle klinisch nachweisen konnte.

In dem Fall von Emanuel[1]) handelt es sich um ein zweijähriges Kind. Ein klinischer Befund fehlt, da zur Zeit der Beobachtung das Bild des amaurotischen Katzenauges vorlag. Mir ist es fraglich, ob dieser Fall unserm Krankheitsbild zuzuzählen ist, die Einreihung in das klinische Bild der Retinitis exsudativa mit sekundärer Gefäßneubildung, die Verfasser ablehnt, würde mir berechtigter vorkommen. Doch möchte ich mich darauf nicht festlegen, da die rein anatomische Untersuchung, wie sich im weiteren zeigen wird, nicht selten auf Schwierigkeiten in der Deutung stößt.

Ich habe bisher auf die Mellersche Arbeit, die sich ja im wesentlichen mit meiner Person beschäftigt, nicht geantwortet, weil mir bekannt war, daß die Bearbeitung des Gegenstandes durch Leber[2]) in der zweiten Auflage des Handbuchs von Graefe-Saemisch bevorstand, und weil ich Gelegenheit hatte, mündlich und schriftlich die strittigen Fragen eingehend mit Leber zu besprechen und ihm Präparate zur Verfügung zu stellen. Das Vergleichspräparat von einem Angiom des Lides, das Leber[3]) erwähnt, stammt auch von mir. Unsere Besprechungen führten zu einer fast vollständigen Übereinstimmung der Ansichten. Wie Leber selber schon erwähnt, waren mir Zweifel gekommen, ob das Zwischengewebe zwischen den Gefäßknoten überall aus Glia und nicht vielmehr aus Bindegewebe bestehe. Ich möchte nicht so weit gehen wie

[1]) Emanuel, Anatomischer Befund bei einem Fall von Angiomatose der Retina. v. Graefes Archiv **90**, 344.

[2]) Leber, Krankheiten der Netzhaut. Graefe-Sämisch, II. Aufl. **2**, 1966ff.

[3]) Leber schreibt irrtümlich Angiom der Conjunctiva.

Leber, jede Wucherung der Glia für meinen Fall in Abrede zu stellen, sie tritt aber jedenfalls erheblich hinter der Bindegewebsentwicklung zurück, und es wäre durchaus nicht berechtigt, in meinem Fall eine geschwulstartige Wucherung der Glia zu behaupten. Im übrigen verweise ich auf Lebers Ausführungen, denen ich mich nur vollinhaltlich anschließen kann.

Zu Mellers Ausführungen möchte ich nur noch bemerken, daß das multiple Auftreten von Angiomen an anderen Körperstellen doch nichts Ungewöhnliches ist, daß ferner das Fehlen von einem Gesichtsfelddefekt in seinem Fall ebenso verständlich oder schwer verständlich ist, einerlei ob man ein Angiom oder eine Gliombildung in den inneren Netzhautschichten annimmt. Sollte nicht außerdem die periphere Lage des Krankheitsherdes mitspielen? Einzelne periphere chorioiditische Herde sind doch auch bei der gewöhnlichen Perimetrierung nicht selten schwer aufzufinden. Meller hat meine Abbildung 9 als schönes Bild einer gallertartigen Degeneration bezeichnet, was mir nicht richtig erscheint, vielmehr glaube ich, daß es sich um Zellen handelt, die mit großen Fetttropfen vollgepfropft sind. Warum bei Angiombildung mehr Blutungen vorkommen müßten, kann ich nicht einsehen. Erstens sind Blutungen mehrfach beobachtet worden, und zweitens sieht man doch auch Angiome an anderen Körperstellen ohne besondere Neigung zu Blutungen. Von einer Parallelisierung unserer Fälle mit dem echten Netzhautgliom möchte ich völlig absehen, wenn auch dabei gelegentlich Gefäßknäuel beobachtet worden sind. Die klinische Bedeutung der beiden Gruppen ist doch eine so absolut verschiedene, ebenso, wie schon Leber betont hat, das anatomische Bild daß mir keine Brücke von der einen zur andern zu führen scheint, woran auch der Fall von Knape[1]) nichts ändert. Das gelegentliche Vorkommen an beiden Augen und bei Geschwistern beweist nur etwas für die Wahrscheinlichkeit angeborener Anlage, bezüglich des Lebensalters besteht sogar auffallende Verschiedenheit, da ein echtes Gliom jenseits des 10. Lebensjahres zu den äußersten Seltenheiten gehört, während unsere Fälle gerade dem 2. und 3. Dezennium vorwiegend angehören. Daß der klinische Befund und Verlauf entzündliche oder regenerative Neubildung der Glia ausschließen sollte, kann ich auch nicht zugeben, denn bei der Retinitis exsudativa zum Beispiel haben wir auch sehr langsames Fortschreiten und für lange Zeit Fehlen von Medientrübung. Ob Knochenschalen und Bindegewebsmembranen zwischen Netzhaut und Aderhaut infolge entzündlicher Veränderungen oder durch Blutungen entstanden sind, läßt sich bei abgelaufenen Zuständen meines Erachtens überhaupt nicht entscheiden. Jedenfalls sind diese Befunde bei der Retinitis exsudativa, wo ja nach verbreiteter Ansicht die Blu-

[1]) Knape, Ein sehr seltenes ophthalm. Bild v. Hippelscher Krankheit unter dem Bilde des Glioma retinae. Archiv f. Augenheilk. **60**, 1, S. 49.

tungen die Hauptrolle spielen sollen[1]), in keiner Weise verschieden von den Befunden in phthisischen Augen, einerlei ob die Phthisis infolge Verletzung, metastatischer Entzündung, gelegentlich bei Aderhautsarkom und dergleichen entstanden ist.

Die von Czermak[2]) und mir[3]) als Angiomatosis retinae aufgefaßte Erkrankung ist ätiologisch durchaus dunkel. Das gleiche gilt, wenn man sie als primäre diffuse Gliosis oder Gliomatosis deutet. Für eine Einordnung in das System kann deshalb meines Erachtens nur das klinische Krankheitsbild die Grundlage geben. Stellt man sich auf diesen Standpunkt und nimmt eine Angiomatosis an, so hat man ein im allgemeinen leicht diagnostizierbares Krankheitsbild, das eine bestimmte Prognosenstellung gestattet und kann eine Abgrenzung treffen gegenüber anderen Affektionen, die in mancher Beziehung weitgehende Ähnlichkeit haben, zum Beispiel der Retinitis exsudativa. Ich würde keinen Vorteil darin sehen, wenn man auf diese Scheidung verzichtete.

Die bisher bekannten anatomischen Befunde, bei denen übrigens zu berücksichtigen ist, daß sie nicht Früh- sondern Endstadien der Krankheit entsprechen, nötigen in keiner Weise, die Auffassung Angiomatose zu verlassen. Entscheidend kann hier nur ein anatomischer Befund sein, der ein Frühstadium des Leidens wiedergibt. Stellt man sich auf den Mellerschen Standpunkt und nimmt eine primäre Gliosis, nach Spiro Gliomatosis der Retina an, so entsteht die Frage: gibt es ein klinisches Krankheitsbild, das mit dieser Diagnose versehen werden kann, oder läßt sich zeigen, daß eine diffuse Gliawucherung, der man Tumorcharakter zuschreiben kann, unter den allerverschiedensten Voraussetzungen beobachtet wird und daß sich bei gleichem anatomischen Befund bei einem Teil dieser Fälle mit Sicherheit nachweisen läßt, daß die Gliawucherung ein sekundärer Prozeß ist? Hierzu möchte ich im folgenden einen Beitrag liefern.

Peter Habich, 33 Jahre, aufgenommen 7. III. 1916, hat vor 26 Jahren eine Stichverletzung des linken Auges erlitten. Bis zu vorigem Jahr soll noch etwas Lichtempfindung bestanden haben. Seit vorigem Herbst ist das Auge entzündet und lichtscheu, es bestehen Kopfschmerzen. Rechts alles normal. Links Phthisis bulbi. Eine eingezogene Narbe zieht quer über die Hornhaut bis in die Sclera hinein. Es besteht degenerative Hornhauttrübung, oben eine Lücke in der Iris. Unten ist die Hornhaut leidlich klar, hier ist die atrophische Iris zu erkennen. Absolute Amaurose, Enucleation wegen des Reizzustandes.

Der Bulbus ist auf etwa $^2/_3$ verkleinert durch Schrumpfung des vorderen

[1]) Vgl. aber dazu die Ausführungen Lebers.

[2]) Czermak, Path.-anat. Befund bei der von E. v. Hippel beschriebenen, sehr seltenen Netzhauterkrankung. Bericht über die 32. Vers. der ophthalm. Gesellsch. S. 184 und 335. 1905.

[3]) v. Hippel, Die anatomische Grundlage der von mir beschriebenen, sehr seltenen Netzhauterkrankung. v. Graefes Archiv **79**, 350.

Abschnittes, eine breite bindegewebige Narbe geht durch die Hornhaut bis in den Bulbusinnenraum hinein und steht hier in fester Verbindung mit den Resten der Retina, die gleich näher beschrieben werden (Tafel XV, Abb. 1). Die genaueren Einzelheiten des vorderen Bulbusabschnitts, die sich nicht wesentlich von den bei Phthisis bulbi oft wiederkehrenden unterscheiden, können übergangen werden.

In der Pars plana des Ciliarkörpers starke Wucherung der pigmentierten und unpigmentierten Zellen und bindegewebige Schwarten. Durch die schrumpfende Wirkung des Bulbusinhalts ist die Aderhaut nach innen gezerrt und der Suprachorioidealraum enorm verbreitert. Die Struktur der Aderhaut selbst ist in verschieden hohem Grade verändert, streckenweise ist kaum etwas davon zu erkennen, an anderen Stellen sind die großen Gefäße sehr deutlich, auffallend weit. Elastische Grenzhaut und Pigmentepithel sind nicht zu unterscheiden, sondern die Aderhaut geht nach innen zu über in eine riesige Knochenschale, die weite Markräume hat und deren Gefäße in direkter Verbindung mit denen der Aderhaut stehen. Nach innen von der Knochenschale ist auf der einen Bulbusseite ziemlich viel Bindegewebe vorhanden, welches wiederum in fester Verbindung mit der gliös veränderten Netzhaut steht, die auch streckenweise zwischen die Knochenspangen eingedrungen ist. Der Sehnerv ist an Schnitten, welche die Zentralgefäße enthalten, gut halb so breit wie ein normaler, die Fasern färben sich aber alle nach Weigert und van Gieson. Der Kerngehalt der Septen zeigt nur eine mäßige Vermehrung. Die Atrophie des Nerven spricht sich also weniger in erheblichen anatomischen Veränderungen als in einer deutlichen Abnahme des Querschnittes aus. Der ganze nach innen von der Knochenschale gelegene Raum des Bulbus ist von einer Masse erfüllt, die makroskopisch wie ein Tumor aussieht. Dieser Befund ist nicht etwa auf eine bestimmte Anzahl von Schnitten beschränkt, sondern betrifft in gleicher Weise die ganze Serie. Mikroskopisch lassen sich am besten in unmittelbarer Nähe des Sehnerven, in einer Anzahl von Schnitten aber auch noch weit nach vorn Teile auffinden, wo Reste von Netzhautstruktur an einer unregelmäßigen Körnerschicht, vor allen Dingen aber an einer relativ gut erhaltenen Ganglienzellschicht erkennbar sind. Die Ganglienzellen sind zwar blaß gefärbt, die Kerne scheinen etwas geschrumpft, die Form ist aber unverkennbar (Tafel XV, Abb. 2). Vereinzelt findet man solche Zellen auch an anderen Stellen des Präparats, wo sonst von Netzhautstruktur keine Rede mehr ist. Die tumorartige Masse ist ganz zweifellos aus dem Gewebe der Retina entstanden und stellt im wesentlichen eine Gliawucherung dar. Längliche, in den allerverschiedensten Richtungen verlaufende Fasern und große, dunkel gefärbte Kerne von im allgemeinen ovaler Gestalt kehren überall wieder (Abb. 2 bis 7). Sehr auffallend sind folgende Befunde:

Die ganze tumorartige Masse ist von einer ungeheuren Zahl ziemlich großer, runder und ovaler Lücken durchsetzt, welche im Schnitt meistens ganz leer sind Manchmal liegen der Wand der Lücken längliche Kerne an, so daß ein Gefäßendothel vorgetäuscht wird. Stets kann man sich aber leicht überzeugen, daß es sich nur um plattgedrückte Kerne des anliegenden Gliagewebes handelt. Manche Lücken sind teils ganz, teils unvollständig mit einer geronnenen eiweißhaltigen Flüssigkeit erfüllt, die sich bei der Härtung durch Schrumpfung etwas vom Rand zurückgezogen hat. In anderen zeigt die ausfüllende Masse ganz deutlich die Beschaffenheit von Fibrin (Tafel XV, Abb. 3), indem typische Netze sich nachweisen lassen. Solche Hohlräume findet man auch da, wo noch erkennbare Reste von Netzhautstruktur vorliegen (Tafel XV, Abb. 2). Hier liegen die Lücken teilweise in den Überbleibseln der Körnerschicht und sehen ganz so aus

[1]) Rahnenführer, v. Graefes Archiv. **42**, 1, 1916.

wie in dem Fall von cystischer Entartung der Retina, der in der Arbeit von Rahnenführer[1]) abgebildet ist.

Dem Verhalten der Gefäße wurde besondere Aufmerksamkeit geschenkt. An Zahl sind sie nicht auffallend reichlich, dagegen findet man sowohl an größeren wie an kleineren Arterien sehr auffallende Wandverdickungen, wie sie an Quer- und Längsschnitten im photographischen Bild wiedergegeben sind (Tafel XV, Abb. 4 u. 5). Diese verdickten Stellen der Adventitia nehmen intensive Rotfärbung nach van Gieson an. Sehr bemerkenswert ist das Verhalten der Venen. Man trifft vielfach auffallend weite Venenlumina an, die offenbar thrombosiert sind. Eine nach van Gieson gelb gefärbte Masse, in der vielfach noch Andeutungen von Blutkörperchen zu erkennen sind, füllt das Lumen, Leukocyten sind darin zerstreut, besonders randständig. Der Endothelbelag ist unvollständig, vom Rand her sprossen Zellen in die gelblichen Massen hinein. Das perivasculäre Gewebe ist vielfach dicht mit der gleichen gelb gefärbten Masse durchsetzt, die das Gefäß selbst erfüllt, und die wohl großenteils auch als Fibringerinnung anzusehen ist[1]) (Tafel XV, Abb. 6). Dazu kommt ein weiterer, sehr merkwürdiger Befund, den man am besten an Stellen erkennt, wo ein reiner Querschnitt des Gefäßes vorliegt. Hier ist die Gefäßwand nach außen vom Endothel von einer ein- bis zweifachen, manchmal dreifachen Lage sehr großer polygonaler Zellen mit einem kleinen, dunkelgefärbten, manchmal randständigen, manchmal mehr in der Mitte gelegenen Kern gebildet. Das Protoplasma zeigt bei starker Vergrößerung eine feinste Körnelung, die sich photographisch nicht wiedergeben läßt und die mit größter Wahrscheinlichkeit so aufzufassen ist, daß diese Zellen Fett enthalten, das bei der Ätherbehandlung extrahiert ist (Tafel XVI, Abb. 7). Zwischen diesen Zellen sind wieder Züge von gelbgefärbten homogenen Massen (Fibrin) eingelagert. Wo diese blassen Zellen das Gefäß umgeben, findet man im Lumen häufig auffallend viel Leukocyten, zum Teil auch noch außerhalb des Lumens. Wenn solche Befunde bei noch anliegender Retina vorkämen, so müßten sie ophthalmoskopisch als mächtige weiße Einscheidungen der Gefäße erscheinen. Als Quelle des Fibrins können wohl einzelne Blutungen, die man antrifft, in Betracht kommen, doch scheint die aus den Gefäßen ausgetretene Flüssigkeit mehr dazu beizutragen. Wo die anfangs beschriebenen hellen runden und ovalen Lücken von geronnener Flüssigkeit und Fibrin gefüllt sind, hat man viel mehr den Eindruck, daß hier Flüssigkeit in präformierte Räume eingedrungen ist, als daß etwa Blutungen oder Austritt anderer Flüssigkeit die Lücken erst geschaffen hätten. Nirgends trifft man trotz sorgfältigen Suchens Befunde an, die nur im geringsten den capillaren Angiomen entsprechen würden, wie sie von mir und anderen beschrieben worden sind. An einer Stelle ist in die Gliawucherung ein mächtiger Bindegewebsknoten eingelagert, der Pigment und Krystallspalten einschließt und völlig übereinstimmt mit den Gebilden, wie sie von der Retinitis exsudativa her bekannt sind.

Sehr weitgehende Ähnlichkeit, grundsätzlich Übereinstimmung weist das Präparat auf mit der von mir früher beschriebenen Gliosis bei Mikrophthalmus[2]). Als einziger Unterschied wäre vielleicht zu nennen, daß die zelligen Elemente dort reichlicher sind wie hier, und daß gar keine Netzhautstruktur mehr nachweisbar ist. Die hellen Lücken trifft man allerdings dort nur ganz vereinzelt, dagegen sind ähnliche Gefäßveränderungen, besonders an venösen Gefäßen vorhanden, ebenso kommen Fibrinnetze und homogene Schollen zur Beobachtung.

[1]) Bei Malloryfärbung werden die Massen intensiv rot.

[2]) v. Hippel, Ist das Zusammenvorkommen von Mikrophthalmus congenitus und Glioma retinae im gleichen Auge sicher erwiesen? v. Graefes Archiv 61. 352.

Ich beschreibe noch kurz das Präparat von einem Fall hochgradiger Phthisis bulbi, welche sich an eine metastatische Entzündung bei Genickstarre angeschlossen hatte. Der Bulbus war erst viele Jahre später zur Enucleation gekommen. Wie die Abbildung 8 (Tafel XVI) zeigt, enthält auch dieses Auge im hinteren Abschnitt eine große Knochenschale, ferner ist Knochenneubildung an Stelle der Linse vorhanden. Der Raum zwischen beiden ist vollständig ausgefüllt von einer aus Glia bestehenden kompakten Masse, die gar keine Netzhautstruktur mehr erkennen läßt. Die Kerne sind hier zum größeren Teil rund, zum kleineren oval, der Fasergehalt ist sehr verschieden, je nach der untersuchten Stelle (Tafel XVI, Abb. 9). Nicht sehr zahlreich sieht man runde helle Lücken von derselben Art wie in dem vorher beschriebenen Fall. Wo Gefäße vorkommen, haben sie verdickte Wandungen. Von Fibrin oder kolloiden Massen ist nichts nachweisbar. Die Gliawucherung ist auch hier stellenweise innerhalb der Knochenschale anzutreffen.

Grundsätzlich ist die Wucherung der Glia ganz dieselbe wie in dem genauer beschriebenen Fall Habich. Vergleicht man diese Befunde mit den Gliawucherungen, wie sie von Ginsberg und Spiro, von Guzmann und von Elschnig[1]), auf dessen Fall ich noch zurückkomme, beschrieben worden sind, so wird man zugeben müssen, daß zum mindesten in meinem Fall Habich und in dem früher veröffentlichten Mikrophthalmus die Gliawucherung eine viel mächtigere ist als bei jenen. Hat man nun das Recht oder überhaupt eine Veranlassung, in meinen Fällen von echten Tumoren zu sprechen? Im Fall Habich müßte man dann annehmen, daß sich in der abgelösten Netzhaut eines phthisischen Auges eine selbständige Geschwulst entwickelt habe, eine Vorstellung, die in jeder Richtung unwahrscheinlich ist, während die Annahme, daß nach Zugrundegehen der spezifischen Netzhautelemente die Glia ihre raumausfüllende Tätigkeit und Wucherungsfähigkeit hier in einem weit über das gewöhnliche Maß hinausgehenden Umfang geltend gemacht hat, den Befund in vollkommen befriedigender Weise und einfacher erklärt. Das gleiche gilt auch für die Phthisis nach metastatischer Entzündung. Schwieriger ist natürlich darüber etwas auszusagen für den Fall von Mikrophthalmus, weil man hier nicht wissen kann, ob ursprünglich eine, den gewöhnlichen Befunden in Mikrophthalmen entsprechende Entwicklung der Retina vorhanden gewesen ist, oder ob von vornherein die Umbildung der inneren Augenblasenwand ganz ungewöhnliche Bahnen gegangen ist. Jedenfalls ist das erstere wahrscheinlicher, und die Identität des anatomischen Befundes mit dem im Fall Habich kann auch als Bestätigung dieser Auffassung dienen.

Wenn Leber[2]) (S. 1944) sagt, es sei wahrscheinlich, daß der schwere Entzündungszustand, welcher die in diesem Auge vorhandenen sonsti-

[1]) Elschnig, Zur Kenntnis der primären Retinatumoren. v. Graefes Archiv 87, 370.

[2]) l. c.

gen Veränderungen hinterließ, schon zur Fötalzeit gespielt habe, und daß man auch die den Glaskörperraum einnehmende Gliosis als Ausgang dieses entzündlichen Prozesses ansehen müsse, so stimme ich ihm im letzten Punkte bei, glaube aber, wie schon erwähnt, daß sich über den Zeitpunkt, wann die Netzhaut die Umbildung in die Gliawucherung erfahren hat, gar nichts Bestimmtes aussagen läßt, da der Patient 29 Jahre alt war, als das Auge enucleiert wurde.

Wenn man die Befunde vergleicht mit solchen, wie sie bei alter Netzhautablösung oder in phthisischen Augen oder z. B. bei Retinitis exsudativa gar nichts Seltenes sind, so kommt man zu dem Ergebnis, daß hier eben nur ein viel höherer Grad von auch sonst vorkommenden Gliawucherungen vorliegt. Ich erwähnte schon früher[1]), daß in dem von Lenders[2]) beschriebenen, ungewöhnlichen Fall von Gliom der Retina in dem vorderen, nicht geschwulstartig veränderten Teil der Netzhaut Gliawucherung vorhanden war. Man sieht also, daß der gleiche oder ähnliche Befund unter ganz verschiedenen Bedingungen vorkommt.

Die vorstehenden Ausführungen sind natürlich auch auf den Fall von Helfreich[3]) anzuwenden, und ich glaube auch mich Leber anschließen zu sollen, wenn er den Elschnigschen Fall, den dieser als Neurinoma auffaßt, ebenfalls zur Gliosis zählt. Die Beschreibung von Elschnig erinnert mich in jeder Beziehung an meine Befunde. Übereinstimmend ist auch, daß die Malloryfärbung weder eine reine Glia- noch eine Bindegewebsreaktion gab, und daß die eingelagerten homogenen Massen, die in meinem Fall teils aus geronnener eiweißhaltiger Flüssigkeit, teils aus Fibrin bestehen, dort wie hier sich nach Mallory leuchtend rot färben. Wenn nun für meine genannten Fälle keine Veranlassung vorliegt, von echten Tumoren zu sprechen, der anatomische Befund aber, so weit die Gliawucherung in Betracht kommt, keinerlei grundsätzliche Verschiedenheit von den Bildern zeigt, wie sie in den Beobachtungen von Spiro und Ginsberg, Guzmann und Elschnig vorlagen, so scheint mir daraus hervorzugehen, daß auch dort nichts zu der Annahme eines primären infiltrierenden Tumors der Glia nötigt. Die Auffassung vielmehr, daß die Gliawucherung, da wo sie vorkommt, sekundärer Natur ist, und daß solche Gliawucherungen unter den allerverschiedensten Bedingungen entstehen können, scheint mir auf das beste mit den tatsächlichen Beobachtungen übereinzustimmen, und die genaue Analyse der von mir beschriebenen sehr seltenen Erkrankung der Netzhaut

[1]) l. c.

[2]) Lenders, Ein atypisches Netzhautgliom. v. Graefes Archiv f. Ophthalm. **58**, 2, S. 309.

[3]) Helfreich, Beitrag zur Lehre vom Glioma retinae. v. Graefes Archiv **21**, 2, S. 236.

führt, wie schon Leber ausführlich dargelegt hat, gleichfalls zu der Auffassung, daß die Angiomknoten das Primäre des Prozesses sind, und daß sich diffuse Veränderungen der Glia daran anschließen, unter Umständen aber auch sehr lange völlig ausbleiben können, was ganz besonders für ihre sekundäre Bedeutung spricht. Wenn bei dieser Krankheit große weiße Flächen auftreten, wo die Netzhaut verminderte Refraktion zeigt, so kann ich nicht annehmen, daß hierin eine durch diffuse Gliawucherung bedingte Verdickung der Netzhaut zum Ausdruck kommt, denn das völlige Freibleiben der Gefäße weist schon auf den tieferen Sitz des Substrates für die weiße Färbung hin, und ich habe außerdem in sehr sorgfältigen ophthalmoskopischen Beobachtungen feststellen können, daß man häufig in diesen weißen Massen glitzernde Pünktchen und feine schwärzliche Pigmentierung sieht, ein Befund, der seine volle Erklärung findet durch das Auftreten der massenhaften, vom Pigmentepithel stammenden und der Hinterfläche der Retina angelagerten Massen, wie sie bei der Retinitis exsudativa nachgewiesen und bei unserer Krankheit in gewissen Stadien des Verlaufs anzunehmen sind (Fettkörnchenzellen). Leber hat ferner schon betont, daß das Eindringen der Gliawucherung in die Chorioidea durchaus nicht, wie Guzmann meint, die Tumornatur beweist, da man das gleiche auch bei Chorioretinitis, hinterem Staphylom usw. treffen kann. Ich füge noch hinzu, daß in meinen sämtlichen Fällen die Gliawucherung auch innerhalb der Knochenschale angetroffen wurde, woraus natürlich auch kein Schluß auf tumorartiges Wachstum zu ziehen ist.

Damit aber ein Streit um Worte vermieden wird, muß ich betonen, daß sich rein anatomisch eine scharfe Grenze zwischen Hyperplasie und Geschwulst der Glia (in unserm Fall zwischen Gliosis und Gliomatosis, da der Name Gliom vergeben ist) nicht ziehen läßt, die Übergänge sind fließende. Wir müssen also den Nachdruck darauf legen, ob sich die Wucherungserscheinungen der Glia mit Recht als sekundäre auffassen lassen und ob dieselben klinisch Tumorsymptome machen. Nach meinen Ausführungen scheint mir die erste Frage zu bejahen, die zweite zu verneinen oder zum mindesten nicht im positiven Sinne zu entscheiden.

Ich kann auch die verhältnismäßige Mächtigkeit der Gliawucherung nicht als genügenden Grund ansehen, ihr Tumorcharakter zuzusprechen, denkt doch auch niemand daran, die enormen Knochenbildungen, die in meinem zweiten Fall mindestens die Hälfte des phthisischen Bulbus einnehmen, als Osteome zu bezeichnen.

Zusatz während der Korrektur:

Herr Kollege Elschnig, den ich um die Präparate seines Falles von Neurinoma gebeten hatte, konnte mir dieselben aus äußeren Gründen

erst vor kurzem schicken. Das Studium derselben bestärkt mich in der Überzeugung, daß unsere beiden Fälle grundsätzlich identisch sind, und daß in seinem Fall bei weiterem Fortschritt der Wucherung genau dasselbe Bild entstanden wäre, wie ich es vor mir hatte. Bezüglich der Beurteilung kann ich daher einfach auf die letzten Sätze meiner Arbeit verweisen. Ich werde Herrn Kollegen Elschnig meinerseits Präparate meines jetzigen und früheren Falles zusenden und ihn um sein Urteil bitten, ob er die Gleichartigkeit der Beobachtungen anerkennt. Aus früheren Gesprächen glaubte ich mich zu erinnern, daß Kollege Krückmann ähnliche Präparate besäße, wie sie in meinem Mikrophthalmus-Fall beschrieben sind. Meiner Bitte um Zusendung derselben ist Kollege Krückmann nachgekommen. Die Gliawucherung in seinen Fällen scheint mir auch weitgehende Ähnlichkeit mit der von mir beschriebenen zu besitzen, es handelt sich um Fälle, die in das Gebiet der Retinitis exsudativa gehören. Da sie einer Veröffentlichung vorbehalten sind möchte ich nicht weiter darauf eingehen.

Erklärung der Tafeln XV und XVI.

Abb. 1. Übersichtsbild. Bulbusnarbe, Knochenschale, zu beachten die massenhaften Lücken in der Gliawucherung.
Abb. 2. Eine Stelle der Wucherung, wo eine Körner- und die Ganglienschicht noch erkennbar sind.
Abb. 3. Fibrinnetze in den Hohlräumen.
Abb. 4. Verdickte Arterie in Längsschnitt.
Abb. 5. Mehrere verdickte Gefäße im Querschnitt.
Abb. 6. Große Vene mit homogen infiltrierter Wandung, geronnene eiweißhaltige Flüssigkeit außerhalb des Gefäßes.
Abb. 7. Querschnitt einer Vene. Die Wand von 2 bis 3 Lagen großer bläschenförmiger Zellen mit kleinem Kern gebildet.
Abb. 8. Phthisis bulbi nach metastatischer Ophthalmie. Knochenbildung anstelle der Linse sowie im hinteren Ponthusabschnitt, zwischen beiden eine nur aus Gliawucherung bestehende Masse ohne Retinaltsruktur.
Abb. 9. Eine Stelle daraus bei stärkerer Vergrößerung.

Über die angeborenen zentralen Defekte der Hornhauthinterfläche sowie über angeborene Hornhautstaphylome.

Von

E. von Hippel (Göttingen).

Mit 5 Tafeln.

Nachdem ich (1) im Jahr 1897 den ersten Fall von Defekt der Hornhauthinterfläche bei beginnendem Hydrophthalmus anatomisch untersucht und auf Grund desselben in Verbindung mit den Ergebnissen meiner Fluoresceinmethode (2) bei einigen hierher gehörigen Fällen 1899 das klinische Bild des Ulcus internum (3) mit seinen Folgezuständen aufgestellt hatte, ist eine beträchtliche Literatur über den Gegenstand erwachsen. Wenn ich seit längerer Zeit zu den Fragen, die hierbei erörtert wurden, nicht Stellung genommen habe, so hatte dies seinen Hauptgrund darin, daß ich kein neues eigenes Material mehr zu verarbeiten hatte, außerdem aber stand ich unter dem Eindruck, daß wirklich beweisende Gründe für die eine oder andere Auffassung auch durch die Vermehrung der Befunde nicht erwachsen waren. Auch heute bin ich nur in der Lage, unter Beibringung einiger anatomischer Befunde noch einmal in eine kritische Besprechung des Gegenstandes von meinem Standpunkt einzutreten, ohne eine Entscheidung aussprechen zu wollen oder zu können. Trotzdem besonders in den zahlreichen Arbeiten aus der Petersschen Klinik eingehende Literaturübersichten vorliegen, scheint es mir nicht überflüssig, eine ganz kurze historische Entwicklung der Frage vorauszuschicken, ein genaueres Eingehen auf die einzelnen Fälle liegt aber nicht in meiner Absicht.

1897. von Hippel (1). Deutung des anatomischen Befundes: Endogene Infektion mit eitrigem Geschwür der Hornhauthinterfläche.

1899. Derselbe (3). Begründung des Ausdrucks Ulcus internum als klinischer Begriff.

1905. Seefelder (4). Steht völlig auf dem Standpunkt der Entzündungstheorie, die er für die Mehrzahl der Fälle angeborener Hornhauttrübungen für erwiesen hält. Die Annahme von Hippels, daß die Erkrankung der Hinterfläche zu einer solchen der Vorderfläche disponiere, hält er für entbehrlich; die eitrige Einschmelzung der Cornea könne als unmittelbare Folge der dichten Infiltration angesehen werden.

1906. Seefelder (5). Anatomische Bestätigung der klinischen Diagnose eines seiner Fälle. Das Narbengewebe beweist die eitrige Einschmelzung im Fötalleben. Frühere Uveitis durch noch nachweisbares Fibringerinnsel bewiesen.

1906. Peters (6), erste Arbeit. Begründung seiner Ansicht, daß eine reine Mißbildung vorliegt, entstanden durch zu langes Anliegen der Linse an der Hornhauthinterfläche.

1906. von Hippel (7), Entgegnung. Die Petersche Hypothese steht mit Tatsachen der Entwicklungsgeschichte in Widerspruch. Die frühere eigene Annahme eines endogen entstandenen **eitrigen** Ulcus wird zurückgenommen, von den beiden Möglichkeiten: Entwicklungsstörung Anfang des zweiten Monats oder Krankheitsprozeß in den letzten Monaten, letztere Annahme die wahrscheinlichere.

1907. Seefelder-Wolfrum (8). Bestätigung der Ausführungen von Hippels.

1908. Seefelder (9). Noch ganz auf dem Boden der Annahme entzündlicher Entstehung.

1908. Peters (10), zweite Arbeit. Hält an der Entwicklungsstörung fest, gibt seine frühere Theorie aber auf.

1908. von Hippel (11), zweite anatomische Untersuchung. Im wesentlichen Aufrechterhaltung des früheren Standpunktes.

1909. Peters (12), Monographie. Wie 1908.

1909. von Hippel (13). Streitfrage wird unentschieden gelassen. Falls Mißbildung, bleibt formale Genese ungeklärt.

1909. Nieder (14). Wie Peters.

1909. Meller (15). Steht völlig auf dem Boden der Petersschen Auffassung.

1910/11. Mohr (16). Tritt für die entzündliche Entstehung ein.

1911. Reis (17). Hemmungsbildung, keine Entzündung.

1911. Seefelder (18). Hat die Entzündungstheorie verlassen, nimmt primäre Entwicklungsstörung des Endothels aus unbekannten Gründen an. Meisner (18a). Wie Peters.

1912. Seefelder (19). Ebenso.

1912. Peters (20). Neue Theorie: Abnorme Differenzierung des Epithels am Hornhautscheitel und dadurch bewirkte Störung in der Abschnürung der Linse*).

1912. Pagenstecher (21). Eine angeborene Anomalie im vorderen Bulbusabschnitt kann durch toxische Beeinflussung während der Entwicklung entstehen.

*) Die einschlägigen Sätze in den Mitteilungen von Peters und Wirths lauten: „Ich nehme vielmehr mit Treacher Collins als Ursache dieser Hornhautveränderungen eine sehr frühzeitig einsetzende abnorme Differenzierung des zwischen Ektoderm und Linsenbläschen liegenden Mesoderms an; diese halte ich aber mit Rücksicht auf die an den Staphylomen zu erhebenden Befunde nicht für primär, sondern für sekundär. Das Primäre ist ein abnormes Verhalten des Ektoderms in dem Sinne, daß entweder keine Linse abgeschnürt wird, oder die abgeschnürte Linse im Bereich der Hornhaut liegenbleibt oder die Linse in normaler Weise abgeschnürt wird und nach hinten tritt, wobei eine zweite, Pseudolinse, die Ursache der Staphylombildung abgeben kann (P.)". „Es liegt nun weiterhin die Vermutung nahe, ob nicht auch der Entstehung der angeborenen Hornhauttrübungen bzw. der ihnen zugrunde liegenden Defektbildungen der Descemetschen Membran in ähnlicher Weise Störungen in der Linsenabschnürung zugrunde liegen können; diese Möglichkeit, die zuerst von Peters hervorgehoben ist, dürfte um so näher liegen, als doch eine weitgehende Verwandtschaft, sowohl in klinischer wie anatomischer Beziehung, zwischen den Hornhauttrübungen und Hornhautstaphylomen besteht." (W.)

1912. Witmer (22). Erklärt die Mohrschen Fälle für Entwicklungsstörungen. Zur Erklärung werden die Pagenstecherschen Experimente herangezogen.

1913/14. Schläfke (23), Wirths (24), Schomann (25). Ausarbeitung der Petersschen zweiten Theorie.

1916. Hinneberg (26) desgleichen.

1916. Meller (27). Deutung: primäre Mißbildung der Iris, welche zu Hydrophthalmus führt. Die Descemet ist nicht defekt durch Bildungsmangel, sondern durch sekundäre Zerreißung infolge der Dehnung.

1916. Fuchs (28). Deutung des ersten von Hippelschen Falls: luetische Keratitis parenchymatosa mit Nekrose der tiefen Hornhautschichten und der Descemet.

Aus dieser Übersicht ergibt sich, daß der Standpunkt der einzelnen Autoren einerseits mit der Vergrößerung des Untersuchungsmaterials, andrerseits mit der völligen Umgestaltung unserer Anschauungen über die Mißbildungen des Auges, die erst nach der Zeit meiner ersten Mitteilung eingetreten ist, sich nicht unerheblich verändert hat. Dies gilt besonders für Seefelder, der 1911 seine früheren Anschauungen aufgegeben hat. Ich selbst hatte bei meiner ersten Mitteilung, wie ich schon an anderer Stelle hervorgehoben, gegenüber einer Erkrankung, deren klinisches Bild sich von Tag zu Tag änderte, überhaupt nicht an die Möglichkeit einer Mißbildung gedacht, nach dem Stand unserer damaligen Kenntnisse und unter dem Einfluß der Ansichten Lebers stehend, wohl mit Recht. In meiner Kritik der ersten Petersschen Arbeit waren es hauptsächlich entwicklungsgeschichtliche Bedenken erheblicher Art, die mir seine Auffassung unannehmbar machten. Diese wurden von Seefelder und Wolfrum anerkannt. Damals waren nur der Fall von mir und der erste von Peters untersucht worden. Es ist daher ein berechtigter Wunsch, daß bei Kritiken in späterer Zeit der jeweilige Stand der Frage nicht außer acht gelassen wird.

Da ich, besonders gegenüber dem weiteren, neu hinzugekommenen Material, nicht verkannte, daß sich vieles für die Auffassung einer Entwicklungsstörung geltend machen läßt, habe ich später die Frage noch als offen bezeichnet. Daß sich das Problem von recht verschiedenen Gesichtspunkten betrachten läßt, wird durch die neuesten Arbeiten von Meller und Fuchs ganz besonders beleuchtet. Es ist für mich völlig zweifellos, daß mein erster Fall, die in den beiden Petersschen Arbeiten von 1906 und 1908 mitgeteilten, der Reissche, sowie der Mellersche grundsätzlich identisch sind. Trotzdem nun Meller 1909 die Petersschе Ansicht als zweifellos richtig bezeichnet hat, schreibt er 1916, nachdem er meine Auffassung abgelehnt, „es würde zu weit führen, hier auf die Anschauung Peters', der die Defekte der Descemet in Augen mit angeborener Hornhauttrübung als Bildungsanomalien dieser Membran erklärt, näher einzugehen". Ich kann diesen Satz nur so verstehen, daß Meller nach seiner

jetzigen Auffassung der Petersschen Ansicht so ablehnend gegenübersteht, daß er nicht einmal eine Diskussion derselben im Vergleich zu seiner eigenen Erklärung für nötig hält, eine Auffassung, die ich jedenfalls in keiner Weise teilen kann. Wenn Fuchs endlich eine völlig abweichende Anschauung geäußert hat, so könnte mir dieselbe an sich sehr willkommen sein, weil sie darauf hinauskäme, daß eine in der letzten Zeit des Fötallebens einsetzende Krankheit den Defekt der Hornhauthinterfläche herbeigeführt hätte. Es wäre dies also eine bestimmter präzisierte Auffassung, als ich sie in meiner Entgegnung an Peters formuliert hatte, würde aber jedenfalls meiner Auffassung viel mehr entsprechen als der einer Bildungsanomalie. Leider kann ich aber nicht glauben, daß die Fuchssche Deutung richtig ist. Seine Annahme, daß in meinem Fall Lues congenita vorgelegen hat, ist nicht bewiesen, da klinisch keine Verdachtsmomente bestanden und der Sektionsbefund an den Epiphysen nach der Ansicht von Professor Ernst von dem bei hereditärer Lues gewöhnlichen abwich und nicht beweisend für die Krankheit war. Ob der Befund an der Leber typisch ist, muß ich dahingestellt sein lassen, leider habe ich kein Material mehr davon, um auf Spirochäten zu untersuchen. In den Resten der Augen habe ich vergeblich danach gesucht, während ich sie in einem von mir früher veröffentlichten Falle von Keratomalacie bei einem luetischen Kinde sehr bald nach Bekanntwerden der Levaditischen Methode in den Überbleibseln des Bulbus sofort gefunden habe. Außerdem wird gegen die Fuchssche Erklärung sich mit Recht einwenden lassen, daß ganz allgemein bei dem in Rede stehenden Krankheitsbild, wie sich schon früher aus meinen klinischen Ausführungen ergeben hat, die angeborene Lues als Ursache nicht in Betracht kommt, ferner daß seine Deutung für die mit dem meinigen zweifellos prinzipiell gleichen Fälle der andern Autoren nicht wohl anwendbar ist, denn dort war nichts von der in meinem Fall beobachteten und dem Befund bei Keratitis parenchymatosa ähnlichen Wucherung und Nekrose*) der Hornhautzellen vorhanden. Man müßte also annehmen, daß sie bereits spurlos verschwunden gewesen seien. Ferner stimmt in meinem Fall die normale Beschaffenheit der Randteile und das Fehlen von Gefäßen schlecht zu der Annahme einer luetischen Keratitis parenchymatosa, besonders mit Rücksicht auf die wenigen, bisher bekannten, zweifellosen Fälle dieses Leidens an fötalen und kindlichen Augen.

Ein kurzer Rückblick ergibt also bisher folgende Deutungsmöglichkeiten:

1. Endogene Erkrankung nicht näher bekannter Art von der hinteren Hornhautwand ausgehend im späteren Fötalleben (v. Hippel).

*) Was ich als Nekrose gedeutet habe, erklärt Meller für einfache Folge von Hornhautquellung. Ich habe inzwischen einige Fälle von letzterer selbst untersucht und glaube danach, daß Meller recht hat.

2. Primärer Bildungsmangel der zentralen hinteren Hornhautschichten, entstanden im frühesten Fötalleben, bedingt durch Störungen in der Abschnürung der Linse (Peters) oder durch primären Bildungsmangel des Endothels (Seefelder).

3. Primäre Mißbildung der Iris, infolge davon Drucksteigerung, dadurch bedingte Dehnung der Hornhaut; der Defekt der Descemet durch Ruptur entstanden, die Trübung der Hornhautmitte Quellungsfolge (Meller).

4. Zentrale Keratitis parenchymatosa luetica mit sekundärer Nekrose der tiefen Hornhautschichten, Descemet und Endothel (Fuchs).

Wenn bei dem jetzigen Fortschritt unserer Kenntnisse auf den verschiedensten Gebieten (Mißbildungen, Hydrophthalmus, Anatomie der verschiedenen Keratitisformen usw.) noch solche Meinungsverschiedenheiten möglich sind, so ist es jedenfalls verständlich, daß meine erste Untersuchung vom Jahr 1897 noch keine widerspruchslose Lösung der Frage gebracht hat; daß sie anregend für die weitere Forschung gewirkt hat, wird man nicht in Abrede stellen. Den vielfachen Wechsel in den Anschauungen der Autoren, die sich selber eingehend mit dem Gegenstand beschäftigt haben, möchte ich nochmals hervorheben. Für mich steht die Frage, wer recht hat, ganz an zweiter Stelle, ich möchte deshalb auch dem neuen Material gegenüber nur möglichst objektiv die Beweiskraft der Gründe für die eine oder die andre Anschauung prüfen. Einiges davon kann gleich besprochen werden, anderes wird besser im Anschluß an meine jetzigen anatomischen Befunde erörtert. Peters hat als Beweisgründe für seine Ansicht, daß eine Entwicklungsstörung vorliegt, folgende Punkte hervorgehoben:

1. Das völlige Fehlen von Entzündungserscheinungen in seinen Fällen, denen man den Reisschen sowie den Mellerschen wohl hinzuzählen kann.

2. Das Zusammenvorkommen der angeborenen Hornhauttrübungen mit anderweitigen Mißbildungen des Auges und des Körpers.

3. Die ausgesprochene Erblichkeit.

4. Die genau symmetrische Lage und die Doppelseitigkeit der Defekte.

5. Das völlige Fehlen von anderweitigen Erkrankungen im Auge und im Körper des Kindes und auch bei den Müttern, soweit sie untersucht werden konnten.

Zu 1: Ich halte diesen Beweisgrund zwar durchaus für beachtenswert, aber nicht für durchschlagend, auch nicht gegenüber dem Fall, der einige Tage nach der Geburt zur Sektion kam. Denn unter der Voraussetzung, daß sich in den letzten Fötalmonaten ein Krankheitsprozeß in der Hornhaut abgespielt hätte, wäre auch die Annahme durchaus zulässig, daß er innerhalb einiger Monate abgelaufen wäre *).

*) In meinem ersten Fall hatte ich das Vorhandensein ziemlich zahlreicher

Zu 2: Dieser Beweisgrund ist zweifellos der wichtigste. Es ist in der Tat auffallend, daß bei dem an sich seltenen Krankheitsbild so oft Entwicklungsstörungen beobachtet sind. Ich gebe zu, daß Peters diesen Punkt mit Recht für seine Beweisführung verwertet, muß aber weiter unten auch andrerseits die Schwierigkeiten, die sich dieser Erklärungsweise entgegenstellen, nochmals betonen.

Zu 3: Anstatt Erblichkeit würde ich sagen: gehäuftes Auftreten bei Geschwistern, was immerhin nicht dasselbe bedeutet. Daß der Zustand von einer Generation auf die nächste vererbt sei, ist mir nicht bekannt.

Zu 4: Wenn man anerkennt, daß der Mellersche Fall mit meinem und dem Petersschen grundsätzlich identisch ist, so ist zu betonen, daß dort keine Doppelseitigkeit der Defekte besteht, und die Form des Defekts an dem betroffenen einen Auge eine gänzlich atypische ist. In dem Fall von Reis ist angegeben, rechts parenchymatöse Ringtrübung der Hornhaut exzentrisch oben außen, also auch hier eine atypische und nicht symmetrische Lage der Defekte. In dem Falle Seefelders (1911) von ausgedehnter Defektbildung der Descemet hat diese eine ganz unregelmäßige Gestalt. Ähnliches gilt noch für einige andere Fälle. Ich muß abwarten, ob Peters etwa die Zugehörigkeit des Mellerschen Falls zu unsern Beobachtungen beanstandet, ich selber sehe keine Veranlassung dazu.

Zu 5: Diesem Beweisgrund kann ich keine Bedeutung zuerkennen, weder für noch wider. Es ist doch auch sonst nichts Ungewöhnliches, daß wir Augenerkrankungen ohne sicheren Allgemeinbefund und ohne positive Familienanamnese beobachten.

Auch die andern Erörterungen von Peters, daß weder für Syphilis noch Tuberkulose, Herpes oder sonstige zu bekannten Hornhauterkrankungen führende ätiologische Momente in unsern Fällen Anhaltspunkte vorliegen, können die Frage nicht klären. Sieht doch jeder von uns gerade an der Hornhaut immer wieder von Zeit zu Zeit pathologische Zustände, die sich ätiologisch nicht klarstellen lassen.

Lymphocyten im Kammerwinkel, auf der Vorderfläche der Iris, zwischen den Zonulafasern und im vorderen Glaskörper als zweifellos pathologischen Befund angegeben. Eine nochmalige Durchsicht der Präparate schließt jeden Zweifel an der Richtigkeit dieser Deutung aus. Ich kann den Befund aber jetzt in einer Weise aufklären, die Peters zur Befriedigung gereichen wird: An dem einen Auge, wo er ausgesprochen war, bestand ein kleines oberflächliches Randulcus, in welchem sich senkrecht eingedrungene Pilzfäden nachweisen lassen, die an Soor erinnern. Hiervon geht also die Lymphocytenauswanderung aus und hat mit dem eigentlichen Krankheitsbild nichts zu tun. Ich habe diesen Befund damals gekannt und sogar negativ ausgefallene Tierversuche mit Soorpilzen angestellt; wie es gekommen ist, daß ich ihn nachher bei Niederschrift meiner Arbeit ganz aus den Augen verloren habe, vermag ich nicht mehr anzugeben, freue mich aber, diesen Punkt noch klarstellen und damit einen sachlichen Meinungsunterschied beseitigen zu können.

Meller hat an die Stelle der Petersschen Erklärung eine andere gesetzt, die mit jener in dem einen Punkt übereinstimmt, daß eine Bildungsanomalie angenommen wird, nur soll dieselbe die Iris betreffen, welche infolge abnormer Beschaffenheit ihre physiologisch bedeutsame Funktion für die Resorption des Kammerwassers nicht genügend erfüllen könne. Nun könnte aber die Iris jene Funktion, wenn sie ihr wirklich in dem von Meller angenommenen Grade zukäme, doch erst dann übernehmen, wenn sie eine gewisse flächenhafte Ausdehnung erlangt hat, das heißt erst in der späteren Zeit des Fötallebens, voraussichtlich erst nach teilweiser Resorption der Pupillarmembran. Wäre also die Mellersche Erklärung für die Hornhauttrübung zutreffend, so würde sich ergeben, daß diese erst in den letzten Monaten des Fötallebens entstanden sein und nichts mit solchen frühen Entwicklungsprozessen zu tun haben kann, wie sie Peters voraussetzt. Bezüglich des zeitlichen Entstehens der Hornhauterkrankung würde sie also ganz meiner Auffassung entsprechen, während sie an die Stelle der von mir angenommenen hypothetischen endogenen Erkrankung der Hornhautmitte eine mechanische Erklärung, nämlich einfache Ruptur, als Ätiologie aber eine Entwicklungsanomalie setzt. Gegenüber Mellers Darstellung wäre es von Wichtigkeit zu wissen, ob der Defekt der Descemet bei Rekonstruktion der Schnittserien auch in andern Fällen ähnlich unregelmäßige Form gehabt hat wie in seinem Fall. Ich habe eine solche Rekonstruktion leider nicht gemacht, kann sie auch nicht nachholen, hatte damals allerdings aus dem Studium der Serien den Eindruck gewonnen, daß ein ungefähr kreisförmiger Defekt vorlag. Nun sind ja Descemetrisse vielfach untersucht worden, ich kenne sie auch aus eigener Anschauung von zahlreichen Fällen von Hydrophthalmus. Wir haben da meistens mehr oder minder ausgesprochen eingerollte Ränder, ausgiebige glashäutige Neubildungen nach Überwuchern der Defekte durch Endothel, während sowohl bei Meller wie in unseren Fällen das ganz allmähliche Aufhören der Descemet, das Fehlen von glashäutigen Wucherungen sowie von Überwachsen der Defekte durch Endothel regelmäßig angegeben wurde. Das sind jedenfalls Einwände gegen Mellers Deutung, die nicht unbeachtet bleiben dürfen*). Dazu

*) Freilich haben auch sie keine durchschlagende Bedeutung: Fehlen von Einrollung der Ränder der Descemet sah ich bei einem Hydrophthalmus des Kaninchens, wo die Descemet ganz besonders dick war und Andeutung von Verdopplung zeigte. Der Defekt war hier aber von Endothel überwachsen. In dem Falle von hochgradiger Myopie mit Hydrophthalmus, den ich in v. Graefes Archiv **44**, 555 beschrieben habe, ist die Descemet in den Randteilen auffallend dick, weiter nach der Mitte ganz dünn, zeigt multiple Unterbrechungen, alle ohne Einrollung der Ränder, zum Teil durch ganz dünne, neugebildete Glashaut überkleidet. Auch bei Coats findet man einfache Zuspitzung der Descemetränder bei Rissen, auch in der Hydrophthalmusliteratur kommen sie vor.

kommt noch zum Beispiel in dem Petersschen Fall, zweite Arbeit S. 243, die Größe des Defekts, die der Auffassung als Ruptur sehr erhebliche Schwierigkeiten bereiten dürfte. Weiter ist folgendes zu beachten: Bei Meller zeigte die Hornhautmitte nur die Erscheinungen der Quellung. Er meint aber, es sei sehr begreiflich, daß das Eindringen des Kammerwassers derartige Wucherungen der Hornhautzellen nach sich zöge, wie sie in meinem Fall beobachtet wurden, und daß hieraus als Folgezustand ein narbenähnliches Gewebe mit dauernder Undurchsichtigkeit hervorgehen könne. Bei dieser Annahme ist nicht vorausgesetzt, daß das Kammerwasser irgendwelche abnorme Beschaffenheit zu haben braucht. Nun fragt sich, wie ist die normale Beschaffenheit der Hornhautzellen in den anderen Fällen aufzufassen? Ist dort eine solche Wucherung spurlos zurückgegangen oder war sie nie vorhanden? Daß sie solchen Rissen der Descemet nicht zu folgen braucht, wissen wir ja aus den Befunden beim Hydrophthalmus. Die Größe des Defekts kann nicht entscheidend sein, sonst hätte in Peters zitiertem Fall gewiß eine solche Wucherung eintreten müssen. Ist sie nun in meinem Fall ein gleichgültiger Nebenbefund oder muß sie bei der Deutung berücksichtigt werden? Jedenfalls ist die Beantwortung dieser verschiedenen Fragen kaum einwandfrei zu geben, und doch wäre sie wichtig, wenn man entscheiden wollte, ob die Mellersche Deutung unsere ganze Frage erledigen kann oder nicht. Es kommt aber noch eines hinzu: Meller ist bei seiner Erklärung gar nicht auf die vorderen Synechien am Rande des Defekts eingegangen, die doch in einer Reihe von Fällen beobachtet sind. Freilich ließen sich diese nach meiner Auffassung ganz wohl mit der Annahme einer Ruptur in Einklang bringen, denn wenn wir annehmen, daß die vordere Kammer zu der Zeit, wo diese entsteht, noch sehr flach ist, im Anschluß an den Riß aber eine sehr starke Quellung der mittleren Hornhautteile eintritt, so könnte ganz wohl eine Berührung zwischen Hornhaut und Iris mit Haftenbleiben der letzteren stattfinden, ganz besonders wenn in diesen Fällen regelmäßig pathologische Dehnung, also wohl Druckerhöhung bestünde. Die Erklärung der vorderen Synechie mit Beteiligung des Sphincters ist ja gerade der Punkt, der meines Erachtens für die Petersche Theorie die größten Schwierigkeiten macht. Ich habe dies schon eingehend in meiner Entgegnung vom Jahr 1906 dargelegt und kann auf diese Ausführungen um so mehr verweisen, als sie mir auch jetzt noch durchaus zutreffend erscheinen. Nur möchte ich nach dem Seefelderschen Atlas den Zeitpunkt, wo der Sphincter jene Gegend der Hornhaut, mit der er verwachsen gefunden wurde, überhaupt erreichen kann, noch wesentlich später ansetzen, als ich es damals getan habe. Die Beziehungen des Sphincters zu der Hornhaut sind sowohl bei den mitgeteilten Fällen angeborener Trübung wie auch bei den Staphylomen ein so häufig wieder-

kehrender Befund, daß er besondere Berücksichtigung erfordert. Ich muß jedenfalls daran festhalten, daß dieser Teil des pathologischen Gesamtbefundes erst in einem späten Stadium des Fötallebens entstanden sein kann, daß er sich mithin nicht für die Begründung der Ansicht verwerten läßt, daß eine Mißbildung vom Anfang des zweiten Monats vorliegt.

Auch Seefelder hat ja (1912) auf Grund seiner entwicklungsgeschichtlichen Arbeiten darauf hingewiesen, daß die Adhärenzen zwischen Hornhaut und Iris bzw. Pupillarmembran nicht auf unvollkommener Trennung zweier Gewebe beruhen, sondern als richtige Verwachsungen angesehen werden müssen. Da der Sphincter daran beteiligt ist, so würde nach dieser Ansicht zu Recht bestehen, was ich 1906 hervorgehoben habe, daß eine einheitliche, entwicklungsgeschichtliche Erklärung für den Defekt der Hornhauthinterfläche und der vorderen Synechie zur Zeit nicht möglich ist, sondern daß mehrere Monate dazwischenliegen.

In der Mellerschen Arbeit sind noch zwei Dinge berührt, auf die ich kurz eingehen muß. Meller hat erstens angegeben, daß er sich von einer künstlichen Veränderung der Hornhautdicke durch die Härtungsmittel nicht habe überzeugen können. Ich muß demgegenüber darauf hinweisen, daß ich seinerzeit diese Frage für die beiden Härtungsmittel Formol und Müllersche Flüssigkeit an den Augen Neugeborener, sowie an Tieraugen systematisch vergleichend geprüft habe und zu dem Ergebnis gekommen bin, daß die Müllersche Flüssigkeit eine ausgesprochene Quellung der Hornhaut, Formol dagegen eine gewisse Schrumpfung herbeiführt. Ferner der Befund an der Iris. Die glatte Oberfläche derselben, den Kernreichtum, das Fehlen der Krypten und die Dünne des mesodermalen Anteils in der Peripherie hält Meller für sicher pathologisch. Die periphere hochgradige Dünne kommt nun zweifellos in derselben Weise auch an normalen Augen Neugeborener vor, während bezüglich der anderen Daten auf die große Verschiedenheit bei Normalen hinzuweisen ist, wie aus den beigegebenen Abbildungen hervorgeht (Abb. 1 und 2). Es ist richtig, daß die Iris in meinem Fall ganz ähnliche Beschaffenheit hatte wie in dem Mellerschen. Ich habe damals diesem Punkt keine besondere Beachtung geschenkt.

Ich kann nach nochmaligem Studium der Präparate noch folgendes hinzufügen: Das Ektropium des Pupillarrandes zeigt an der Stelle der Umbiegung ein vollkommenes Erhaltensein des Übergangs des Augenblasenrandes in den Sphincter, der noch ziemlich deutlich pigmentiert ist. Es fehlt jede Auflagerung auf der Irisvorderfläche, die auf einen Zug hinweisen würde. Also Übereinstimmung mit Mellers Beschreibung. Ferner ist auffallend die enorme Länge des Sphincters in Meridionalschnitten, sie beträgt mehr als die halbe Länge der Iris. Soweit der Sphincter reicht, ist die Pigmentschicht viel mächtiger als wie da,

wo er aufhört. Sie zeigt zwei deutlich unterscheidbare Lamellen, auch am nicht depigmentierten Präparat. Das Gerüstwerk des Lig. pectinatum entspricht einem früheren Entwicklungszustand. Also alle diese Befunde können im Mellerschen Sinne gedeutet werden.

Demgegenüber betone ich, daß in Präparaten, die ich von dem einen Petersschen Falle besitze, Mellers Beschreibung von der Iris absolut nicht zutrifft, sondern daß die Iris hier im Gegenteil eine ganz ausgesprochen schwammige Struktur zeigt. Die nach der Hornwand ausgespannten Verbindungen können zum Teil der Pupillarmembran angehören, doch ist eine scharfe Abgrenzung derselben vom Irisgewebe nicht möglich.

So viel steht jedenfalls fest, daß Mellers Beweisgründe, die sich auf die Beschaffenheit der Iris beziehen, wohl für meinen Fall zutreffen, nicht aber allgemein. In den Petersschen Beobachtungen ist ja allerdings auch keine Rede davon, daß ein beginnender Hydrophthalmus vorhanden war*). Man hat also die Wahl: Wenn der Defekt der Hornhauthinterfläche im Mellerschen Sinne Dehnungsfolge ist, so müßte der Hydrophthalmus Vorbedingung für sein Zustandekommen sein, dann hätten mein und Mellers Fall mit den übrigen nichts zu tun, dann wäre die Diskussion zwischen Peters und mir müßig, weil ganz verschiedene Dinge vorlägen. Will Meller diese Ansicht vertreten? Dann wäre es auch zu verstehen, warum er es als „zuweit führend" bezeichnet, auf Peters Ansichten überhaupt einzugehen.

Wenn man aber den anatomischen Befund zugrunde legt, so sieht man keine Veranlassung, die Gleichartigkeit des Hornhautbefundes in allen einschlägigen Fällen in Abrede zu stellen, muß aber in diesem Fall zugeben, daß die wichtigsten Faktoren für die Mellersche Erklärung in einem Teil derselben fehlen.

Ich bitte die beteiligten Kollegen, hierzu Stellung zu nehmen, ich stehe auf dem Standpunkt, daß die Fälle zusammengehören. Ich vermute, daß Peters dem beitreten und in seinem Sinne annehmen wird, daß die Entwicklungsanomalien an der Iris in Mellers und meinem Falle denen an der Hornhaut koordiniert sind, daß aber letztere zu den ersteren nicht in dem Abhängigkeitsverhältnis stehen, wie Meller glaubt.

So erfreulich es wäre, wenn die Mellersche Ansicht, daß es sich um Ruptur der Descemet handelt, als einfache und befriedigende Erklärung der sonst in ihrer Entstehungsweise noch durchaus dunklen Defektbildung der Hornhauthinterfläche angenommen werden könnte, so fehlt es dafür meines Erachtens an den nötigen Voraussetzungen, wie aus obigem hervorgeht.

*) Ob man aus der Rücklagerung des Kammerwinkels (Embryotoxon) schließen darf, daß es dennoch der Fall war? Ich glaube nicht, daß man zu diesem Schluß berechtigt ist.

Wenn Seefelder nur angeben kann, daß die Entwicklung des Descemetschen Endothels aus zur Zeit unbekannten Gründen unterbleibt, so muß ich wie schon früher fragen: Wie kommt es, daß jede Neubildung von Endothel viele Monate lang gänzlich ausbleibt, wenn im Auge sonst kein pathologischer Befund besteht? Daß Peters bei Ruptur nach 3 Wochen noch keine Neubildung gefunden hat, ist immerhin noch etwas anderes, als wenn sie Monate oder Jahre ausbleibt.

Inzwischen haben uns die Pagenstecherschen Experimente, die ja auch Seefelder bei der Erörterung der angeborenen Staphylome heranzieht, gelehrt, daß Befunde, die wir sonst ohne weiteres als Folge von Keimesanomalien deuten würden, durch Einwirkung äußerer Schädlichkeiten auf die Frucht in verschiedenen Stadien der Entwicklung entstehen können. Ich ziehe daraus den Schluß, daß man auch bei unsern Befunden immer zwei Möglichkeiten — reine Entwicklungsstörung und ektogen bedingte pathologische Vorgänge — in Betracht ziehen sollte. Hierin stehe ich durchaus auf dem Standpunkt von Pagenstecher (Einleitung zu seiner Monographie). Ich darf übrigens bei der Gelegenheit betonen, daß meine Stellungnahme in der Teratologie auch in meiner Bearbeitung in Schwalbes Handbuch nicht so einseitig war, wie Pagenstecher meint. Er zitiert den Satz, der den damaligen Stand der Frage möglichst knapp wiedergab: „Die Mißbildungen des Auges verdanken ihre Entstehung abnorm verlaufenden Entwicklungsvorgängen, aber keinen Erkrankungen der Frucht." Ich habe aber dort auch geschrieben: „Ich glaube also auch jetzt noch sowohl die Toxintheorie wie die amniogene Entstehung der typischen Kolobome als nicht genügend gestützt bezeichnen zu müssen. Es wird abzuwarten sein, ob weitere Untersuchungen zu einer Änderung dieses Standpunkts nötigen werden*). Und ich habe die Pagenstecherschen Naphthalinversuche mehrere Jahre vor ihm zu dem ausgesprochenen Zweck angestellt, ob es gelingen könnte, durch Beeinflussung der Frucht Kolobom zu erzeugen. Leider waren sie vergeblich, weil ich keine Fütterungsmethode fand, die das Eingehen der Tiere verhinderte und die Versuche wegen Materialmangels abbrechen mußte.

Für die typischen Kolobome besteht ja noch die Kontroverse Pagenstecher — v. Szily, für zahlreiche andere angeborene Anomalien, besonders des vorderen Bulbusabschnittes, hat aber Pagenstecher einwandfrei bewiesen, daß sie durch toxische Beeinflussung der Frucht entstehen können. Ob solche Dinge auch spontan — nicht nur im Experiment — vorkommen, wissen wir noch nicht. Die Möglichkeit muß aber anerkannt werden, und deshalb betrachte ich sie auch für die angeborenen Defektbildungen der Hornhauthinterfläche als gegeben, ge-

*) Im Original nicht gesperrt.

stehe aber, wie schon oben erwähnt, gerne zu, daß das familiäre Auftreten und die häufige Kombination mit anderen Mißbildungen (darunter auch typisches Kolobom) zugunsten von Peters sprechen.

Etwas anderes ist es aber mit seiner Erklärung. Meine Einwände gegen den ersten entwicklungsgeschichtlichen Deutungsversuch von Peters halte ich auch jetzt noch für richtig, Peters hat diese Hypothese aber fallen lassen. Bei seiner zweiten *) geht er von den Befunden bei angeborenen Staphylomen aus und schließt aus der Tatsache, daß manchmal Staphylom auf dem einen, zentrale angeborene Defektbildung der Hornhaut auf dem anderen Auge vorkommen, daß die Erklärung, die er für die Staphylome glaubt geben zu können, auch für die Defektbildungen anwendbar sei. Hier ist nun, wie mir scheint, zu berücksichtigen, daß man nicht selten Staphylome erst sekundär aus dem Befund der einfachen zentralen Trübung hervorgehen sieht, daß mithin die anatomischen Befunde des Staphyloms sich erst nachträglich aus einem zunächst anderen — einfacheren — Zustand entwickeln können, entweder post partum, ebensogut aber sicher auch intrauterin. Es ist dann schwer zu entscheiden, was von den Bildern, die uns das Mikroskop zeigt, auf Entwicklungsanomalien, was auf sekundäre Veränderungen (Drucksteigerung, Aufhebung der Kammer, Anlagerung der Iris, Atrophie derselben usw.) zu beziehen ist. Daß auch gewöhnliche Staphylome Befunde aufweisen können, die von den angeborenen sehr schwer zu unterscheiden sind, ist schon von anderen betont worden, und ich werde bei Schilderung eines neuen Falls weiter unten darauf zurückkommen.

Ich glaube daher, wenn man am einen Auge einfachen zentralen Defekt, am anderen Staphylom hat, so müßte ein Erklärungsversuch von dem unkomplizierteren Befund ausgehen.

In den Arbeiten aus der Petersschen Klinik ist alles, was sich für die Annahme von Entwicklungsstörung geltend machen läßt, zusammengestellt. Hier möchte ich nur kurz auf einen Befund eingehen, den Schläfke in zwei Fällen beschreibt, das sind die hyalinen Konkremente am Hornhautscheitel, die er als Produkt abnormer Ausscheidung des Epithels auffaßt und mit als Beweis für die Natur des ganzen Prozesses als Entwicklungsstörung verwertet. Ich habe die Präparate untersuchen können und finde jene Ausscheidungen identisch mit jenen, die man in alten Leukomen und Staphylomen gar nicht selten antrifft (von mir z. B. beschrieben in v. Graefes Archiv, 41, 3). Ich halte

*) Wenn übrigens Schläfke schreibt: (S. 17, ich zitiere nur den Schluß) „. . . , sei es, daß die normal entwickelte Linse nicht früh genug nach hinten rückt und so die normale Ausbildung der Hornhaut schädigen hilft", so steht diese Deutung der ersten Petersschen Hypothese vom zu langen Anliegen der Linse sehr nahe, und man ist versucht, zu fragen: Wie aber, wenn die ganz normale Linse an ganz normaler Stelle gefunden wird?

deshalb diesen Befund für die Deutung des Ganzen nicht für verwertbar. Ich möchte nun einige Präparate beschreiben, um an der Hand derselben zu erörtern, wie weit es möglich ist, aus fertigen Zuständen Schlüsse auf die Entstehung zu ziehen. Es ist mir natürlich bekannt, daß ähnliche Befunde in der Literatur schon mehrfach beschrieben sind, ich schildere sie nur wegen des Zusammenhangs mit den besprochenen Fragen.

Fall 1. Franz Saame, 29jähriger Soldat. Leider ist die Krankengeschichte durch einen unglücklichen Zufall abhanden gekommen, ich muß mich daher auf die Angabe eines kurzen poliklinischen Eintrags beschränken und kann nicht genau feststellen, was die Indikation zur Herausnahme des Auges abgegeben hat. Ich vermute Schmerzen und Drucksteigerung. Dafür spricht die enorme Weite der Pupille im Präparat. Eine Exkavation ist aber nicht vorhanden, und die Beschaffenheit von Sehnerv und Netzhaut spricht nicht dafür, daß das Auge vollkommen blind war. Poliklinisch ist notiert: Am linken Auge ein exzentrisch gelegenes Leucoma adhaerens und einzelne andere Hornhauttrübungen. Die weitere Notiz: „Auf Grund von Neugeborenen-Blennorrhöe entstanden", erweist sich auf Grund der Nachforschungen als falsch. Meine Bemühungen über den Zustand, wie er bald nach der Geburt war, etwas zu erfahren, sind resultatlos verlaufen, da die Mutter tot ist und der Vater nur ganz unbestimmte Angaben machen kann. Um so wichtiger ist, daß ich aus dem Jahr 1890, als Pat. 4 Jahre alt war, einen poliklinischen Eintrag von der Hand Wagenmanns gefunden habe, der folgendes aussagt:

Links zwei rückgängige Hornhautinfiltrate, leichte Randtrübung, Pupille weit. Starke conjunctivale Schwellung, Entzündung seit 6 Monaten, rechts ein vertikaler Hornhautfleck. Von einer vorderen Synechie, beziehungsweise einem Leukom ist ebensowenig etwas erwähnt, wie von dem vorderen Polarstar, den die Präparate zeigen. Es muß also unbedingt angenommen werden, daß hier kein angeborener Zustand vorliegt, auch kein auf Grund kongenitaler Anlage entstandener, sondern daß es sich um die Folgezustände eines perforierten Hornhautgeschwürs handelt. Trotzdem erwähne ich den Fall hier, weil der anatomische Befund, wenn die Anamnese lauten würde: angeborener Zustand, sich sehr wohl im Sinn von Peters verwerten ließe. Ich beschreibe genauer nur die Schnittserie durch die vordere Synechie.

In allen Schnitten ist von der Bowmanschen Membran nichts zu erkennen, auch nicht in den Teilen der Hornhaut, die weit von der vorderen Synechie entfernt sind. In der ganzen Cornea sind vereinzelte Gefäßdurchschnitte in mittleren und tiefen Lagen anzutreffen, in der Gegend der Synechie auch in den vorderen, aber überall nur spärlich. Die Schichtung der Lamellen und der Kerne ist eine im ganzen regelmäßige, nur scheinen in der Gegend der Synechie und des gleich zu schildernden Defekts der Hinterfläche die Kerne etwas spärlicher zu sein wie in den übrigen Teilen (Tafel XVII, Abb. 3 u. 4). Das Hornhautepithel ist ohne Veränderung. Die Serie durch die Synechie ergibt, daß die Iris eine Strecke weit mit der Hornhauthinterfläche verwachsen ist, jedoch ist die Verwachsung eine ganz flache, und nirgends ist Irisgewebe narbig in die Hornhaut einbezogen. Etwas peripher von der Synechie sieht man die außerordentlich dünne Descemet eine kurze Strecke hinten von neugebildetem, regelmäßig geschichtetem, hornhautähnlichem Gewebe bedeckt verlaufen, dann hört sie plötzlich auf. Dasselbe Bild sieht man etwas weiter zentralwärts von der Synechie, und zwischen diesen beiden Stellen ist ein Haufen von zusammengerollten Falten der Descemet in das Gewebe eingeschlossen (Tafel XVIII,

Abb. 5). Diese beiden Rißenden der Descemet sind zu verfolgen in eine viel stärkere, abnorm dicke Glashaut, welche der ganzen Hornhauthinterfläche aufliegt und in der Nähe der Synechie noch etwas stärker ist als in den Randteilen (Tafel XVIII, Abb. 6). Bei starker Vergrößerung ist ganz deutlich zu erkennen, daß sie aus zwei Blättern besteht, einem sehr dünnen cornealwärts und einem starken nach der vorderen Kammer zu gelegenen. Auf der Strecke zwischen den beiden Rißenden ist die Gesamtdicke der Hornhaut etwas stärker als weiter peripher, ihre Hinterfläche leicht wellig und von flachen Pigmentzellen bedeckt, die sich bis an die eigentliche Synechie verfolgen lassen. Die Vorderfläche der Iris ist da, wo sie mit der Hornhaut in fester Verbindung steht, stark pigmentiert, das Stroma der Iris ist sehr straff dorthin ausgezogen, der Pupillarrand des Pigmentepithels und der stark verdünnte Spincter liegen dagegen fast an normaler Stelle und sind nur wenig nach vorn gezogen. Das Pigmentepithel ist, soweit der Sphincter vorhanden ist, viel niedriger als weiter peripher. Das vorgezogene Irisgewebe sieht außerordentlich locker aus und ist größtenteils ungefärbt geblieben bis auf die spärlichen Stromazellen und die Gefäße. Der Kammerwinkel ist vollkommen frei, ebenso auf der gegenüberliegenden Seite, wo die Iris normale Struktur zeigt. An einem Schnitt durch den Rand der Synechie fällt die hochgradige Verdickung der Descemet an dieser Stelle ganz besonders in die Augen. Die Linse zeigt einen sehr kleinen, typischen, vorderen Kapselstar mit geringer Kalkablagerung, an der Hinterfläche ist er von neugebildetem Epithel überzogen. Ciliarkörper ebenfalls normal, auch die übrigen Membranen ohne besondere Veränderungen, ebenso bei gewöhnlicher Färbung der Sehnerv.

An diesem Befund unterstreiche ich besonders die Tatsache, daß aus dem mikroskopischen Bild der vorderen Hornhautschichten an der Stelle der Synechie gar kein sicherer Schluß darauf gezogen werden kann, daß hier eine Perforation stattgefunden hat. Das alte Narbengewebe kann eben dem Hornhautgewebe so ähnlich werden, daß bestimmte Schlüsse nicht mehr möglich sind.

Fall 2. Hermann Bültmann, 60 Jahr, am 11. V. 1916 von mir zuerst untersucht. Am 16. X. 1906 von meinem Vater festgestellt:

Links: Leukoma adhaerens prominens centrale mit Sekundärglaukom und Amaurose. Rechts E S = 1,0 ophthalmoskopisch normal.

Im Jahre 1913 kam er zu meinem Vater wegen eines seit 2 Jahren zunehmenden Exophthalmus des linken Auges, der bei der Untersuchung 12,5 mm betrug. Beweglichkeit in allen Richtungen fast normal, keine Entzündung, keine Druckempfindlichkeit des Orbitalrandes, Enucleation. Dabei kam es infolge einer Novocain-Suprarenin-Injektion in die Orbita zu einer starken Blutung, so daß die äußere Commissur gespalten werden mußte. Ein Orbitaltumor war nicht mit Sicherheit zu fühlen. Bei der Operation war zwar eine knöcherne Verdickung der äußeren Orbitalwand angenommen worden, drei Monate später lautet aber der Eintrag: von einem Tumor nichts zu fühlen. Nach weiteren vier Monaten ist das obere Lid noch stark verlängert und ödematös, auch das Orbitalgewebe erschien ödematös, ein Tumor ist aber auch jetzt nicht zu palpieren.

Ich fand eine hochgradige Verlängerung und weiche Schwellung des oberen Lides, der Orbitalinhalt war so weit vorgetrieben, daß die Conjunctiva weiter nach vorn reichte als die Cornea des rechten Auges. Der ganze Orbitalinhalt fühlte sich weich und schwammig an und war durch Druck zu verkleinern.

Ich vermutete deshalb ein Lymphangioma cavernosum der Orbita. Dadurch würde sich auch der frühere Exophthalmus und das Fehlen einer soliden Geschwulst befriedigend erklärt haben. Mein Interesse an der Entstehung des adhärenten Leukoms wurde erst durch die anatomische Untersuchung erweckt,

und ich versuchte nun sofort, den Pat. zu nochmaliger Vorstellung zu bewegen, um zu erfahren, ob es sich um eine angeborene oder später erworbene Erkrankung handelte. Leider ließ er mehrere Briefe unbeantwortet, und jetzt erst erfahre ich von seiner Tochter, daß er vor einigen Monaten gestorben ist, und daß ich von dem behandelnden Arzt über den Sektionsbefund Genaueres erfahren würde *). Leider bleibt so die Art der Entstehung des adhärenten Leukoms unaufgeklärt.

Anatomischer Befund (Übersichtsbild Tafel XVIII, Abb. 7):

Geringe Ektasie der Hornhaut. Zentrale Teile dicker als die Peripherie, letztere auf den beiden Seiten verschieden dick. Bowmansche Membran nur auf der temporalen Seite vorhanden, in der Mitte und auf der nasalen nicht. Auf der nasalen Seite in den oberflächlichen Schichten mäßig reichliche Anhäufung spindeliger Kerne unter dem Epithel, weiter nach hinten normale Hornhaut, Descemet und Endothel. In den zentralen Teilen ein feinfibrilläres, parallel gestreiftes Bindegewebe mit länglichen Kernen, letztere wesentlich spärlicher als in den normalen Randteilen der Hornhaut. Breite Lamellen wie dort nicht deutlich erkennbar, die Fibrillenbündel sehr schmal. Einzelne Gefäße mit Blutkörperchen, zwei davon zeigen eine sehr starke Pigmentierung der Wandung. Pigment weist mit Sicherheit auf Abkömmlinge vom Pigmentepithel hin. Temporal von der Mitte etwas unter dem Epithel längliche, violett gefärbte homogene Einlagerungen (Hyalin). Die verdickte, zentrale Partie läßt erkennen, daß hier eine Neubildung auf der ursprünglichen Hornhauthinterfläche entstanden ist, denn man sieht die schmale alte Descemet zu beiden Seiten der Verdickung spitzwinklig abbiegend und zum Teil geschlängelt innerhalb des jetzigen Hornhautgewebes verlaufen, wo ihre Lage der früheren Hinterfläche entsprechen muß. Das dahinterliegende Gewebe sieht genau aus wie die davorliegenden Schichten (Tafel XVIII, Abb. 8). Zwischen demselben und der Iris, und zwar der Gegend des Pupillarrandes, besteht eine breite vordere Synechie, der Sphincter nimmt an derselben teil und ist in eigentümlicher Weise schräg nach vorn gegen die Hornhaut zu umgebogen (Tafel XIX, Abb. 9). Genaueres Abbildungen. Über den Sphincter hinaus setzt sich noch eine Strecke weit das Pigmentepithel allmählich immer dünner werdend auf die neue Hornhauthinterfläche fort. Das Irisgewebe in der Synechie ist außerordentlich locker schwammartig wie auf Abb. 7 u. 8 zu erkennen. Iris und Hornhaut vollkommen frei von jeglichen Entzündungserscheinungen. Auf der temporalen Seite hört die Iris ohne eigentlichen Pupillarteil auf, wie wenn hier einmal eine sehr unvollständige Iridektomie gemacht wäre. Die Linse liegt an normaler Stelle und ist ohne Veränderung, der Ciliarkörper sehr stark plattgedrückt, die Fortsätze klein. Die Zonulafasern sind erheblich defekt, es besteht eine hochgradige Chorioretinalatrophie mit Pigmenteinwanderung in die Netzhaut, enorm tiefe glaukomatöse Exkavation. Die Ektasie des Bulbus ist in äquatorialer Richtung

*) Herr Dr. Disse (Pathol. Institut Braunschweig) teilt mir folgendes mit: „Aus dem Winkel der linken Schläfenbeinschuppe und des linken Orbitaldaches wölbt sich ein hühnereigroßer Tumor gegen das linke Schläfenhirn vor, dieses tief einbeulend, ohne es zu infiltrieren. Die Dura ist ganz in den Tumor aufgegangen. Das linke Orbitaldach ist von dem Tumor durchsetzt und usuriert, eine glatte Abgrenzung gegen das Orbitalfett ist nicht möglich, denn der Tumor selbst ist in ganzer Ausdehnung verfettet und durchblutet. Auch die Schläfenbeinschuppe ist usuriert. Stirnhöhle, Siebbein, Keilbeinhöhle frei. Nur eine kirschkerngroße Partie des Tumors war nicht verfettet. Mikroskopischer Befund dieser Stelle: Alveolarsarkom. Man hatte den Eindruck, daß die Dura der Ausgangspunkt des Tumors war."

am stärksten, die Sclera in der Äquatorgegend außerordentlich verdünnt, während sie vorn und am Sehnerven normale Dicke hat.

In diesem Fall ist es nach dem mikroskopischen Bild zweifellos, daß vor der vorderen Synechie in ganzer Dicke der Hornhaut Narbengewebe vorhanden ist, das sich von den peripheren normalen Teilen deutlich unterscheiden läßt. Die Annahme einer früheren Perforation ist daher auf Grund des mikroskopischen Präparats das Nächstliegende. Wenn es sich aber um einen angeborenen Zustand handeln würde, so würde Peters ihm dieselbe Deutung geben können wie den von Schläfke veröffentlichten Fällen. Diese habe ich aus der Beschreibung und aus zwei Schnitten, die mir Peters freundlicherweise geschickt hat, kennengelernt und habe dazu folgendes zu bemerken:

Fall 1, das 13jährige Kind, war mit normalen Augen geboren. 14 Tage später beiderseitige Entzündung. Nach $^1/_2$ Jahr rechts normal, links blieb in der Mitte eine weißliche Trübung zurück. Später Vergrößerung des Auges. Die erste augenärztliche Untersuchung, von der berichtet ist, hat zur Zeit der Enucleation stattgefunden (also im Alter von 13 Jahren).

Über die unter dem Epithel gelegenen Konkretionen habe ich mich schon geäußert. Das ganze Gewebe der zentralen Hornhautteile kann meines Erachtens wegen der starken Vascularisation, ungleichen Kernverteilung und teilweisen Pigmentierung ohne weiteres als Narbengewebe angesehen werden. Die Linse könnte durch eine Perforation ausgetreten sein. Der jetzt vorliegende anatomische Befund ist meines Erachtens nicht geeignet, um bestimmte Schlüsse hinsichtlich der Entstehung zuzulassen. Ob die Pigmentierungen als atypisch entwickelte Ciliarfortsätze zu deuten sind, ist durchaus zweifelhaft, sie können auch aus dem Irisgewebe entstanden sein, namentlich da sie sehr weit von den sonst ganz wohl entwickelten Ciliarfortsätzen entfernt sich finden. Bei der hochgradigen Veränderung des Irispigments an verschiedenen Stellen der Membran erscheinen mir eindeutige Schlüsse unmöglich. Das Eingehen von Muskelbündeln, die zum Sphincter gehören, in die Synechie stimmt mit meinem Fall Bültmann überein.

Im zweiten Fall kommen Gefäße in der ganzen Hornhaut vor, und vor der Synechie besteht stark vascularisiertes Narbengewebe. An dem einen Rand des Defekts der Descemet ist die letztere stark verdickt, am andern wenig. Etwas peripher von diesen beiden Stellen sieht man eine ganz dünne Descemet eine Strecke weit in das jetzt den Defekt schließende Gewebe hineinziehen. Ein gefaltetes Stück der Membran ist in hornhautähnliches Gewebe eingeschlossen, das den Defekt hinten überzieht, ganz wie in meinen Fällen. Letzteres ist zum Teil von neugebildeter Glashaut bedeckt. In beiden Fällen ist die Anamnese nicht beweisend für die Annahme einer Entwicklungsstörung (im zweiten Fall erst im 6. Jahr eine Entzündung aufgetreten), vielmehr wurde

diese hauptsächlich rückwärts aus dem anatomischen Befund erschlossen. Die Beweiskraft dieses Schlusses kann ich aber nicht anerkennen, da aus meinen Fällen hervorgeht, daß analoge Befunde ihre Entstehung einem späteren Krankheitsprozeß verdanken können, der auch in Schläfkes Fällen nach den Krankengeschichten sehr wohl möglich, ja wahrscheinlicher ist.

Erhebliche Bedenken bezüglich der Verwertbarkeit des von Schomann untersuchten Auges eines vierwöchigen Kaninchen muß ich gleichfalls geltend machen. Auch von diesem Auge konnte ich zwei Präparate selber untersuchen. In diesen findet sich nirgends normales Hornhautgewebe. Unter dem Epithel trifft man auf ein stark von Rundzellen durchsetztes, ganz unregelmäßiges Bindegewebe mit einzelnen Gefäßen. An einer Stelle, wohl da, wo die cystoide Vorwölbung bestand, liegt jetzt im Präparat eine Einsenkung vor, über die das Epithel wegzieht. Dahinter nur einige zarte Fasern, zerstreutes Pigment und dann anscheinend ein direkter Übergang in den Glaskörperraum, so daß hier eine oberflächlich geschlossene Perforation vorliegen könnte. Dabei könnte die Linse ausgetreten sein. Daß ein angeborener Zustand vorliegt, ist nicht erwiesen, ebensowenig allerdings das Gegenteil.

Ich mache weiter noch auf folgendes aufmerksam: An der Retina, wo Schomann eine Netzhautduplikatur beschreibt, läßt sich nachweisen 1: hochgradige Degeneration, 2: starke Pigmentierung, 3: die abgerissene Papille mit deutlichen Gefäßen auf ihrer Innenseite hängt mitten im Bulbus. Es ist sehr unwahrscheinlich, daß hier ein Härtungseffekt vorliegt. Falls dies nicht so ist, so könnten nur starke Schrumpfungserscheinungen ein solches Verhalten erklären. Verfolgt man die Netzhaut nach vorn, so bekommt auf der einen Seite die ganz degenerierte Membram wieder etwas Netzhautstruktur und ist hier abgerissen von der der Bulbuswand anliegenden, als solcher noch erkennbaren Retina. Auf der anderen Seite ist die Retina nicht kontinuierlich bis vorn zu verfolgen. Der Konservierungszustand des ganzen Präparates ist kein guter, es liegen viele Faltungen vor, was alles die Beurteilung erschwert. Jedenfalls bestünde meines Erachtens kein Hindernis, das Präparat so zu deuten, daß eine ausgedehnte Hornhautentzündung mit Perforation, Austritt der Linse, Vorzerrung der Ciliarfortsätze und des Glaskörpers, Abreißung der Retina zustande gekommen ist. Ich glaube nicht, daß es richtig ist, derartig komplizierte Befunde in theoretischer Hinsicht zu verwerten, sie sind dazu nicht geeignet.

Ähnliche Unsicherheiten bestehen in den Fällen von Buphthalmus, wo nicht eine tiefe vordere Kammer, sondern vielmehr eine vollkommene Aufhebung derselben mit Anlagerung der Iris an die Hornhauthinterfläche und vordere Synechie gefunden wird. Reis hat auf diese Fälle

hingewiesen und sie als pathologische Fortentwicklung des von ihm als charakteristische Hemmungsbildung beschriebenen Befundes von Defekt der Hornhauthinterwand mit vorderer Synechie gedeutet. Die Frage ist in solchen Fällen: Wann ist die vordere Synechie entstanden? Können hier nicht auch Veränderungen aus viel späterer Zeit die gleichen mikroskopischen Bilder liefern wie bei angeborenen Zuständen? Ich möchte nur ein eigenes Präparat dieser Art etwas näher beschreiben, besitze aber eine Anzahl ähnlicher Fälle.

Heinrich Strunk, 37 Jahre, hat nach Angabe seines Vaters schon von Geburt an etwas große Augen gehabt. Außer der Größe ist nichts aufgefallen. Das rechte Auge ist schon in früher Kindheit erblindet, links hat er immer leidlich sehen können, besonders gut in der Nähe. Als kleines Kind hatte er öfters Entzündungen an beiden Augen. Vor einem Jahr wurde er links wegen Sehverschlechterung auswärts operiert (Iridektomie).

Rechtes Auge: Hornhaut stark vergrößert und vorgewölbt, vollständig getrübt, von Gefäßen durchsetzt. Angrenzende Sclera stark verdünnt. Ob eine vordere Kammer vorhanden war, ist offenbar wegen der Trübung nicht zu entscheiden gewesen.

Links: Unregelmäßige Hornhauttrübungen, Sclera ebenfalls verdünnt. Kolobom nach oben, hintere Synechien. Druck 52. Nochmalige Iridektomie setzt den Druck auf 28 herab.

Rechts wegen der Beschwerden, die die Vergrößerung des Auges macht, Enucleation. Das Übersichtsbild des Auges (Tafel XIX, Abb. 10) bedarf keiner weiteren Erläuterung. Unmittelbar unter dem Hornhautepithel liegt ein verschieden stark entwickelter Pannus. Die vorderen und mittleren Parenchymschichten sind reichlich von zelligen Elementen und einzelnen Gefäßen durchsetzt, letztere haben zum Teil auffallend weite Lumina. Die vordere Kammer ist zum größten Teil aufgehoben, die Iris liegt auf sehr weite Strecken der Hornhaut unmittelbar an, ohne daß sich der geringste Spalt zwischen beiden nachweisen läßt (Tafel XX, Abb. 11). An anderen Stellen sind beide Membranen zweifellos miteinander verwachsen, aber so, daß die beiden Gewebsarten sich scharf voneinander abgrenzen. An der Stelle einer besonders breiten vorderen Synechie besteht ein Defekt der Descemet, an dem einen Rande desselben ist die Glashaut mit dem Endothel ein kurzes Stück nach hinten umgeschlagen und mit der Irisvorderfläche verwachsen (Tafel XIX, Abb. 12). Auf der andern Seite geht eine dünne neugebildete Glashaut ebenfalls mit Endothel versehen auf die Vorderfläche der Iris über. Da, wo der große Defekt der Descemet besteht, zeigen die hinteren Hornhautschichten keine normale Struktur, sondern sehen mehr wie parallelstreifiges Narbengewebe aus. An zwei mehr peripher gelegenen Stellen bestehen zweifellos kleine Risse der Descemet. In der Irisperipherie ist das Stroma außerordentlich verdünnt, während in den mittleren Teilen im Gegensatz dazu die Iris enorm dick ist und auf weite Strecken wie ein mit Flüssigkeit gefüllter Schwamm aussieht. Das heißt: im mikroskopischen Bild sieht man hier nur ganz vereinzelte Fäserchen und Kerne, im übrigen scheinbar leere Räume, die keine Färbung angenommen haben. Der Befund ist ganz ähnlich, nur viel ausgesprochener wie in den Fällen Saame und Bültmann in dem gegen die Hornhauthinterfläche herangezogenen Stück Iris. Die Bulbuswand ist zwischen Hornhautansatz und vorderem Ende des Ciliarmuskels enorm gedehnt und verdünnt, innen nur durch die Pigmentschicht ausgekleidet, die Linse liegt nach der nasalen Seite verschoben, offenbar ist sie aber doch fixiert, obgleich man nur vereinzelte, sehr feine Zonulafasern nachweisen kann. Hintere Corticalis kataraktös verändert, Linse sonst normal.

Der Bulbus zeigt die typische Eiform des myopischen Auges mit entsprechender Verdünnung der Sclera im hinteren Abschnitt, mikroskopisch ringförmigen Conus, außerdem glaukomatöse Exkavation. Die degenerativen Veränderungen der Netzhaut sind für unsere Frage ohne Belang und bedürfen deshalb keiner weiteren Beschreibung.

Nach der Anamnese scheint mir so viel festzustehen, daß in diesem Fall die Aufhebung der vorderen Kammer und die Bildung der vorderen Synechien sekundäre Prozesse sind, die sich erst nach der Geburt abgespielt haben. Dafür spricht wenigstens die Angabe, daß die Augen anfangs nur etwas groß waren, sonst aber nichts Auffallendes zeigten. Die Stelle des Defekts der Descemetschen Membran ist mit höchster Wahrscheinlichkeit als Ruptur derselben aufzufassen. Unter welchen Einflüssen hier die vordere Kammer aufgehoben wurde, bleibt dahingestellt, jedenfalls ist kaum zu bezweifeln, daß die Iris an der Stelle des Defekts Gelegenheit gefunden hat, mit der Hornhaut zu verkleben, und dadurch fixiert geblieben ist. Ein Befund wie der beschriebene ist daher nicht geeignet, den Schluß zu ziehen, daß hier ein weiteres Entwicklungsstadium eines angeborenen zentralen Defekts der Hornhaut vorliegt. Wie die totale Trübung der Hornhaut entstanden ist, ob infolge des Glaukoms oder infolge Rezidivs der Keratitis, die man aus der Anamnese erschließen konnte, bleibt gleichfalls unaufgeklärt. Auf die Kombination von Veränderungen des vorderen Bulbusabschnitts im Sinn des Buphthalmus und des hinteren im Sinn von hochgradiger Myopie sei nochmals hingewiesen. Ich besitze noch eine ganze Anzahl andere Präparate, die die gleiche Kombination zeigen.

Es sei hier noch auf die Arbeit von Böhm (32) aus der Uhthoffschen Klinik hingewiesen, in der drei ähnliche Fälle beschrieben und abgebildet sind. Der Verfasser hat mit den gleichen Schwierigkeiten einer sicheren Deutung seiner Befunde zu kämpfen wie ich.

An dieser Stelle möchte ich noch einmal auf den Befund zurückkommen, der sich in meinen beiden Fällen fand, nämlich Einschluß eines Stücks gefalteter Descemet in die Hornhautsubstanz. Derselbe beweist, daß die Hornhaut an der betreffenden Stelle früher viel dünner war und durch Neubildung von Gewebe auf der Hinterfläche verdickt wurde, er ist ja schon vielfach beschrieben worden, und zwar bei verschiedenen Krankheitsprozessen. Um nur ein paar Beispiele anzuführen, so haben wir ihn in den Fällen von Stock (29) und Stanculeanu (30), die seinerzeit als Geschwür der Hornhauthinterfläche bei Keratitis parenchymatosa gedeutet wurden, eine Auffassung, deren Berechtigung allerdings Meller bestreitet. Ferner finden wir ihn in der Hydrophthalmusliteratur, z. B. Seefelder 1906, Fall 7, bei Michelsohn-Rabinowitsch (31), in den Schläfkeschen Fällen u. a. Der definitive Zustand,

wie wir ihn in den Präparaten sehen, muß also wesentlich später entstanden sein als der Prozeß, der zur Veränderung der Hornhauthinterfläche führte. Wenn wir die vordere Synechie zusammenhängend mit diesem neugebildeten Gewebe finden, so ist zum mindesten wahrscheinlich, daß ihre Entstehung in eine noch spätere Zeit fällt. Wenn also solche Zustände vorkommen in Augen, bei welchen der ursprüngliche Prozeß als angeborene Defektbildung der Hornhauthinterfläche aufgefaßt wurde, wie z. B. bei Schläfke, so scheint mir auch aus dieser Überlegung hervorzugehen, daß die vordere Synechie am Rande von Defektbildungen der Descemet sich nicht gut für eine Erklärung des Zustandekommens der Defekte verwerten läßt.

Fall 4. Heinrich Findling, 4 Monate, untersucht am 3. VI. 1915.

Die Krankheit des Kindes ist sofort bei der Geburt bemerkt worden, das rechte Auge hat sich aber noch weiter vergrößert. Mit dem linken soll es Lichtschein haben.

Rechts Staphyloma corneae totale, feinere Einzelheiten wegen der Unruhe nicht festzustellen.

Links Leukoma corneae adhaerens, die unteren zwei Drittel betreffend, nasal und oben noch etwas vordere Kammer vorhanden.

Rechts Enucleation, links Iridektomie mit Schmalmesser. Wie zu erwarten, Cornea vor dem kleinen Kolobom sehr trüb, kein rotes Licht, ob Linse vorhanden, nicht festzustellen.

Die jüngste Schwester der Mutter soll ähnliche Augen haben, doch weiß die Mutter nicht, ob es sich dort um ein angeborenes oder erworbenes Leiden gehandelt hat. Diese Tante, 24 Jahre alt, wurde zur Untersuchung bestellt. Es fand sich rechts Staphyloma corneae totale, links Mikrocornea, bandförmige Hornhauttrübung, nasal unten vordere Synechie in erheblicher Breite, temporal auch eine vordere Synechie, die aber sehr wohl Folge einer Iridektomie sein kann. Kleines Kolobom nach oben außen, kein rotes Licht, Lichtschein für mittlere Lampe, falsche Projektion. Angeblich sollen die Augen bei der Geburt klar gewesen sein, aber die Angaben sind offenbar sehr ungenau. Jedenfalls spricht für Entwicklungsstörung und gegen Blennorrhöefolge die Kleinheit der linken Hornhaut. Es ließ sich noch ein Befund vom Jahre 1896 auffinden (unter Schmidt-Rimpler). Die Mikrocornea des linken Auges ist auch damals konstatiert worden, trotzdem der ganze Befund als Ausgang von Blennorrhöe bezeichnet. Rechts soll 1891 eine Staphylomabtragung von Uhthoff gemacht sein.

Als Kuriosum sei noch angeführt, daß die Frau eines Onkels der Pat. (Mutters Bruder) Syndaktylie hat. Deren Kinder sind normal, die jüngste Tochter hat zwei Kinder, die beide Syndaktylie aufweisen. Natürlich sind dies keine Momente für die Deutung der Entwicklungsstörung in unserem Fall, da die Erblichkeit bei der Syndaktylie von der aus einer ganz anderen Familie stammenden Frau des Onkels ausgeht.

Makroskopisch: Die Wand des Staphyloms ist sehr dick. An den Schnitten, die den Sehnerv enthalten, schwankt die Dicke zwischen rund $^1/_2$ bis 2 mm (Tafel XX, Abb. 13). Weiter peripher, wo das Staphylom schräg getroffen wird, nimmt sie entsprechend zu. Der Übergang nach der Sclera wird sehr dünn, bei der Härtung hat sich hier eine Einziehung gebildet. Makroskopisch ist bereits festzustellen, daß auf der temporalen Seite an der Hinterwand des Staphyloms ein im Durchschnitt dreieckig aussehender Zapfen nach hinten vorragt. (Tafel XX, Abb. 14), der sich ebenso

färbt wie das übrige Staphylomgewebe, sich aber dann ganz unvermittelt sowohl schräg temporal wie nasalwärts fortsetzt in ein überaus zartes, kaum gefärbtes, offenbar straff angespanntes Gewebe, das nach hinten zur Gegend der Ora serrata zieht. Makroskopisch ist dies für Glaskörpergewebe anzusprechen, das sich ganz nach vorn gezogen hat, der ganze Glaskörperraum ist sonst leer. Von einer Linse keine Spur zu entdecken, der Sehnerv flach exkaviert und außerordentlich dünn.

Mikroskopisch*): Sehr dicke Epithelschicht, oberflächlich stark verhornt. Nirgends eine Bowmansche Membran. Unter dem Epithel zuerst eine Schicht nach van Gieson schwach rötlich gefärbten Gewebes, das sehr viele längliche Kerne enthält. Außerdem massenhafte Gefäße verschiedenen Kalibers, die aber nicht überall gleich zahlreich sind (Tafel XX, Abb. 15). Es folgt nach hinten zu eine unscharf abgegrenzte, nach van Gieson mehr rote Zone mit enorm großen Gefäßdurchschnitten, im übrigen vom Charakter fibrillären Bindegewebes. Die Gefäße beider Zonen stehen in direkter Verbindung. Noch weiter nach hinten wieder hellere Färbung, unregelmäßige Schichtung, spärlichere Gefäße, Einlagerung von Pigment, aber nicht sehr reichlich. Von einer Descemet keine Spur zu erkennen, die Hinterfläche des staphylomatösen Bezirks ist zum großen Teil bedeckt von einer gleichmäßig dünnen Lage pigmentierter Zellen. Weiter nach dem Rande der Hornhaut zu sieht man vor diesen noch eine Schicht dicht aneinandergedrängter länglicher Kerne, die zweifellos Reste des Irisgewebes darstellen. Die Pigmentepithelschicht hört da auf, wo der bei der makroskopischen Beschreibung erwähnte Zapfen beginnt. Dieser stimmt in seiner Gewebsstruktur vollkommen überein mit dem weiter nach vorn gelegenen Gewebe, in das er ohne jede Grenze übergeht. Das schon makroskopisch geschilderte, überaus zarte Gewebe, das an diesem Zapfen fixiert ist, besteht einerseits aus ganz zweifelsfreien, zahlreich vorhandenen Zonulafasern (Tafel XX, Abb. 16), andererseits aus überaus zarten Fibrillen, die nur dem Glaskörper zugehören können. Dieser Glaskörperrest ist in schmaler Lage nach hinten zu verfolgen auf der Innenfläche der Retina, wo er allmählich immer dünner wird und in einiger Entfernung vor dem Sehnerven nicht mehr zu erkennen ist. Das Corpus ciliare ist in höchstem Grade abgeplattet, so daß der Muskel im Durchschnitt nur eine ganz schmale Lage darstellt. Die Ciliarfortsätze sind sehr stark nach vorn gezerrt, aber auch ganz plattgedrückt. Auf der einen Seite ist eine Falte der Pars ciliaris vorgezogen. An der Retina ist die Stäbchen-Zapfenschicht bis auf kleine Unterbrechungen überall erhalten, nur weit hinten in der Nähe des Sehnerven fehlt sie auf eine größere Strecke vollkommen. Dementsprechend sind auch hier die äußeren Körner nahezu oder ganz geschwunden; an diesen Stellen ist auch die übrige Retina im höchsten Grade degeneriert. Im übrigen beschränkt sich die fast vollkommene Atrophie auf die inneren Schichten, von denen die spezifischen Elemente fehlen und nur durch ein dünnes Gliagewebe ersetzt sind. Glaukomatöse Exkavation, in welche retinales Gewebe zum Teil hineingezogen ist, in diesem eine Rosette. Totale Atrophie des Sehnerven. Aderhaut infolge der Formolhärtung und der Drucksteigerung wohl etwas abgeplattet, in ihrer Struktur aber wesentlich unverändert. Ebenso stellt das Pigmentepithel eine vollkommen regelmäßige Schicht dar, nur im allervordersten Abschnitt umschriebene Wucherung, hier auch eine Drusenbildung. Von einer Linse ist keine Spur aufzufinden.

Ein sehr merkwürdiger Befund ist noch im vorderen Bulbusabschnitt am Rande des oben geschilderten Zapfens zu erwähnen. Abb. 13 zeigt das Übersichtsbild.

*) An der Kuppe des Staphyloms hat der Laboratoriumsdiener durch Ausfahren mit dem Messer eine kleine Kalotte abgeschnitten; für die Beurteilung ist dies aber bedeutungslos.

Das rundliche Gebilde ist in 20 aufeinanderfolgenden Schnitten à 20 μ vorhanden. In der nächsten Serie von 10 Schnitten fehlt es, um in der folgenden noch einmal aufzutreten (ein Irrtum in der Reihenfolge der Serie ist mit Rücksicht auf das Verhalten des Sehnerven auszuschließen). Man muß also schließen, daß zwei räumlich voneinander durch einen Zwischenraum von ca. 0,2 mm getrennte solche Gebilde vorliegen. Irgendein Zusammenhang mit anderen Teilen der Bulbusinnenwand ist nicht vorhanden. Das mikroskopische Bild geben die folgenden Abbildungen wieder (Tafel XXI, Abb. 17 u. 18). Nach der Form der Kerne, der Färbung und den zarten Fasern, die man auffinden kann, macht das Ganze weitaus am meisten den Eindruck von Gliagewebe, ein ganz sicherer Beweis für diese Auffassung ist aber nicht zu erbringen. Wie es an diese Stelle hinkommt, woraus es hervorgegangen ist, läßt sich schlechterdings nicht angeben.

Versucht man, den merkwürdigen Befund dieses Auges zu deuten, so läßt sich mancherlei für die Annahme einer ausgedehnten Perforation der Hornhaut mit Austritt der Linse anführen, während als zweite Annahme eine Entwicklungsstörung unbekannter Art in Betracht kommt. Das enorm ausgebildete Narbengewebe mit den mächtigen Gefäßen stimmt in jeder Beziehung mit den in gewöhnlicher Weise entstandenen Hornhautstaphylomen überein, ebenso wie man auch bei letzteren das Fehlen der Descemet in größter Ausdehnung und die Auskleidung eines Teils oder der ganzen Hinterwand mit einer Pigmentschicht (Rest der Iris) häufig genug beobachten kann. Das Fehlen der Linse wäre an sich natürlich kein Gegengrund gegen diese Auffassung; die starke Entwicklung der Zonula kann auch in diesem Sinn angeführt werden, obwohl die Möglichkeit, daß sich eine Zonula differenziert, auch wenn nie eine Linse vorhanden war, nicht von vornherein in Abrede gestellt werden kann. Der beschriebene Zapfen, der im Zusammenhang mit Glaskörperresten und Zonulafasern steht, ist natürlich ein ungewöhnlicher Befund, das mikroskopische Bild erinnert mich an manche Fälle von perforierenden Scleralnarben, wo sich ein Bindegewebszapfen eine Strecke weit in den Glaskörper fortsetzt, um dann mit Fasern des letzteren in Verbindung zu treten. Für die Annahme einer Entwicklungsstörung lassen sich außer den bekannten Schwierigkeiten, die der Erklärung einer intrauterinen, geschwürigen Hornhautperforation entgegenstehen, die aber eben nur Schwierigkeiten, keine Unmöglichkeiten sind, die merkwürdigen Befunde des Zapfens und des ihm angelagerten gliaähnlichen Gewebes anführen. Je weniger gut ein anatomischer Befund durch pathologische Vorgänge, die an einem vorher normalen Auge stattfanden, sich erklären läßt, desto mehr ist man mit Recht geneigt, in atypischen Entwicklungsvorgängen die Ursache zu suchen, selbst wenn eine genetische Deutung ganz ausgeschlossen ist, wie das für das gliaartige Gewebe gilt. Denn bei dem Fehlen jeglichen Zusammenhangs mit der Retina, dem Ciliar- und Irisepithel fehlt mir jede Erklärungsmöglichkeit, was retinale Elemente an dieser Stelle bedeuten. Für ganz ausgeschlossen halte ich dagegen, ein Gewebe anzunehmen, aus dem

bei normaler Differenzierung Linsensubstanz hätte hervorgehen sollen. Für die Möglichkeit, den Befund dieses Falles auf eine ursprünglich vorhandene, einfache Defektbildung der Hornhauthinterfläche zurückzuführen, aus der erst durch sekundäre Umbildung der jetzige Zustand hervorgegangen ist, fehlt meines Erachtens jeder positive Anhaltspunkt. Wenn ich also nicht frage, ob der Befund eventuell mit einer bestimmten Hypothese in Einklang gebracht werden kann, sondern vielmehr zu ermitteln suche, ob er geeignet ist, eine Deutung in bestimmtem Sinn zu fordern und andere auszuschließen, so komme ich zu dem Ergebnis, daß solche fertigen Zustände nicht geeignet sind, die gestellten Fragen zu beantworten. Mein Material gibt mir demnach einstweilen auch keine Veranlassung, mich mit der Hypothese von Peters, welche eine fehlerhafte Abschnürung der Linse annimmt, auseinanderzusetzen. Ich möchte nur bemerken, daß ich in dem Fall von Wirths die Annahme, daß der epithelausgekleidete Hohlraum innerhalb der Staphylomwand eine Pseudolinse darstelle, ebenso wie Seefelder nicht für beweisbar halte. Das Epithel ist typisches Oberflächenepithel, wie ja auch Wirths angibt, zeigt zum Teil deutliche Verhornung. Der übrige Inhalt des Hohlraums ist eine gänzlich indifferente, strukturlose Masse, die keinerlei Schlüsse zuläßt. Daß ich selber durchaus keine Bedenken trage, das Zustandekommen angeborener Staphylome ohne Hornhautperforation anzuerkennen, habe ich ja schon früher erklärt. Ob aber alle im wesentlichen in der gleichen Weise entstehen, ist eine Frage, die sich meines Erachtens noch gar nicht beantworten läßt, und ich würde auch nichts Wesentliches in dieser Hinsicht beibringen können, wenn ich die einzelnen Fälle aus der Literatur noch einmal kritisch durchginge, denn zum mindesten für eine ganze Anzahl derselben gilt das gleiche wie für meinen Fall, das heißt, die Befunde sind zu kompliziert, um eine eindeutige Erklärung zuzulassen. Auf die Zusammenstellung der Befunde in den Arbeiten aus der Petersschen Klinik, die im Literaturverzeichnis angeführt werden, sei deshalb besonders hingewiesen.

Literatur.

1. von Hippel, Hydrophthalmus congenitus. Bericht über die 26. Vers. der ophthalm. Gesellsch. Heidelberg 1897, S. 225.

1a. — Über Hydrophthalmus congenitus nebst Bemerkungen über die Verfärbung der Cornea durch Blutfarbstoff. Pathologisch-anatomische Untersuchung. Graefes Archiv **44**, III, S. 539. 1897.

2. — Die Ergebnisse meiner Fluoresceinmethode. Graefes Archiv **54**, III, S. 509. 1902.

3. — Das Geschwür der Hornhauthinterfläche, Ulcus internum corneae. Festschrift für A. von Hippel, Verlag Marhold. 1899.

4. Seefelder, Drei Fälle von doppelseitiger angeborener Hornhauttrübung nebst Bemerkungen über die Ätiologie dieser Störung. Archiv f. Augenheilk. **53**, II, S. 105. 1905.

5. Seefelder, Beiträge zur Lehre von den fötalen Augenentzündungen. Graefes Archiv **64**, I, S. 224. 1906, und Ein anatomischer Beitrag zum Wesen der angeborenen Hornhauttrübung. Archiv f. Augenheilk. **54**, I, S. 85. 1906.

6. Peters, Über angeborene Defektbildung der Descemetschen Membran (anatomische Untersuchung eines Falles von angeborener Hornhauttrübung, ringförmiger vorderer Synechie und Fehlen der Descemetschen Membran im Hornhautzentrum). Klin. Monatsbl. f. Augenheilk. **1**, Neue Folge S. 27. 1906.

7. von Hippel, Über angeborene Defektbildung der Descemetschen Membran. Klin. Monatsbl. f. Augenheilk. **2**, 1. 1906.

8. Seefelder u. Wolfrum, Über eine eigenartige Linsenanomalie (Lentiglobus anterior) bei einem viermonatigen menschlichen Foetus. Graefes Archiv **65**, II, S. 320. 1907.

9. — Über fötale Augenentzündungen. Deutsche med. Wochenschr. 1908, S. 1233.

10. Peters, Weiterer Beitrag zur Kenntnis der angeborenen Defektbildung der Descemetschen Membran. Klin. Monatsbl. f. Augenheilk. **46**, II, S. 241. 1908.

11. von Hippel, Über Keratitis parenchymatosa und Ulcus internum corneae. Graefes Archiv **68**, II, S. 354. 1908.

12. Peters, Die angeborenen Fehler und Erkrankungen des Auges. Verlag Fr. Cohen. Bonn 1908.

13. von Hippel, Mißbildungen des Auges in Schwalbes Handbuch 1909.

14. Nieder, Über vordere und hintere Synechien der Iris, bedingt durch Entwicklungsstörungen. Diss. Rostock 1909.

15. Meller, Über Geschwürsbildung an der Hornhauthinterfläche. Graefes Archiv **72**, III, S. 463. 1909.

16. Mohr, Beiträge zur Frage der Entstehung der kongenitalen Hornhauttrübungen. Klin. Monatsbl. f. Augenheilk. **48**, II, S. 338, 1910, und Kongenitale Hornhauttrübung mit vorderer Synechie, Persistenz der Pupillarmembran und kongenitaler Aphakie bei einem Schwein. Archiv f. vergl. Ophthalm. **1**, IV, S. 444. 1911.

17. Reis, Angeborener Defekt der Membrana Descemeti. Bericht über die 37. Vers. d. Ophthalm. Gesellsch. Heidelberg 1911, S. 348.

18. Seefelder, Über den anatomischen Befund in einem Fall von Membrana pupillaris persistens corneae adhaerens mit angeborener Hornhauttrübung. Archiv f. Augenheilk. **69**, II, S. 164. 1911.

18a. Meisner, Ein Kolobom der Aderhaut und Netzhaut mit Aplasie des Sehnerven. Graefes Archiv **79**, 308.

19. Seefelder, Ergebnisse der allgemeinen Pathologie und pathologischen Anatomie. 16. Jahrg. Erg.-Band 1912, S. 484.

20. Peters, Über angeborene Staphylome (Berl. Ophthalm. Gesellsch.). Centralbl. f. prakt. Augenheilk. 1912, S. 330.

21. Pagenstecher, Experimentelle Studien über die Entstehung von angeborenen Staren und Mißbildungen bei Säugetieren. Monographie 1912. Verlag S. Hitzel, Leipzig.

22. Witmer, Ein weiterer Fall von angeborener Hornhauttrübung. Diss. Straßburg 1912.

23. Schläfke, Über einen Fall von Hydrophthalmus mit vorderer Synechie und Fehlen der Linse. Diss. Rostock 1913.

24. Wirths, Über angeborene Hornhautstaphylome. Beiträge z. Augenheilk. **86**, 521. 1913.

25. Schomann, Über Veränderungen des Hornhautzentrums bei angeborener Hornhauttrübung. Diss. Rostock 1914.

26. Hinneberg, Zur Kenntnis der angeborenen Hornhauttrübung. Klin. Monatsbl. f. Augenheilk. **57**, II, S. 477. 1916.

27. Meller, Hydrophthalmus als Folge einer Entwicklungsanomalie der Iris. Graefes Archiv **93**, I, S. 34. 1916.

28. Fuchs, Erkrankungen der Hornhaut durch Schädigung von hinten. Graefes Archiv **92**, II. 1916.

29. Stock, Das Ulcus internum bei der syphilitischen Keratitis parenchymatosa. Bericht über die Heidelberger Vers. 1902.

30. Stanculeanu, Seltener Befund an der Hinterfläche der Cornea bei einer klinisch diagnostizierten Keratitis parenchymatosa. Klin. Monatsbl. f. Augenheilk. **42**, II, S. 456.

31. Michelsohn-Rabinowitsch, Beitrag zur Kenntnis des Hydrophthalmus congenitus. Archiv f. Augenheilk. **55**, 3. 1906.

32. Böhm, Über kongenitale vordere und hintere Synechien der Iris mit Hydrophthalmus. Klin. Monatsbl. f. Augenheilk. **52**, 831.

Erklärung der Tafeln XVII bis XXI.

Abb. 1 u. 2. Normale Iris des Neugeborenen, glatte Oberfläche (1) Krypten (2), enorm dünner Ciliarteil (2).

Abb. 3. Fall 1. Übersichtsbild mit vorderer Synechie.

Abb. 4. Synechie: sehr lockeres Irisgewebe. In der Cornea einzelne Gefäße.

Abb. 5. Gefaltete Descemet, dahinter hornhautähnliches Gewebe.

Abb. 6. Verdickung der Descemet am Rande der Synechie.

Abb. 7. Übersichtsbild von Fall 2, vordere Synechie an der Stelle des Defekts der Descemet.

Abb. 8. Gefaltete Descemet innerhalb des Hornhautgewebes. Synechie mit Beteiligung des Sphincters.

Abb. 9. Der Sphincter zeigt innerhalb der Synechie eine rechtwinklige Umbiegung.

Abb. 10. Übersichtsbild des Falles Strunk, Buphthalmus mit Aufhebung der vorderen Kammer.

Abb. 11. Vorderer Bulbusabschnitt desselben Falles. Das Irisgewebe ist in der Reproduktion kaum zu erkennen.

Abb. 12. Vordere Synechie, Defekt der Descemet, deren Randteil nach vorn umgebogen ist.

Abb. 13. Übersichtsbild des Falles Findling (angeborenes Staphylom).

Abb. 14. Bindegewebszapfen, an dem Glaskörperfibrillen und Zonulafasern anhaften.

Abb. 15. Staphylomgewebe bei starker Vergrößerung.

Abb. 16. Zonulafasern und Glaskörperfibrillen.

Abb. 17 u. 18. Knoten aus Gliagewebe, dem Bindegewebszapfen anliegend.

(Aus der Universitäts-Augenklinik zu Heidelberg [Direktor: Geh. Hofrat Professor Dr. Wagenmann].)

Über den physiologischen Pupillenabschluß.

Bemerkungen zu dem gleichlautenden Aufsatz von Professor R. H. Kahn in Heft 1, Bd. 95 von Graefes Archiv.

Von

Dr. E. Seidel,
Privatdozent und 1. klin. Assistent.

Gleichzeitig mit meiner Arbeit „Experimentelle Untersuchungen über die Quelle und den Verlauf der intraocularen Saftströmung", in der ich unter anderem meine Versuche und die daraus sich ergebende Anschauung über den sog. physiologischen Pupillenabschluß mitgeteilt habe, erschien in Graefes Archiv der Aufsatz von R. H. Kahn „Über den physiologischen Pupillenabschluß", zu dem ich mir, gleichsam als Nachtrag zu meiner eben genannten Arbeit, in folgendem einige kurze Bemerkungen erlauben möchte.

Kahn nahm künstliche Durchspülungsversuche der Pupille vor mittels Ringerscher Lösung an den Augen von curarisierten also aktiv bewegungslosen, künstlich geatmeten Kaninchen und Katzen, bei denen er, um von vornherein die Pupille zu verengern, den N. sympathicus der gleichen Halsseite durchschnitt.

Es wurde in die Hinterkammer eine Hohlnadel eingestochen, von deren richtiger Lagerung man sich durch leichtes Hin- und Herbewegen der Kanüle sorgfältig überzeugen soll, während in die vordere Augenkammer eine Lebersche Kanüle eingeführt ward.

Es stellte sich nun heraus, daß (nach Herstellung des gleichen Druckes) aus der Leberschen Kanüle in der Vorderkammer erst dann ein Abtropfen von Flüssigkeit erfolgte, wenn die in die Hinterkammer einfließende Ringerlösung einen Überdruck beim Kaninchen von 2,2 mm Hg, bei der Katze von 3,7 mm Hg besaß, und zwar fielen bei einem knapp über der Wegsamkeitsschwelle liegenden Drucke die Tropfen in Intervallen von etwa 17 Sekunden.

Aus den Ergebnissen dieser Versuche, die im ganzen an sechs Tieren zur Ausführung gelangten und die an demselben Tiere oft wiederholt wurden, zieht Kahn den Schluß, daß nunmehr hierdurch das Bestehen eines physiologischen Pupillenabschlusses offenbar experimental erwiesen sei.

Ich halte diesen Schluß für unzulässig und möchte versuchen, meine abweichende Ansicht in folgendem zu begründen.

Betrachten wir zunächst rein physikalisch die in dieser Versuchsanordnung vorliegenden Verhältnisse, so erkennt man, daß es sich um eine Strombewegung von Flüssigkeit durch sehr enge Räume von capillarer Beschaffenheit handelt, wobei nach bestehenden physikalischen Gesetzen die sogenannte äußere Reibung einen ganz erheblichen Widerstand für die Flüssigkeitsbewegung darstellt, die mit zunehmender Geschwindigkeit der Durchströmung wächst.

Die für Flüssigkeitsbewegung in Capillarrohren bestehenden Gesetze sind nun, wie bekannt, in experimentellen Untersuchungen besonders eingehend von Poiseuille erforscht, und wir werden daher nicht sehr fehlgehen, wenn wir die von ihm erhaltenen Resultate, die unter dem Namen des Poiseuilleschen Gesetzes bekannt sind, auch auf unser Problem hin anwenden.

Dieses Gesetz besagt nun unter anderem, daß die Ausflußmengen direkt proportional den Drucken sind.

In den Kahnschen Durchspülungsversuchen bedurfte es nur eines Überdruckes von 2—3 mm Hg, um ein sichtbares Abtropfen von Flüssigkeit aus der Vorderkammer von etwa $3^1/_2$ Tropfen in der Minute hervorzurufen. Nun könnte man aber doch aus diesem ermittelten Überdrucke, meiner Auffassung nach, nur dann direkte Schlüsse auf physiologische Verhältnisse ziehen, wie Kahn das tut, wenn die Annahme bestände, daß etwa dieselbe Flüssigkeitsmenge (d. h. $3^1/_2$ Tropfen) auch physiologischerweise pro Minute durch die Pupille in die Vorderkammer übertrete.

Das ist aber keineswegs der Fall.

Durch wiederholte experimentelle Untersuchungen habe ich festgestellt, daß bei der Katze der Ciliarkörper bei maximaler Tätigkeit, nach vollständiger Entleerung der Vorderkammer, in der Minute weniger als einen Tropfen Flüssigkeit, beim Kaninchen sogar nur weniger als $^3/_4$ Tropfen Flüssigkeit absondert. Nach mäßigen Punktionsreizen (wenn man $^1/_{10}$ ccm Vorderkammerwasser entnimmt) betrug die vom Ciliarkörper gelieferte Sekretmenge noch viel weniger, nämlich nur $^1/_5$ Tropfen in der Minute.

In physiologischen Zeiten, wo jeder Reiz wegfällt, wenn sich der Ciliarkörper also im Ruhezustande befindet, muß notwendigerweise die sezernierte Flüssigkeitsmenge weit geringer sein, und zwar beträgt sie dann, nach meiner Ansicht, etwa nur $^1/_{60}$ seiner maximal möglichen Produktion.

Wir stehen somit der Tatsache gegenüber, daß Kahn Flüssigkeitsmengen bei seinen Versuchen durch die Pupille gespült hat, welche die selbst bei experimenteller maximaler Ciliarkörpertätigkeit hindurch-

fließenden, um das 4—5fache und die, bei weniger intensivem, aber immer noch kräftigem Ciliarkörperreiz festgestellten, um das 20fache nachweislich übertreffen, die aber über 200mal größer sein dürften als die physiologischerweise in derselben Zeit durch die Pupille tretenden Flüssigkeitsquantitäten. Da nun nach dem Poiseuilleschen Gesetz, das doch wenigstens annähernderweise hier gelten muß, die Ausflußmengen proportional den Drucken sind, so ergibt sich, daß in physiologischen Zeiten ein weit geringerer Druck als der von Kahn ermittelte nötig sein würde, um die so viel geringeren Flüssigkeitsmengen durch die Pupille zu treiben, nämlich etwa nur der 200. Teil d. h. etwa $^1/_{100}$—$^2/_{100}$ mm Hg. Warum soll aber der Ciliarkörper, der nach mäßigem Punktionsreiz den Augendruck innerhalb von 10 Minuten von 25 mm Hg bis auf 70 mm Hg in die Höhe treiben kann, nicht imstande sein, diesen minimalen Überdruck in physiologischen Zeiten zu überwinden? Ich kenne keine Tatsache, die mit dieser Auffassung in Widerspruch stünde; denn daß die Feststellung solcher geringer Druckunterschiede unseren messenden Methoden nicht zugänglich sein kann, und wir derartig langsame Strömungen im Experimente nicht direkt wahrnehmen können, leuchtet doch ohne weiteres ein.

Da ich somit in dem von Kahn ermittelten Überdruck, um es noch einmal kurz mit etwas anderen Worten auszusprechen, nur die zur Überwindung der Reibungswiderstände nötige Kraft erblicken kann, die zu der starken Beschleunigung des physiologischen sehr langsamen Flüssigkeitsstromes nötig ist, damit aus der Vorderkammer durch die Lebersche Kanüle ein sichtbares Abtropfen von Flüssigkeit erfolgt, so vermag ich in dem Kahnschen Versuchsergebnissen aus physikalischen Gründen keinesfalls einen Beweis für das Bestehen eines physiologischen Pupillenabschlusses zu erblicken.

Aber auch aus physiologischen Gründen kann ich den Kahnschen Schlußfolgerungen nicht beitreten, da sich in einfacher Weise auf experimentellem Wege der klare Beweis erbringen läßt, daß bei der Kahnschen Versuchsanordnung, selbst bevor die Flüssigkeit in die hintere Augenkammer überhaupt eingeleitet wird, ein Pupillenabschluß nachweislich nicht vorhanden ist.

Ich habe zu diesem Zwecke eine Anzahl Versuche bei Kaninchen in der Weise angestellt, daß ich den Tieren genau nach Vorschrift, ohne jeden Kammerwasserverlust, an einem Auge je eine Kanüle in die hintere und vordere Augenkammer einstach, ohne jedoch Flüssigkeit hindurchzuspülen. Darauf injizierte ich dem Tiere nach Ehrlich Fluorescein, und zwar in sehr mäßiger Dosis durch die Ohrvene. Schon nach wenigen Minuten (2—5) konnte man wahrnehmen, wie aus der Pupille des Auges, in dem die Hohlnadeln lagen, grüne Sekrettropfen in die Vorderkammer übertraten in immer verstärktem Maße, so daß

nach etwa 15 Minuten die ganze Vorderkammer mit intensiv grünen Farbstoffmassen angefüllt war, während am anderen intakten Auge die Pupille dauernd tiefschwarz erschien und eben nur eine Spur Grünfärbung des Kammerwassers erkannt werden konnte. Als ich darauf beide Vorderkammern punktierte und das Sekret refraktometrisch untersuchte, erhielt ich am intakten Auge einen völlig normalen Index, während am Auge, in dem die Kanülen lagen, ein stark erhöhter Index von $n = 1{,}3370$—80 gefunden wurde, was einem Eiweißgehalt von 1—$1^1/_2$ % entspricht.

Diese wiederholt mit demselben Resultate ausgeführten Versuche zeigen in eindeutiger Weise, daß allein schon die vorbereitenden Manipulationen zum Kahnschen Versuch, nämlich das Einstoßen der Hinterkammerkanüle, die in nächste Nachbarschaft des Ciliarkörpers zu liegen kommt, sowie das Einlegen der Leberschen Kanüle in die Vorderkammer, wobei die Hornhaut zweimal durchbohrt werden muß, einen solchen Reiz für den Ciliarkörper darstellen, daß hierdurch eine abnorme sekretorische Ciliarkörpertätigkeit hervorgerufen wird und nachweislich Flüssigkeit durch die Pupille in die Vorderkammer übertritt, so daß hiermit das Nichtvorhandensein eines physiologischen Pupillenabschlusses unter den Kahnschen Versuchsbedingungen erwiesen ist.

Dasselbe ist aber auch noch aus anderen Tatsachen zu folgern, auf die ich zum Schluß noch kurz hinweisen möchte.

Sowohl nach Durchschneidung des Nervus sympathicus sowie nach Curarevergiftung mit künstlicher Atmung, was beides in den Kahnschen Versuchen geschah, wurde regelmäßig beim Kaninchen ein vermehrter Eiweißgehalt im Kammerwasser gefunden [Adamük[1]), Wessely[2]), Jesner[3])], woraus hervorgeht, daß durch beide Eingriffe der physiologische Flüssigkeitswechsel in ausgesprochener Weise beeinflußt wird. Nun haben Schöler und Uhthoff[4]) bereits zuerst festgestellt, daß nach Sympathicusdurchschneidung der Ciliarkörper der gleichen Seite nachweislich in verstärkte sekretorische Tätigkeit versetzt wird, wie sie das aus dem Überperlen grüner Sekrettropfen aus der Pupille in die Vorderkammer nach subcutaner Fluoresceininjektion direkt beobachten konnten. Hieraus folgt, daß also schon nach Sympathicusdurchschneidung kein Pupillenabschluß besteht. —

Aus dem Hinweis auf die Tatsache, daß in Kahns Experimenten aus verschiedenen sich summierenden Veranlassungen der Ciliarkörper nachweislich in vermehrte sekretorische Tätigkeit versetzt wird, folgt nun meiner Ansicht nach weiter, daß die Annahme, daß der Augendruck während der Versuchsdauer absolut konstant erhalten werden könne, nicht zulässig ist.

Daß aber das absolute Konstanterhalten des Augendruckes durchaus erforderlich ist für Experimente, aus deren Ergebnissen bereits aus Druckunterschieden von nur 2—3 mm Hg so weitgehende Schlüsse gezogen werden sollen, braucht nicht weiter ausgeführt zu werden, zumal ja Kahn auch ausdrücklich bemerkt, „jede Änderung des intraokularen Drucks ist sorgfältig zu vermeiden".

Auf Grund der verschiedenen vorstehend angeführten Tatsachen vermag ich somit in den Ergebnissen der Kahnschen Durchspülungsversuche der Pupille keinen Beweis für das Bestehen eines physiologischen Pupillenabschlusses zu erblicken.

Literatur.

1. Adamük, Neue Versuche über den Einfluß des Sympathicus und Trigeminus auf Druck und Filtration im Auge. Sitzungsberichte der Mathemat.-naturwissenschaftl. Kl. der Kaiserl. Akad. d. Wissenschaft. Wien 1869.
2. Wessely, Experimentelle Untersuchungen über den Augendruck, sowie über die qualitative und quantitative Beeinflussung des intraokularen Flüssigkeitswechsels. Archiv f. Augenheilk. **60**. 1908.
3. Jesner, Der Humor aqueus des Auges in seiner Beziehung zu Blutdruck und Nervenreizung. Archiv f. d. ges. Physiologie **23**, 35. 1880.
4. Schöler und Uhthoff, Das Fluorescein in seiner Bedeutung für den Flüssigkeitswechsel des Auges. Jahresber. der Augenklinik von Schöler 1881.

Tendlau, Proboszis lateralis.

Verlag von Julius Springer in Berlin.

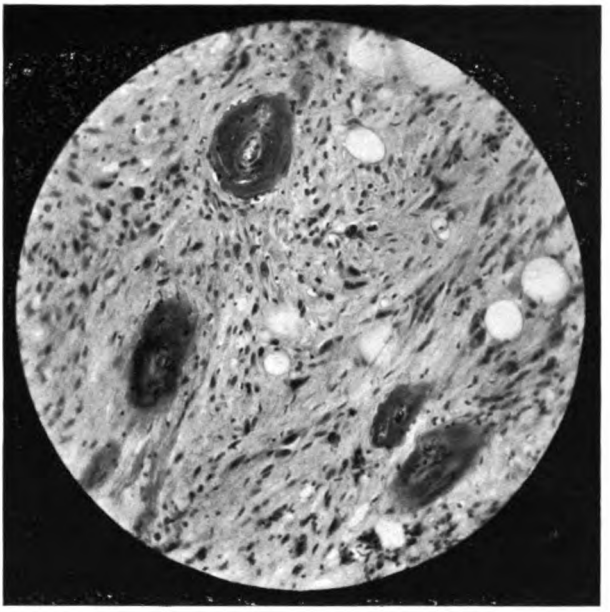

Abb. 5.

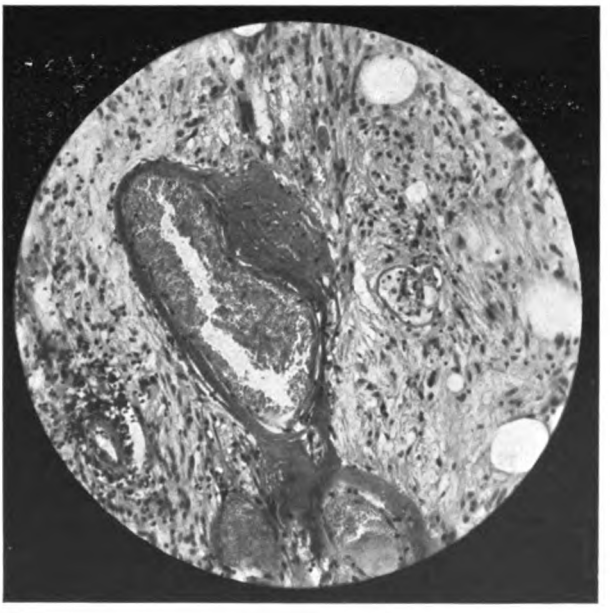

Abb. 6.

Verlag von Julius Springer in Berlin.

Abb. 17.

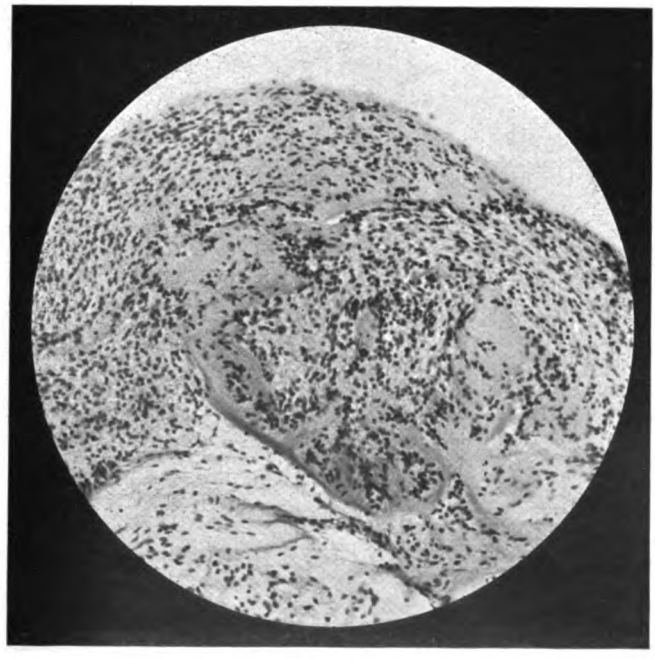

Abb. 18.

Zur Anatomie des Staphyloma corneae.

Von

Prof. Dr. **Ernst Fuchs** (Wien).

Mit 30 Textabbildungen und 1 Tafel.

Die Entstehung des Staphyloms aus der vorgefallenen Iris wird als ein der Vernarbung gleichwertiger Vorgang betrachtet, welcher aber meines Wissens in seinen Einzelheiten bisher nicht verfolgt wurde. Da diese mir in manchen Richtungen dunkel erschienen, benützte ich die zahlreichen Präparate von Irisvorfällen (35) und fertigen Staphylomen (abgesehen von abgetragenen Staphylomen über 100 ganze Augen mit Staphylom), welche ich besitze, um die Staphylombildung in ihren einzelnen Stadien zu verfolgen.

Das Staphylom kann primär aus der vorgefallenen Iris entstehen, wenn sie ihre ursprüngliche Vorwölbung beibehält, die später durch Drucksteigerung noch vermehrt wird. Als sekundäre Staphylombildung wird bezeichnet, wenn der Irisvorfall zuerst flach vernarbt, was namentlich der Fall ist, wenn geeignete Behandlung Platz greift, aber die noch nicht genügend feste Narbe sich später infolge von Drucksteigerung wieder vorwölbt. In einer dritten Reihe von Fällen besteht anfangs überhaupt keine nennenswerte Vorwölbung, weil die Durchbruchsöffnung nur klein ist. Durch die Einheilung der Iris kommt es später zu Drucksteigerung und dadurch wird nun die Hornhaut im ganzen vorgetrieben. So entstehen die meisten Fälle von Staphyloma conicum und einzelne Fälle von Staphyloma sphaericum. Hier wird also das Staphylom fast nur von Hornhaut gebildet, während sonst die vernarbte Iris den größeren Teil des Staphyloms liefert. Wenn man Staphylom definiert als die in Narbengewebe verwandelte Iris, wären diese Fälle überhaupt nicht als Staphylom, sondern als Ektasie der Hornhaut zu bezeichnen.

Ich beginne mit der Schilderung der grob-anatomischen Verhältnisse des frischen Irisvorfalles, um dann die histologischen Veränderungen zu besprechen, welche die Iris allmählich in das feste Gewebe des Staphyloms verwandeln.

I. Form des Irisvorfalles.

Für die Form des Irisvorfalles ist die Größe und Lage der Durchbruchsöffnung maßgebend. Ist diese nur mäßig groß und seitlich ge-

legen, so fällt der dahinter befindliche Teil der Iris vor. Der Pupillarrand wird gegen die Bruchpforte verzogen, gelangt aber gewöhnlich nicht mit nach außen; er verbleibt hinter der Hornhaut oder legt sich an den zentralen Rand der Bruchpforte an (Abb. 1). Die Ursache ist, daß infolge der bestehenden Entzündung die Pupille eng ist und durch den Abfluß des Kammerwassers noch mehr zur Verengung angeregt wird, wodurch der Pupillarrand in der Kammer zurückgehalten wird. Wenn der Durchbruch nahe dem Hornhautrand liegt, was besonders nach ekzematösen Hornhautgeschwüren vorkommt, so wird durch die Verziehung des Pupillarrandes nach der Bruchpforte die Iris stark gegen ihre Wurzel zusammengeschoben (Abb. 2).

Wenn die Durchbruchstelle so liegt, daß selbst bei enger Pupille der Pupillarrand dahinter ist, so fällt er vor, und zwar so, daß er in die Ebene der Pupille umbiegt (Abb. 3), was man manchmal auch klinisch feststellen

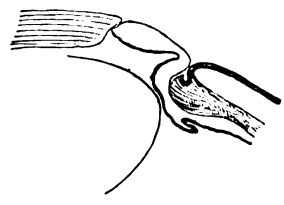

Abb. 1. Ganz frischer randständiger Irisvorfall.

Abb. 2. Alte Iriseinheilung nach randständigem Vorfall infolge eines ekzematösen Hornhautgeschwüres. *a* Herübergezogener Pupillarrand der gegenüberliegenden Seite.

Abb. 3. Frischer Irisvorfall. Derselbe Fall wie Abb. 8, nur eine andere, dort nicht abgebildete Stelle. *a* die dreifach zusammengefaltete Bowmansche Membran, an allen Seiten von einer Fortsetzung des Hornhautepithels überzogen.

kann; die Ursache ist wieder die Zusammenziehung des Sphincter. Bei kleinem Durchbruch gerade vor dem Pupillarrand kommt es übrigens meist nicht zum Staphylom, sondern zur Hornhautfistel, wie Czermak dargetan hat[1]).

Bei großem Durchbruch, wo die Iris in großer Ausdehnung vorfällt, tritt sie in rechtem Winkel steil aus der Öffnung hervor und biegt außerhalb des Auges in eine zur Bulbusoberfläche konzentrische Fläche um (Abb. 4). Nur wenn nach Abgang der Linse der Glaskörper gegen die Iris andrängt, kann diese mit ihrem Pupillarrand nach außen umgeschlagen werden (Abb. 5). Geht die Zerstörung der Hornhaut bis nahe an den Rand, so kann auch der Ciliarkörper an dem Vorfall der Iris teilnehmen, wobei seine Anheftung an die Corneoscleralgrenze entweder stark gedehnt oder zerrissen wird (Abb. 4 und 6).

[1]) Archiv f. Ophthalmol. **36**. II, 163. 1890.

Auf die Form des Irisvorfalles hat auch die Gestalt des Randes der Durchbruchsöffnung Einfluß. Dieser kann steil, einem Querschnitt der Hornhaut entsprechend sein; dazu kommt manchmal noch Aufquellung des Randes, entweder durch Imbibition oder durch entzündliche Infiltration (Abb. 6 und 7). Häufig aber endet die Hornhaut an der

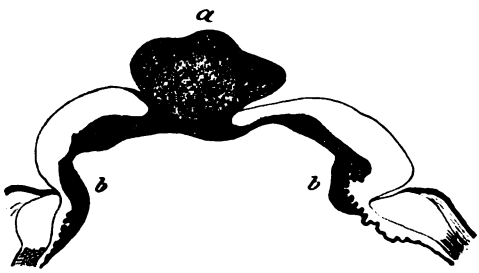

Abb. 4. 7 Tage alter Irisvorfall.
a vorgefallener Glaskörper,
bb Exsudatüberzug auf Iris und Ciliarkörper.

Abb. 5. 8 Tage alter totaler Irisvorfall.
a vorgefallener Glaskörper,
b Exsudatüberzug der Iris.

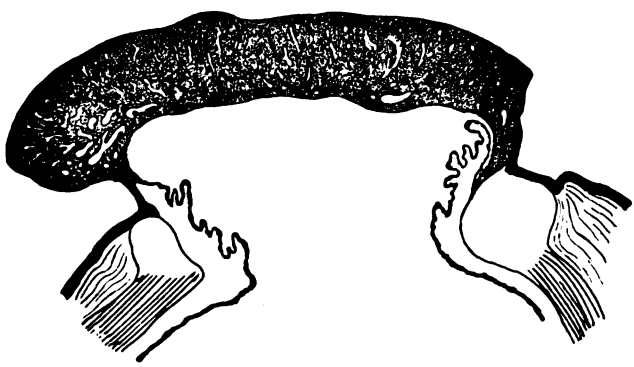

Abb. 6. Ungefähr zwei Wochen alter totaler Vorfall der Iris und des Ciliarkörpers.
Der Schnitt fällt seitlich von der Pupille.

Abb. 7. Alter totaler Irisvorfall.
Bei *aa* Reste der Linsenkapsel in der die Iris überziehenden dichten Exsudathülle.

Abb. 8. Alter totaler Irisvorfall nach Ophthalmia gonorrhoica (vgl. Abb. 3).

Bruchpforte zugeschärft (Abb. 8), manchmal nur wenig, manchmal stark, so daß die hintersten Hornhautlamellen sich weit auf die vorgefallene Iris erstrecken, ja dieselbe größtenteils bedecken. Zuweilen geschieht dies nur zungenförmig an einzelnen Stellen und wenn eine solche Zunge vom Schnitt quer getroffen wird, sieht es im Präparat aus, als ob eine Insel von Hornhautgewebe auf dem Vorfall zurückgeblieben wäre. In

anderen Fällen ist der zugeschärfte Durchbruchsrand nach außen umgeschlagen.

Die Descemetsche Membran hört manchmal an der Bruchpforte auf. Häufig ist sie aber infolge ihrer größeren Widerstandsfähigkeit darüber hinaus als freies Häutchen erhalten, manchmal in großer Breite. Sie ist dann meist wie eine elastische Schnur zusammengeschnurrt und bildet viele Falten am Rande der Bruchpforte (Abb. 14). Hat sie sich nicht auf solche Weise zurückgezogen, so liegt sie entweder auf der Oberfläche der vorgefallenen Iris oder ist auf den Rand der Bruchpforte zurückgeschlagen (Abb. 3).

Die Vorwölbung der Iris erscheint noch größer als sie wirklich ist durch die Schwellung der Iris. Bei Gelegenheit der Ausschneidung eines Irisvorfalles sieht man, wie dick oft die vorgefallene Iris ist. Die Schwellung beruht teils auf Stauung, teils auf Entzündung. Die Stauung ist Folge der Incarceration in der Bruchpforte. Deshalb ist der in der Kammer liegende Teil der Iris wenig oder nicht geschwollen und wo die Iris um die hintere Kante der Bruchpforte umbiegt und gegen sie angedrängt wird, ist sie gewöhnlich verdünnt (Abb. 8). An dieser Stelle werden ihre Venen zusammengedrückt und dadurch die Stauung im vorgefallenen Teil verursacht.

Die Entzündung der vorgefallenen Iris wird von vielen als Folge der Berührung mit der Luft angesehen, doch kommt diese erst in zweiter Linie in Betracht. Wenn die Iris durch eine nicht infiltrierte Hornhautwunde, sei sie durch Verletzung oder durch Operation gesetzt, vorgefallen ist, so findet man sie fast frei von Entzündung. Wenn auf die Verletzung eine schwere Endophthalmitis folgt, die Hornhautwunde selbst aber nicht infiltriert ist, dann ist der in der Kammer verbliebene Teil der Iris stärker entzündet als der vorgefallene, welcher durch seine Lage der Einwirkung der im Augeninnern befindlichen Bakterientoxine entzogen ist. Die Iris, welche nach Durchbruch eines Geschwürs vorfällt, ist entzündet, weil sie schon vor dem Durchbruch infolge der Keratitis entzündet war, und wenn sie nun in unmittelbare Berührung mit den infiltrierten Durchbruchsrändern kommt, wird die Entzündung noch gesteigert. Darum fehlt Entzündung fast oder ganz, wenn die Iris nach Durchbruch eines kleinen und schon gereinigten Geschwürs vorfällt, was namentlich bei Conjunctivitis eczematosa häufig der Fall ist. Große Irisvorfälle sind dagegen gewöhnlich entzündet. Es kommt übrigens vor, daß selbst ein totaler Vorfall fast ohne Entzündung besteht.

Die Entzündung der Iris hat gewöhnlich die Setzung eines fibrinösen Exsudates auf der Oberfläche der Iris zu Folge. Bei genügender Dicke des Exsudates läßt es die vorgefallene Iris grau erscheinen, welches immer die ursprüngliche Farbe der Iris ist und man kann es als eine den Vorfall bedeckende Kappe mit der Pinzette abziehen. Das Exsudat kann sich

von der Vorderseite um den Pupillarrand auf die Hinterseite der Iris fortsetzen (Abb. 5 und 7), es kann aber an letzterer Stelle auch ein selbständiges, mit dem vorderen nicht zusammenhängendes Exsudat bestehen (Abb. 4, Abb. 5 auf der linken Seite), was beweist, daß das Exsudat ebensowenig wie die Entzündung des Irisstromas durch die Berührung mit der Luft verursacht wird. Das hintere Exsudat reicht manchmal auf den Ciliarkörper (Abb. 4), ja selbst bis zur Ora serrata (Abb. 7). Dies kann sein, ohne daß eine allgemeine Endophthalmitis besteht, so daß das Exsudat als Ergebnis der rein örtlichen Entzündung der Iris und des Ciliarkörpers anzusehen ist. Durch die Organisation des Exsudates, welches sich auch hinter die Linse erstrecken kann, entstehen Schwarten, deren spätere Zusammenziehung den Augendruck herabsetzen und dadurch statt eines Staphyloms flache Vernarbung, Phthisis corneae veranlassen kann. Die Fälle verhalten sich in dieser Beziehung verschieden. Man findet auch bei großen Staphylomen recht häufig eine Exsudatmembran zwischen den Ciliarfirsten ausgespannt, welche die Ciliarfortsätze und oft auch den vorderen Netzhautrand nach der Mitte zieht und doch die Staphylombildung nicht verhindert hat. Dicke Schwarten werden dagegen in der Regel zur Atrophie des Auges mit flacher Narbe führen. Doch gibt es auch hier Ausnahmen. In einem durch Blennorrhoea neonatorum erblindeten Auge fand ich eine dicke, die Vorderkammer ganz erfüllende Schwarte, welche auch die Netzhaut ganz an sich gezogen hatte und dabei bestand doch ein großes Staphylom. Es machen sich in solchen Fällen zwei gegensätzliche Einflüsse geltend, der druckerhöhende der Iriseinheilung und der druckherabsetzende der Schwarten; die Resultierende kann nach der einen oder anderen Seite ausschlagen. Es könnte auch sein, daß die beiden Einflüsse zu verschiedenen Zeiten wirksam sind, indem zuerst Drucksteigerung mit Staphylombildung eintritt und die später durch die Zusammenziehung der Schwarten verursachte Druckherabsetzung nicht mehr imstande ist, das schon fest gewordene Staphylom abzuflachen. In einem solchen Falle müßte man das staphylomatöse Auge weicher finden. So war es in einem meiner Fälle, wo bei großem, halbkugeligem Staphylom eine cyclitische Schwarte bestand, welche vollständige Abhebung der Netzhaut und leichte Abhebung der Aderhaut verursacht hatte. Die bestehende Hypotonie mußte auf die Schwarte bezogen werden, denn andere Ursachen dafür, z. B. eine fistulierende Stelle, fehlten.

Bei vollständigem Irisvorfall liegt die Pupille bloß. Dieselbe ist nur dann weit offen, wenn sich Augeninhalt in sie drängt, entweder die Linse (Abb. 8) oder Glaskörper (Abb. 4 u. 5). Sonst ist die Pupille sehr verengert oder ganz verschlossen, entweder durch die stark geschwollene Iris allein oder zusammen mit dem sie überziehenden Exsudat (Abb. 7).

II. Histologische Veränderungen der vorgefallenen Iris.

Die histologischen Veränderungen, welche bei der Umwandlung der vorgefallenen Iris in ein Staphylom vor sich gehen, sind verschieden, je nachdem die Iris entzündet ist oder nicht. Ich beginne mit dem entzündeten Vorfall als dem häufigeren Falle, wenigstens unter den enucleierten Augen, da die entzündungsfreien Irisvorfälle gewöhnlich nicht zur Enucleation kommen. Zur leichteren Darstellung unterscheide ich im Ablaufe der histologischen Veränderungen fünf Stadien: 1. Die frische entzündliche Infiltration, 2. das Auftreten der Fibroblasten und der neugebildeten Gefäße, 3. das Auftreten des ersten Bindegewebes in Form einzelner Züge, 4. die Vermehrung des Bindegewebes bis zur Bildung festen Narbengewebes, dem fertigen Staphylom, 5. degenerative Vorgänge.

Im ersten Stadium sind die Gefäße der Iris überfüllt, das Gewebe ödematös und ein feines Netzwerk geronnenen Fibrins liegt zwischen den zelligen Elementen. Es besteht eine dichte Infiltration mit Zellen, unter welchen bald die polynucleären Leukocyten, bald die Lymphocyten überwiegen; auch Erythrocyten mischen sich bei. Die Infiltration kann so dicht sein, daß die normalen Gewebsbestandteile der Iris dadurch verdeckt werden. Wenn sie aber sichtbar sind, so ist häufig eine Veränderung an ihnen zu bemerken, indem sie mehr jugendliche Formen angenommen haben. Die Kerne der Stromazellen sind dicker und kürzer, die von ihren Polen ausgehenden Fortsätze nicht sichtbar, ähnlich wie in der Iris des Neugeborenen. An den Blutgefäßen sind die Kerne der Endothel- und Adventitialzellen größer und saftiger. Die Chromatophoren verlieren ihre Fortsätze, bekommen unregelmäßige, plumpe Gestalt, lassen Pigmentkörnchen austreten und zerfallen endlich. Man findet dann, auch wenn die Iris stark pigmentiert war, im fertigen Staphylom wenig oder kein Pigment. Je geringer die Entzündung der vorgefallenen Iris ist, desto mehr bewahren die Chromatophoren ein annähernd normales Verhalten und sind dann manchmal auch noch im ausgebildeten Staphylom in einzelnen Exemplaren zu erkennen.

Das retinale Pigment der Iris wird bei stärkerer Entzündung schon in den ersten Tagen abgestoßen, und zwar ist es die hintere Lage, welche sich rasch in einzelne Zellen und Zellgruppen auflöst, die in dem die Hinterfläche der Iris bedeckenden Exsudat liegen. Endlich zerfallen die Zellen ganz und ihre Pigmentkörnchen werden von Leukocyten aufgenommen. Durch solche wird das retinale Pigment auch in die Iris verschleppt, wo man es, ebenso wie das aus den zerstörten Chromatophoren stammende Pigment, nicht bloß von Exsudatzellen, sondern auch von Stromazellen der Iris aufgenommen findet. Die vordere Lage des retinalen Blattes leistet etwas länger Widerstand. — Die Zerstörung des retinalen Blattes richtet sich nach dem Grade der Entzündung.

Wenn man an der Hinterfläche eines fertigen Staphyloms vom retinalen Pigment wenig oder nichts mehr findet, wird gewöhnlich angenommen, daß es allmählich durch Dehnung geschwunden sei. Dies ist aber nur richtig, wenn die vorgefallene Iris wenig entzündet war, in welchem Falle auch die retinale Lage zunächst wenig leidet. Bei stärkerer Entzündung geht sie aber schon in den ersten Tagen zugrunde. Dadurch wird frühzeitig die Abgrenzung der Iris gegen das auf ihrer Hinterfläche liegende Exsudat verwischt und ist nur mehr durch eine Reihe von Pigmentschollen angedeutet. Durch die Infiltration der Iris verwischt sich auch die Grenze der Iris gegen das Exsudat auf ihrer vorderen Seite, besonders bei heller Iris, während bei dunkler Iris die auseinandergeworfenen Reste der pigmentierten vorderen Grenzschicht diese Grenze andeutungsweise erkennen lassen.

Das Exsudat, welches die Iris überzieht, besteht aus einem Fibringerinnsel von geschichtetem Bau, welches bald wenige, bald viele Zellen einschließt. Diese sind bald überwiegend polynucleäre Leukocyten, bald Lymphocyten. Das Exsudat stammt aus den Gefäßen der Iris. Nur in einem Falle mußte ich die Fibrinschicht auf der Iris als ein Gerinnsel aus dem Kammerwasser ansehen. Es handelte sich um einen kleinen Irisvorfall ohne Entzündung. Auf der hinteren Irisfläche lag kein Gerinnsel, dagegen auf der vorderen Fläche eines von derselben Dicke wie die Iris selbst. Es enthält fast keine Zellen, dagegen zahlreiche Pigmentkörnchen, die nach ihrem Aussehen vom retinalen Pigment stammten. Da sie in der Iris selbst nicht zu finden waren, konnten sie nur durch das Kammerwasser auf deren Vorderseite gelangt sein. Der Pupillarrand lag innerhalb der Bruchpforte in teilweiser Berührung mit deren Rand, aber doch so, daß hier Kammerwasser auf die Vorderfläche der Iris durchsickern konnte, wo es gerann.

Schon in den ersten Tagen wächst das Epithel der Hornhaut gegen den Vorfall. Wenn ein spaltförmiger Zwischenraum zwischen der Bruchpforte und der Iris besteht, dringt es in diesen ein (Abb. 3) und kann so die feste Verwachsung der Iris mit der Bruchpforte hinausschieben; sonst wächst es auf die vorgefallene Iris oder das sie bedeckende Exsudat hinüber (Abb. 5 u. 7).

Das zweite Stadium ist gekennzeichnet durch das Auftreten der Fibroblasten und der neugebildeten Gefäße. Dies dürfte auf den 5. und 6. Tag des Vorfalles anzusetzen sein, denn ich vermisse beide noch in einem vier Tage alten Vorfall und finde sie schon reichlich in einem sieben Tage alten. Wahrscheinlich schwankt, je nach den besonderen Verhältnissen der Fälle, dieser Zeitpunkt in noch weiteren Grenzen.

Die Fibroblasten treten auf einmal in der Iris auf, ohne daß man sehen würde, woher sie gekommen sind. Nach der allgemeinen Meinung gehen sie aus den normalen Gewebselementen hervor. Da die ersten Fibro-

blasten häufig neben den Gefäßen zu sehen sind, haben vielleicht die Adventitialzellen Anteil an ihrer Bildung. Mitosen fand ich nicht, doch ist die Härtung meiner Präparate in Müller-Formol nicht sehr für die Darstellung solcher geeignet. Die jungen Fibroblasten haben große Kerne und reichlich Protoplasma, das nicht selten Pigmentkörnchen aufgenommen hat. Neben solchen mit geradlinigen Protoplasmafortsätzen an den beiden Kernpolen findet man andere mit verzweigten Fortsätzen, welche sich mit benachbarten Zellen zu einem Netzwerk verbinden. Die Fibroblasten nehmen in den frischen Fällen alle möglichen Richtungen ein, besonders häufig senkrecht zur Oberfläche der Iris.

Die neuen Blutgefäße entstehen in der bekannten Weise durch Sprossung aus den alten. Sie bestehen nur aus einem Endothelrohr, sind anfangs eng und werden bald sehr weit. Sie können außerordentlich zahlreich werden, so daß die ursprünglichen Gefäße gegen sie verschwinden. Sie streben aus der Tiefe nach der Oberfläche und bilden hier ein besonders dichtes Netz (Abb. 6 u. 9). Diesem verdankt ein nicht mehr ganz frischer Vorfall sein graurotes, granulationsähnliches Ausschen.

Die zellige Infiltration ist in diesem Stadium noch sehr dicht, nur treten, vom fünften Tag angefangen, neben den Lymphocyten und polynucleären Leukocyten immer mehr Plasmazellen auf. Wenn Fibrin zwischen den Gewebselementen ergossen war, bleibt dieses noch lange Zeit nachweisbar. Es nimmt später manchmal eine mehr homogene Beschaffenheit an, indem an die Stelle des feinen Netzwerkes größere Schollen treten, wahrscheinlich durch Umwandlung des Fibrins in Hyalin.

Etwas später als in der Iris erscheinen Fibroblasten in dem die Iris einhüllenden Exsudat. Sie stammen aus der Iris oder — in den an den Durchbruchsrand grenzenden Teilen — aus der Hornhaut, wo sie von den Hornhautkörperchen geliefert werden. Sie bilden ein immer dichteres Netz im Exsudat, in welches zur gleichen Zeit auch Gefäße aus der Iris hineinwachsen. Durch diese Umwandlung des Exsudats in Granulationsgewebe wird die Grenze zwischen ihm und der Iris immer mehr unkenntlich.

Im dritten Stadium entwickeln sich aus den Fibroblasten Bindegewebszüge, welche ich vom 9. Tage an fand. Die Kerne der Fibroblasten werden länger und schmäler, ihre protoplasmatischen Fortsätze nehmen fibrilläre Beschaffenheit an und andere Fibrillen treten neben den Kernen auf, parallel zu den von den Kernpolen ausgehenden Fibrillen verlaufend. So entstehen in dem Netzwerk, wo die Fortsätze der Fibroblasten ursprünglich nach allen Richtungen gingen und sich miteinander verbanden, die ersten schmalen Züge parallel ziehender Bindegewebsfasern. Sie folgen hauptsächlich den neuen Gefäßen, doch gibt es solche auch entfernt von Gefäßen und in verschiedenen Richtungen ziehend.

Die gleiche bindegewebige Umwandlung vollzieht sich auch in dem

die Iris einhüllenden Exsudat. Hier sieht man nebst den aus der Iris kommenden Bindegewebszügen auch solche, welche aus den Rändern der Bruchpforte in das Exsudat wachsen oder, wenn die Bruchpforte bis an den Limbus reicht, aus diesem. Auch das die Pupille erfüllende Exsudat organisiert sich durch Einwachsen von Bindegewebe und Gefäßen aus der Iris (Abb. 10); manchmal wird mit diesen auch Pigment aus der Iris in den Exsudatpfropf verschleppt. Die ersten Bindegewebszüge pflegen sich an der hinteren Seite des Pfropfes zu zeigen. Später

Abb. 9. Aus dem in Abb. 4 abgebildeten 7 Tage alten Vorfall. *a a* hintere Oberfläche der Iris; unmittelbar vor derselben dichtes Netz von Fibroblasten und enge Gefäße; unter der vorderen Oberfläche *b b* zahlreichere und weitere Gefäße.

Abb. 10. Ungefähr zwei Wochen alter Irisvorfall. *J* Iris, *L* Linsenkapsel, *H* Hornhaut, *F* Exsudat mit Gefäßen in der Pupille und auf der Iris.

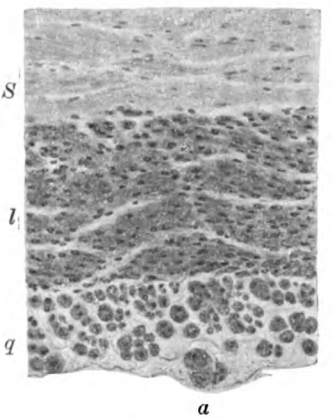

Abb. 11. Vergr. 110 : 1. *S* Bindegewebe des Staphyloms; *l* längsgetroffene, *q* quergetroffene Muskelfasern des Sphincters, letztere unmittelbar an den Kammerraum grenzend; *a* vergrößerte Muskelfasern.

verwandelt sich der ganze Pfropf in dasselbe feste oder selbst lamellierte Bindegewebe wie die Iris, so daß die Stelle der ehemaligen Pupille nur mehr an dem Fehlen des retinalen Pigmentes und an den Resten des Sphincters zu erkennen ist. Wenn aber beide in größerem Umfange zugrunde gegangen sind, ist auch der Ort der Pupille nicht mehr kenntlich.

In demselben Stadium wächst auch das Epithel immer mehr über die Iris und über das sich organisierende Exsudat und überzieht sie zuletzt ganz. Zuweilen dringt es in schlauchförmigen Zügen an einzelnen Stellen etwas in die Tiefe; in einem Falle wuchs es um den Pupillarrand in die hintere Kammer (Abb. 5). Solche Epithelfortsätze werden mit der

zunehmenden bindegewebigen Umwandlung des darunterliegenden Gewebes wieder an die Oberfläche zurückgedrängt; sollte es dabei zu Abschnürung einzelner Epithelfortsätze kommen, so könnten daraus cystische Bildungen im Staphylom entstehen, wie sie beschrieben wurden. Das Epithel ist auf der Oberfläche des sich organisierenden Vorfalles häufig unregelmäßig, cystisch entartet oder stellenweise zu Bläschen abgehoben.

Im vierten Stadium entsteht durch Zunahme des Bindegewebes und weitere Umwandlung desselben allmählich das fertige Staphylom. Die dabei beobachteten Veränderungen sind die Vermehrung der Bindegewebsfasern, die oberflächenparallele Anordnung derselben und die Entwicklung von Lamellen ähnlich wie die der Hornhaut.

1. Die Vermehrung des Bindegewebes ist die Fortsetzung des im dritten Stadium begonnenen Vorganges, wodurch immer zahlreichere und stärkere Bündel von Bindegewebsfasern entstehen. Die zwischen den Fasern liegenden Kerne der ehemaligen Fibroblasten werden länger, schmäler, färben sich stärker, ihre Kernkörperchen werden undeutlich. Die nicht zum Bindegewebe gehörigen Elemente wie Lymphocyten, Plasmazellen, Reste der Chromatophoren und eingeschlepptes retinales Pigment verschwinden allmählich. Später werden auch die Bindegewebskerne spärlicher, in dem Maße, als die Bindegewebsfasern an Zahl zunehmen. Die Blutgefäße verschwinden; am längsten und oft für immer bleiben sie in den oberflächlichen Schichten erhalten.

Während so die normalen Elemente der Iris verschwinden und an deren Stelle Bindegewebe tritt, entgeht häufig ein Gewebe der Zerstörung, nämlich die Muskelfasern des Sphincters. Reste von diesen sind oft noch in ganz alten Staphylomen zu sehen, sei es an der hinteren Fläche (Abb. 24), sei es mitten im derben Bindegewebe des Staphyloms eingebettet. Im ersten Falle kann es geschehen, daß das ursprüngliche Irisgewebe um die Sphincterfasern schwindet und diese wie maceriert frei an der Hinterfläche des Staphyloms liegen, umspült von Kammerwasser. In drei Fällen fand ich sogar erhebliche Hyperplasie des Sphincters, welcher sowohl breiter als dicker geworden war. In einem Falle erreichte er eine Breite von 9 mm (eine der Pupille entsprechende Unterbrechung war nicht sichtbar) und eine größte Dicke von 0,28 mm, also mehr als doppelt so viel als im normalen Auge (Abb. 11). Die Muskelfasern sind schärfer voneinander getrennt, dicker und manchmal vielleicht mehrkernig (a).

2. Die oberflächenparallele Anordnung der Bindegewebsfasern tritt mehr und mehr an die Stelle der ursprünglichen, bei welcher die Fasern alle Richtungen einnehmen, manchmal der Mehrzahl nach eine zur Irisoberfläche senkrechte. Der Grad von Regelmäßigkeit, welcher dadurch erreicht wird, ist verschieden. Häufig bleibt das Binde-

gewebe in den obersten Schichten mehr unregelmäßig und locker, führt auch Gefäße, während es in der Tiefe manchmal einen hohen Grad von regelmäßiger Anordnung zeigt. Als kürzeste Frist, nach welcher die Iris ganz in festes, regelmäßiges Bindegewebe verwandelt ist, fand ich bei einem einjährigen Kinde drei Wochen; bei Erwachsenen dürfte die hierzu nötige Zeit länger sein. Der hierbei befolgte Vorgang ist derselbe wie sonst bei der Bildung von Narben oder bei der Organisation von Exsudat. Darüber hinausgehend ist aber

3. die Bildung regelmäßiger Lamellen, welche auf folgende Weise geschieht: Wenn die Bindegewebsfasern die oberflächenparallele Anordnung angenommen haben, weichen sie allmählich auseinander durch Ansammlung einer immer größeren Menge von Zwischensubstanz. Diese ist strukturlos und erfüllt entweder gleichmäßig den Zwischenraum zwischen den Bindegewebszellen (Taf. XXII, Abb. 1) oder bildet dort größere und kleinere Bröckel ohne scharfe Konturen (Taf. XXII, Abb. 2), was vielleicht nur Härtungsfolge ist, denn ich vermute, daß die Zwischensubstanz im Leben zuerst halbflüssig ist. Die dazwischenliegenden Bindegewebskerne sind langgestreckt, oft saftig und mit großem Protoplasma; von ihnen gehen gestreckte Fortsätze zu den benachbarten Kernen. Die so miteinander verbundenen Kerne folgen in ziemlich regelmäßigen Abständen aufeinander, durch die obengenannte Zwischensubstanz getrennt. Da man die von den Kernen ausgehenden Fortsätze niemals als runde Querschnitte sieht, so sind sie nicht als faserige Gebilde anzusehen, sondern als feine häutchenförmige Ausbreitungen des Zellprotoplasmas in der Fläche gleich dem Protoplasma der Hornhautkörperchen, und die scheinbaren Fasern sind die Querschnitte dieser Häutchen.

Die Zwischensubstanz ist anfangs ungefärbt; in dem Maße, als sie an Menge zunimmt, färbt sie sich immer stärker mit Eosin und mit Säurefuchsin. Dies geschieht manchmal in gleichmäßiger Weise im ganzen Zwischenraum zwischen den aufeinanderfolgenden Zellagen; andere Male beginnt die stärkere Färbung in den zentralen Teilen, während die an die Zellplättchen angrenzenden noch wenig gefärbt sind (Taf. XXII, Abb. 3). Noch später tritt eine sehr feine Längsstreifung auf, auch wieder entweder gleichzeitig in der ganzen Breite oder zuerst im zentralen Teil (Taf. XXII, Abb. 1; die in der Figur sichtbare wellenförmige Schlängelung der Fasern ist ausnahmsweise und vielleicht dadurch verursacht, daß die Abbildung einem abgetragenen Staphylom entnommen wurde und infolge der Abtrennung die Fibrillen zusammenschnurrten). Die Zwischensubstanz bildet auf solche Weise regelmäßig aufeinanderfolgende Schichten mit planparallelen Oberflächen, die Lamellen, welche durch Bindegewebszellen getrennt sind. Die Lamellen haben zumeist erhebliche Flächenausdehnung; wo sie zu Ende gehen, lösen sie sich manchmal in feine Fasern auf. Es kommen zwischen den ausgedehnten

Lamellen auch einzelne schmälere vor. Manche von diesen sind vom Schnitt senkrecht auf die Faserrichtung getroffen, denn man erkennt die Querschnitte feinster Fasern, welche zu Bündeln vereinigt sind, wie man aus der an der Lamelle sichtbaren Felderung schließen darf. Sehr häufig aber findet man im ganzen Staphylom nirgends Lamellen mit quer getroffenen Fibrillen, sondern immer nur solche mit Längsstreifung, was vermuten läßt, daß diese Lamellen nicht aus Fibrillen bestehen, sondern selbst wieder einen sehr feinen lamellären Bau besitzen.

Die Ansammlung und Verdichtung der Zwischensubstanz findet nicht immer gleichmäßig in allen Zwischenräumen zwischen den Bindegewebszellen statt. Es liegen dann Lamellen, welche bereits eine erhebliche und ziemlich gleichmäßige Dicke haben, in unregelmäßigen Abständen und zwischen denselben dickere oder dünnere Lagen von Bindegewebszellen mit ihren flächenhaften Ausbreitungen, welche entweder noch keine sich färbende Zwischensubstanz einschließen (Taf. XXII, Abb. 4), oder erst in geringer Menge, oft in Form einzelner Bröckel. Allmählich werden die dicken Lamellen immer zahlreicher, legen sich dichter aneinander und dementsprechend werden die sie trennenden Bindegewebsschichten schmäler. Vom Hornhautgewebe unterscheiden sich solche Stellen durch die dünnen Lagen feinstreifigen Bindegewebes zwischen den Lamellen; diese selbst sind weniger regelmäßig als die der Hornhaut. Sie haben leichtwelligen Verlauf, teilen sich manchmal und vereinigen sich mit benachbarten Lamellen. Es gibt aber Stellen, wo die Lamellen gleichmäßig dick und flach ausgebreitet sind und so dicht nebeneinanderliegen, daß das Bindegewebe zwischen ihnen fast verschwindet. Solche Stellen sind vom normalen Hornhautgewebe kaum mehr zu unterscheiden.

Im Gegensatz zur gewöhnlichen regelmäßigen Anordnung der Zwischensubstanz in Form von parallelen Lamellen kommt es vor, daß diese — und zwar in den oberflächlichen, locker gewebten Teilen des Staphyloms — sich in Form kleiner Bröckel ganz unregelmäßig zwischen den in allen Richtungen verlaufenden Bindegewebsfasern ansammelt. Sie kann auch schmale, bandartige Lamellen bilden, welche auf dem Querschnitt rund oder elliptisch erscheinen und in den oberflächlichen Lagen in verschiedenen Richtungen verlaufen, manchmal geradezu senkrecht auf die Faserrichtung des übrigen Gewebes aus der Tiefe nach der Oberfläche.

Die ersten Lamellen fand ich im zweiten Monat nach geschehenem Durchbruche. Sie bilden sich sowohl in der vorgefallenen Iris als auch in dem ihr aufgelagerten Exsudat, wodurch beide zu einem lamellierten, der Hornhaut ähnlichem Gewebe verschmelzen. Die Umwandlung des fibrillären Bindegewebes in ein lamelliertes Gewebe findet jedoch nicht in allen Staphylomen statt und auch dort, wo sie sich einstellt, besteht sie nicht in der ganzen Ausdehnung des Staphyloms; einzelne Teile desselben

bleiben im Zustande des gewöhnlichen Bindegewebes bestehen. Dies gilt namentlich für die vorderen Schichten, welche meist ein mehr lockeres Gefüge bewahren.

Die Ablagerung einer großen Menge von Zwischensubstanz zwischen den Bindegewebszellen, welche der Lamellenbildung zugrunde liegt, hat eine Verdickung des Staphyloms zur Folge, welches die Dicke der vorgefallenen Iris, aus der es hervorgegangen ist, sowie die Dicke der angrenzenden Hornhaut um ein Mehrfaches übertreffen kann (Abb. 12). Ein dickes Staphylom kann daher ein solches sein, welches von vorneherein dick war, weil infolge starker Entzündung in der vorgefallenen Iris mächtige Bindegewebsentwicklung stattfand, wozu oft noch das organisierte Exsudat auf der Oberfläche der Iris kommt, oder eines das erst nachträglich durch Lamellenbildung sich verdickt. Auch die gleich zu beschreibende Aufquellung des Narbengewebes kann zu nachträglicher Verdickung des Staphyloms führen.

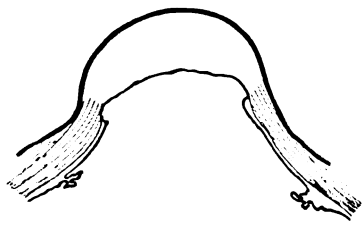

Abb. 12.

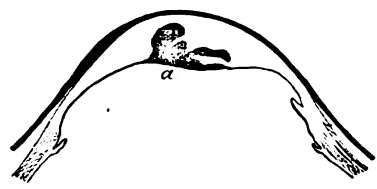

Abb. 13. *a* durch Quellung strukturlos gewordener Bezirk im hinteren Teil des Staphyloms.

Durch die Umbildung des Staphyloms in ein hornhautähnliches Gewebe wird die Grenze zwischen Staphylom und Hornhaut immer mehr verwischt, so daß man sie oft nur mehr an dem Aufhören der Descemetschen Membran erkennt.

Eine seltene Veränderung, welche ich in zwei Fällen fand (davon einer von Herrn Professor Meller), ist die Anwesenheit zahlreicher Riesenzellen im Staphylom. Sie liegen zwischen den festen Lamellen und sind infolge der räumlichen Beengung der Mehrzahl nach nicht rund, sondern abgeplattet oder eckig. Zuweilen findet man Riesenzellen an den Enden der Descemetschen Membran.

Die Umordnung der zuerst nach allen Richtungen verlaufenden Bindegewebsfasern zu einer oberflächenparallelen Anordnung geschieht durch die Spannung, unter welcher das Staphylom durch den intraokulären Druck steht. Es ist der gleiche Vorgang, welcher auch bei den gewöhnlichen Hornhautnarben, ja bei allen Hautnarben richtunggebend ist. Nicht ohne weiteres verständlich sind die zuweilen vorkommenden, einzeln aus der Tiefe an die Oberfläche ziehenden Züge, welche möglicherweise doch auch durch lokale Zugwirkung entstanden sein mögen. Die

Bildung regelmäßiger Lamellen ist aber eine nur an der Hornhaut vorkommende Erscheinung, welche man sowohl in Staphylomen als auch in manchen Hornhautnarben ohne Iriseinheilung findet. Hier kann man nur an den besonderen Einfluß der Örtlichkeit denken, vielleicht in Form besonderer Ernährungsverhältnisse, welche schon bei der normalen Entwicklung der Hornhaut maßgebend sind und sich auch beim Ersatz verlorengegangenen Hornhautgewebes geltend machen.

Das fünfte Stadium umfaßt die degenerativen Vorgänge, welche sich bei längerem Bestande des Staphyloms einstellen. Sie werden verursacht teils durch die ungünstigen Ernährungsverhältnisse des Narbengewebes, teils durch den gesteigerten Augendruck, welcher auf dem Staphylom lastet.

Den ungünstigen Ernährungsverhältnissen ist die Abnahme der zelligen Elemente im Staphylom zuzuschreiben. So geschieht es in manchen Fällen, daß an umschriebenen Stellen die Lamellen immer dicker werden und unter Verschwinden ihrer Grenzen und der zwischen ihnen liegenden Kerne mit den benachbarten Lamellen zusammenfließen, so daß größere Kern- und strukturlose Bezirke entstehen, welche sich mit Eosin oder Säurefuchsin stark rot färben. Dadurch unterscheidet sich diese Veränderung von einer anderen, bei welcher das Gewebe des Staphyloms zu einer strukturlosen, aber sich nicht mehr färbenden Masse aufquillt (Abb. 13a). Dies geschieht, wahrscheinlich durch den Einfluß des Kammerwassers, gewöhnlich an der hinteren Seite des Staphyloms und kann hier durch spätere Verflüssigung des gequollenen Gewebes zu größeren Aushöhlungen führen. In zwei meiner Fälle war dabei die retinale Pigmentlage von der Auflösung verschont geblieben und lag ganz isoliert an ihrer ursprünglichen Stelle, weit hinter der Hinterfläche des Staphyloms. Eine ähnliche Aufquellung des Gewebes kommt zuweilen auch inmitten der Dicke des Staphyloms vor.

Eine bekannte Veränderung degenerativer Art ist die Ablagerung von Hyalin und Kalk im Staphylom. Dieselbe geht mit einem steten Sinken der Ernährung einher, wodurch zunächst das Epithel leidet, das cystös, lückenhaft oder stellenweise blasig abgehoben wird; dazu kommt wirkliche Nekrose einzelner, ungenügend ernährter Bezirke des Staphyloms, besonders der verkalkten Teile. Dies führt zur Bildung der sogenannten atheromatösen Geschwüre, welche nicht selten mit Infektion des Augeninnern und Panophthalmitis endigen.

Der erhöhte intraokuläre Druck, welcher auf dem Staphylom lastet, äußert sich im Untergang der retinalen Pigmentschicht, soweit diese nicht schon durch die Entzündung im ersten Stadium zerstört worden war. Die Drucksteigerung kann zu allgemeiner Verdünnung und starker Vorwölbung des Staphyloms führen. Ein dünnes Staphylom kann also eines sein, welches von vornherein dünn war, weil Exsudat auf der Iris

und starke Bindegewebsentwicklung fehlten, was besonders für nicht entzündete Irisvorfälle zutrifft, oder eines, welches, ursprünglich dick, nachträglich durch Ausdehnung verdünnt wurde. Umschriebene, ungleichmäßige Verdünnung entsteht durch Einreißung des Gewebes an der hinteren Seite; das durchrissene Gewebe zieht sich zurück und es bilden sich dadurch Einbuchtungen der hinteren Oberfläche, welche wie angenagt aussieht. Der Vorgang ist derselbe, welchen vor Jahren Czermak und Birnbacher für sclerale Ektasien beschrieben[1]). Umschriebene Zerreißungen können nicht bloß an der hinteren Oberfläche, sondern auch innerhalb der Dicke des Staphyloms erfolgen und zur Bildung kleiner, geschlossener Lücken führen, welche bis auf einige Kerne oder Kerntrümmer leer erscheinen. In einem meiner Fälle besteht in dem sehr dicken Staphylom eine große Zahl kleiner Lücken, so daß das Staphylom an den Schnitten siebartig durchlöchert aussieht. An den Lücken ist zu sehen, wie die Lamellen sich in Fibrillen auflösen und diese zerreißen; dazu scheint eine Verflüssigung der zerrissenen Enden zu kommen.

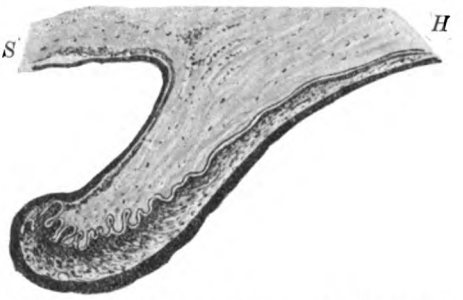

Abb. 14. Vergr. 42 : 1. *H* Hornhaut, *S* Staphylom.

Durch den Druck wird auch die Abgrenzung des Staphyloms gegen den erhaltenen Hornhautrand verwischt. Die ursprünglich hier bestehende winkelige Abbiegung verschwindet und die Hornhaut geht glatt in das Staphylom über, so daß nur das Ende der Descemeti den Rand der ehemaligen Bruchpforte anzeigt. Manchmal kommt es an dieser Stelle zur Bildung eines leistenartigen Vorsprunges, welcher an den Schnitten wie ein Sporn aussieht und an dessen Spitze der wellig verbogene oder zusammengerollte Rand der Descemeti liegt (Abb. 14). Diese Leiste entsteht, wenn der Rand der Bruchpforte abgeschrägt ist, so daß die aus der Kammer vortretende Iris zuerst spitzwinkelig nach außen umbiegt, um dann wieder in eine zur Hornhaut konzentrische Ebene umzubiegen (Abb. 4). Die so gebildete Bucht kann auch bei der Vernarbung erhalten bleiben (Abb. 15). Sie kann später durch den intraokulären Druck noch erweitert werden, welcher die Iris zwischen die angrenzenden Lamellen der Hornhaut hineinpreßt, die dadurch gleichsam aufgespalten werden.

Abb. 15. Alte Iriseinheilung. *S* Sphincter.

[1]) Archiv f. Ophthalmol. **32**, II, 114. 1886.

Man erkennt dies an der Verbiegung der Hornhautlamellen durch den gegen sie ausgeübten Druck.

Durch den erhöhten Druck und die veränderte Ernährung werden auch die erhaltenen Randteile der Hornhaut verändert. Der Druck verursacht ihre Ektasierung. Diese kann sich ausnahmsweise auf die nächste Umgebung der Bruchpforte beschränken (Abb. 16), wofür ich die Erweichung der an die Bruchpforte angrenzenden Hornhautteile während der frischen Entzündung verantwortlich machen möchte. In der Regel wird aber die ganze erhaltene Hornhaut vorgewölbt. Wenn nur ein schmaler Rand stehenblieb, erfolgt die Aufbiegung desselben an der Hornhautgrenze, an welcher dann das steil aufsteigende kugel-

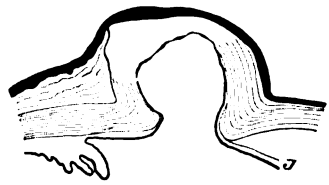

Abb. 16. Alte Iriseinheilung. Der schraffierte Teil ist Hornhaut, der nichtschraffierte aus Iris hervorgegangenes Gewebe. *J* freie Iris.

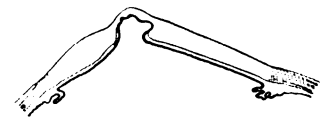

Abb. 17. Kegelförmiges Staphylom bei kleiner Durchbruchsöffnung.

Abb. 18. Kugelförmiges Staphylom bei kleiner Durchbruchsöffnung.



Abb. 19. Kugelförmiges Staphylom bei kleiner Durchbruchsöffnung.

förmige Staphylom beginnt. Bei kleinem Durchbruch erfährt die Hornhaut gewöhnlich eine weniger steile Vorwölbung und es entsteht ein kegelförmiges Staphylom (Abb. 17). Es kann aber auch in solchen Fällen zuweilen zur halbkugeligen Vorwölbung der Hornhaut kommen (Abb. 18, 19, 20, 25). Wenn bei kleinem Durchbruch die erhaltene Hornhaut so durchsichtig ist, daß man die Iris durchsieht, würde man nicht von einem Staphylom, sondern von einer Keratektasie sprechen müssen. Ist aber die erhaltene Hornhaut undurchsichtig geworden, so daß sie vom Narbengewebe nicht mehr zu unterscheiden ist, so ist die richtige Diagnose unmöglich und man glaubt, ein Totalstaphylom vor sich zu sehen.

Die Undurchsichtigkeit der erhaltenen Hornhaut kann durch folgende Veränderungen verursacht werden. Es kann das aus der Iris und dem Exsudat hervorgegangene Narbengewebe sich auf die Oberfläche der angrenzenden Hornhaut erstrecken, wenn diese in größerer Ausdehnung

oberflächlich geschwürig war. Es kommt aber auch vor, daß eine dichte, manchmal sogar lamelläre Narbenmasse vom Staphylom aus die angrenzende Hornhaut überzieht, ohne daß diese ulceriert gewesen wäre, denn man erkennt zwischen ihr und der Narbenmasse die unversehrte Bowmansche Membran. Es kann sich anschließend an die oberflächlichen lockeren Schichten des Staphyloms eine Auflockerung und Vascularisation der oberflächlichen Schichten der angrenzenden Hornhaut einstellen, welche dieselbe undurchsichtig machen. In anderen Fällen wird die Hornhaut in ihrer ganzen Dicke kernreich, mit Gefäßen versehen und dadurch undurchsichtig. Es kann ferner undurchsichtiges Gewebe auf der hinteren Oberfläche der Hornhaut liegen. Zu solchen gehört organisiertes Exsudat, welches in dem in Abb. 20 abgebildeten Falle die Dicke der Hornhaut selbst erreichte und denselben lamellären Bau zeigte, wie die Hornhaut und das eigentliche Staphylom. In anderen Fällen ist es die Sklerosierung der Iris, von welcher gleich die Rede sein wird, welche diese in eine undurchsichtige, weiße Membran verwandelt. Bei mangelhafter Durchsichtigkeit der Hornhaut wird es nicht möglich sein, zu erkennen, daß die weiße Exsudatmembran oder die weiße Iris an der Hinterseite der Hornhaut liegt, sondern man wird die Hornhaut selbst für undurchsichtig und zum Staphylom gehörig halten. Auf solche Weise geschah es, daß die in Abb. 17—20 dargestellten Fälle klinisch als Totalstaphylome diagnostiziert worden waren, obwohl es sich in diesen Fällen um verhältnismäßig kleine Durchbrüche gehandelt hatte.

Es obliegt mir noch, die histologischen Veränderungen eines nicht entzündeten Irisvorfalles zu beschreiben. Kleine Irisvorfälle gehen häufig ohne Entzündung einher, große nur ausnahmsweise. Das Mikroskop wird allerdings auch in solchen Fällen einzelne Lymphocyten oder Plasmazellen in der Iris entdecken und von dieser höchst unbedeutenden Infiltration bis zur dichtesten beim schwer entzündeten Vorfall gibt es begreiflicherweise alle Zwischenstufen. Bei nicht entzündeter Iris fehlt das Exsudat auf der Oberfläche oder es ist höchstens ein geringer Fibrinbelag vorhanden. Das Epithel überzieht bald die vorgefallene Iris, Neubildung von Gefäßen fehlt. Die Neubildung von Bindegewebe tritt spät ein und erreicht sehr verschiedene Grade. Der geringste Grad ist der, wo in der Iris selbst kein Bindegewebe entsteht, sondern nur am Rande der Bruchpforte, von welchem aus eine dünne Bindegewebsschicht zwischen Hornhaut und Iris sich bildet. Nach ekzematösen Geschwüren bleiben häufig periphere Iriseinheilungen zurück, welche aus einer dünnen, schwärzlichen, scheibenförmigen Stelle bestehen, die von einem schmalen, weißen Ring eingefaßt ist. Dieser Ring ist das zwischen Iris und Bruchpforte eingeschaltete neugebildete Bindegewebe. Die Iris selbst erfährt in solchen Fällen nur jene Veränderungen, welche die Vorbuchtung und Verdünnung durch den auf ihr lastenden

intraokulären Druck mit sich bringt. Man kann manchmal noch nach Jahren klinisch bei Betrachtung mit der Lupe das Gefüge der Iris erkennen, hauptsächlich bei Iriseinheilung nach Star- oder Glaukomoperation.

Bindegewebige Umwandlung der vorgefallenen Iris kann vorgetäuscht werden, wenn das von der Bruchpforte auswachsende Bindegewebe über den Vorfall hinüberwächst, so daß der anfangs dunkel aussehende Vorfall immer weißer wird und sich anscheinend immer mehr in Narbengewebe verwandelt, während sich in Wirklichkeit ein dichtes Narbengewebe vor der Iris entwickelt und diese zurückdrängt. Man wird einen solchen Zustand annehmen können, wenn man im Präparate an der hinteren Fläche des Narbengewebes nicht bloß Irisgewebe im allgemeinen, sondern auch noch Reste der vorderen Grenzschicht der Iris findet, wie dies in dem in Abbildung 2 abgebildeten Falle zutraf.

In der Iris selbst kann sich, auch ohne vorausgegangene Entzündung, ebenfalls Bindegewebe entwickeln, und zwar in sehr verschiedenem Ausmaße. Das Bindegewebe tritt immer viel später auf, als bei entzündetem Vorfall und nimmt nur langsam zu. Es geht von den Durchbruchsrändern aus und dringt in die angrenzenden Teile der Iris ein, aber auch in der Iris selbst treten an verschiedenen Punkten Fibroblasten auf und werden zu Bindegewebe. Wenn sich das Bindegewebe vorzüglich in den vorderen Schichten der Iris entwickelt, kann ein ähnliches Bild entstehen, wie bei der Überwachsung der Iris vom Rande her, nur daß im ersten Falle im Präparate von der Iris nur mehr die hinteren Schichten nachweisbar sind. Die Iris kann sich auch vollständig in Bindegewebe umwandeln. Es kann also ein nicht entzündeter Vorfall nur von Bindegewebe überwachsen werden, oder sich in seinen vorderen Schichten, oder in seiner Gänze in Bindegewebe verwandeln, so daß von der Iris nur mehr das retinale Pigment an der Hinterseite übrig ist. Überwachsung und bindegewebige Umwandlung können sich kombinieren. Beide können kleine Vorfälle zur flachen Vernarbung bringen, ja ausnahmsweise findet man nach längerer Zeit die eingeheilte Iris in ein ganz dichtes, hornhautähnliches Gewebe verwandelt. Die Regel ist aber, daß bei nicht entzündeten Vorfällen das Bindegewebe viel zarter ist, die Iris viel dünner bleibt, als in den Fällen von Entzündung. Die Iris bildet dann dauernd eine nachgiebige und deshalb vorgewölbte Stelle der Augenwand.

III. Veränderungen der übrigen Teile des Auges.

Die Sclera nimmt in älteren Fällen an der Ausdehnung der Hornhaut in Form umschriebener Ektasien oder allgemeiner Ausdehnung teil. Es gilt als Regel, daß eine allgemeine Ausdehnung der Sclera nur entsteht, wenn es sich um jugendliche Augen handelt und da in der großen Mehrzahl meiner Fälle das Staphylom aus der Kindheit datierte, ist es ver-

ständlich, daß ich gewöhnlich eine allgemeine Ausdehnung der Sclera fand. Ganz ohne Ausnahme ist diese Regel jedoch nicht. In einem Falle war das von Staphylom gefolgte Hornhautgeschwür erst im 33. Lebensjahr entstanden; als das Auge 14 Jahre später enucleiert wurde, zeigte es eine allgemeine und ganz gleichmäßige Ausdehnung der Sclera bei einer Länge der sagittalen Achse von 34 mm; das andere Auge war emmetropisch. Die Ausdehnung der Sclera ist so, daß der Augapfel wie bei echter Myopie eine längliche Form bekommt; nur in einem einzigen Fall war das Auge kugelförmig (mit 28 mm Durchmesser) wegen besonderer Verdünnung der Sclera in der Äquatorgegend. — Neben der allgemeinen Ausdehnung der Sclera kommt es auch zu umschriebenen — intercalaren und ciliaren — Ektasien, welche in staphylomatösen Augen älterer Personen auch für sich allein bestehen können.

Die Iris verhält sich in der Mehrzahl der Fälle so, daß sie überall der Hornhaut anliegt und später durch Drucksteigerung gegen dieselbe angepresst wird. Dadurch wird ihr Stroma allmählich zum Verschwinden gebracht, während das retinale Blatt, häufig auch der entwicklungsgeschichtlich dazu gehörige Sphincter lange erhalten bleiben. Durch das Verschwinden des Irisstroma wird in alten Fällen die Feststellung, welche Teile des Staphyloms dem ehemaligen Irisvorfalle entsprechen und welche der angrenzenden Hornhaut zuzurechnen sind, sehr erschwert.

Als Ausnahmen von dem gewöhnlichen Verhalten sind zu erwähnen.

1. Ein Abschnitt der Iris ist nur mit der Wurzel anliegend, sonst frei, ein Verhalten, das sonst nur den partiellen Staphylomen zukommt. Man muß für solche Fälle annehmen, daß eine Stelle des Pupillarrandes nicht in der Durchbruchsöffnung lag, sondern freigeblieben war, oder daß sich nachträglich durch Dehiscenz eine Lücke in der Iris gebildet hatte, als sie noch nicht mit der Hinterwand der Hornhaut verklebt war.

2. Das retinale Blatt fand ich in einem Falle stark gewuchert in der Weise, wie man es bei entzündlichen Vorgängen an den Ciliarfortsätzen findet.

3. Das Stroma der Iris verschwindet nicht durch Atrophie, sondern wird sklerosiert, d. h. in derbes Gewebe verwandelt. Der Hergang ist gewöhnlich folgender: Zuerst tauchen einzelne lange, oberflächenparallele Bindegewebsfasern an verschiedenen Stellen in der Iris auf, ohne daß vorher Fibroblasten sichtbar gewesen wären. Die Fasern verbinden sich zu starken Bündeln, welche sich ständig vermehren, während in demselben Maße die zelligen Elemente abnehmen. Dann werden aus den Bindegewebsbündeln Lamellen, welche dicht aufeinander liegen und hier und da einzelne flache Kerne zwischen sich einschließen, so daß ein hornhautähnliches Gewebe entsteht. Es können später unter Verschwinden der Kerne auch die Grenzen der Lamellen unsichtbar werden und das

Ganze in eine kern- und strukturlose Masse sich verwandeln. Es spielt sich also hier im Irisstroma derselbe Vorgang ab, wie ich ihn für den vorgefallenen Teil der Iris bei der Umwandlung in Staphylom besprach. Eine seltenere Form der Irissklerose entsteht so, daß die Zwischenräume zwischen den Stromazellen, welche normalerweise nur Kammerwasser enthalten, von einer Masse erfüllt werden, welche anfangs äußerst feinstreifig ist und kaum eine Färbung annimmt und später mehr und mehr homogen wird und sich mit Eosin oder Säurefuchsin immer stärker färbt. In dem Maße, als diese Masse zunimmt, verschwinden die zelligen Elemente aus der Iris. Diese ist endlich in ihrer ganzen Dicke in eine dichte Masse verwandelt, welche aber nicht in Lamellen zerfällt, sondern in rundliche Territorien, die in ihrer Mitte Pigmentklumpen oder Reste von Gefäßen einschließen und zwischen welchen noch einzelne, erhalten gebliebene Kerne liegen.

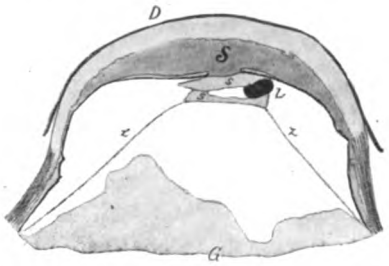

Abb. 20. *D* Durchbruchsstelle; *S* Schwarte zwischen Iris und Hornhaut; *s s* Schwarte hinter der Iris; *l* verkalkter Rest der Linse; *z z* Zonulafasern; *G* Glaskörper.

Abb. 21.

Zwischen Hornhaut und Iris bildet sich in manchen Fällen eine bindegewebige Schwarte, welche mit der Zeit dieselbe lamelläre Struktur annehmen kann, wie sie eben von der Iris beschrieben wurde. Wenn nun diese durch die Drucksteigerung bis auf das retinale Blatt geschwunden ist, entsteht das Bild wie bei bindegewebiger Sklerose der Iris selbst. Die Entscheidung, was von beiden vorliegt, ist nur möglich, wenn so viel vom Irisstroma noch erhalten ist, daß man erkennen kann, ob es in die lamellierte Membran übergeht, oder ob diese sich zwischen Iris und Hornhaut einschiebt. — Die zwischen Hornhaut und Iris liegende Schwarte kann so dick oder selbst dicker werden als die Hornhaut und mit dieser verschmelzend ein besonders dickwandiges Staphylom machen (Abb. 20).

Das klinische Aussehen des Staphyloms wird das gleiche sein, ob zwischen Hornhaut und Iris eine bindegewebige Schwarte liegt, oder ob die Iris sklerosiert ist. In beiden Fällen ist hinter der Hornhaut eine weiße, undurchsichtige Membran, welche auch die davorliegende Hornhaut weiß erscheinen läßt. Sie ist mit die Ursache, daß manchmal die nach kleinem Durchbruch entstehende Vorwölbung der ganzen Hornhaut auch im ganzen weiß aussieht, wie ein aus totalem Irisvorfall hervorgegangenes Staphylom.

Der Ciliarkörper zeigt in allen alten Fällen die Folgen der Drucksteigerung in Form von Atrophie, welche manchmal so weit geht, daß die Ciliarfortsätze fast verschwinden. Nicht selten aber sind sie, auch bei atrophischem Ciliarkörper, umgekehrt sehr verlängert, weil sie durch die Fasern der Zonula nach dem Augeninnern gezogen werden. Dies geschieht durch die Erweiterung des circumlentalen Raumes, schon allein bei allgemeiner Vergrößerung des Hornhautumfanges bei gleichbleibender Größe der Linse, aber noch mehr, wenn die Linse geschrumpft oder durch Verwachsung mit dem Staphylom nach vorne gerückt ist. Wenn nur mehr Reste der Linse an der hinteren Wand des Staphyloms sitzen, können die Spitzen der Ciliarfortsätze bis an diese herangezogen sein (Abb. 21).

Eine andere Folge des Zuges der Zonulafasern ist die in ektatischen Augen überhaupt und daher auch in staphylomatösen Augen so häufige Wucherung des ciliaren Epithels. Sie betrifft hauptsächlich den flachen Teil des Ciliarkörpers und von diesem wieder vor allem den hintersten. Es ist die unpigmentierte und erst in zweiter Linie die pigmentierte Lage, welche in Form von Strängen und von Zellplatten, manchmal unter Bildung kleiner Cystenräume, sich oft weit in das Augeninnere erstreckt. Entzündliche Reizung, welche die Wucherung des ciliaren Epithels bei der chronischen Uveitis verursacht, dürfte hier nur in geringem Maße schuld an der Wucherung tragen, sondern der Zug der Zonulafasern an dem Epithel. Die aus diesen hervorwachsenden Zellverbände schlagen daher häufig dieselbe schräge Richtung ein wie die Zonulafasern; manchmal setzen sich solche an das vordere Ende der Zellschläuche und Zellplatten an, oder diese legen sich an die Zonulafasern an. Durch den Zug der Zonulafasern wird auch der vordere Netzhautrand vorgezogen; es liegt daher das ciliare Epithel nicht selten an der vorderen Seite dieses Randes und ist manchmal mit demselben verwachsen.

Von entzündlichen Veränderungen kommt organisiertes Exsudat in Form von Membranen oder Schwarten an der Oberfläche des Ciliarkörpers vor, besonders in jenem Abschnitte, welcher der Bruchpforte zunächst liegt, ausnahmsweise im ganzen Umfange des Ciliarkörpers. Im ganzen ist dies aber selten, denn wenn der Hornhautdurchbruch von starker intraokulärer Entzündung gefolgt war, kommt es durch Zusammenziehung der Exsudatmembran gewöhnlich zu Druckherabsetzung und damit zu flacher Vernarbung des Irisvorfalles. Nur in zwei Fällen fand ich in Augen mit großem Staphylom als Folge einer schweren Endophthalmitis starke, zwischen den Ciliarfortsätzen ausgesparte Schwarten, welche in dem einen Falle auch die hintere Kammer ganz erfüllten; in beiden Fällen war durch die Schwarten eine vollständige trichterförmige Netzhautablösung entstanden (vgl. S. 219 u. 239).

Endophthalmitis tritt nach Irisvorfällen um so leichter ein, je größer

der Vorfall ist, doch besitze ich eine ziemliche Zahl von Fällen, wo die Hornhaut bis auf einen schmalen Rand zerstört war, ohne stärkere Entzündung im Augeninnern.

Wenn die Zerstörung der Hornhaut bis nahe an den Limbus reicht, fällt mit der Iris gleichzeitig der Ciliarkörper, oder wenigstens die Spitze der Ziliarfortsätze vor (siehe S. 216). Diese können dann zusammen mit der Iris am Rande der Bruchpforte anwachsen (Abb. 22). Wenn dann später der erhalten gebliebene Rand der Hornhaut gedehnt wird und sich dadurch die Anwachsungsstelle der Ciliarfirsten von der Ansatzstelle des Ciliarkörpers entfernt, so werden die Fortsätze immer mehr in die Länge gezogen. Dies könnte zu andauernden Reizzuständen und Schmerzen Veranlassung geben, geradeso wie die Ausziehung der Ciliarfortsätze durch cyclitische Schwarten. Im ganzen ist aber die Anwachsung

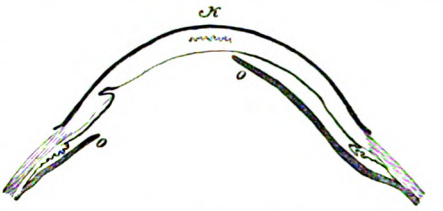

Abb. 23. *K* in das Staphylom eingeheilte Linsenkapsel; *oo* nach vorn gezogener vorderer Netzhautrand.

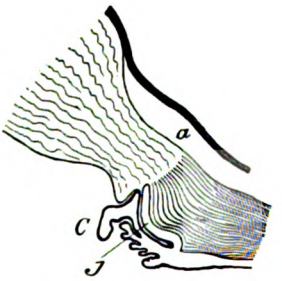

Abb. 22. *a* Grenze zwischen Hornhautrand und Staphylom; *J* Iris; *C* Ciliarfortsatz, an den Rand der Bruchpforte angewachsen.

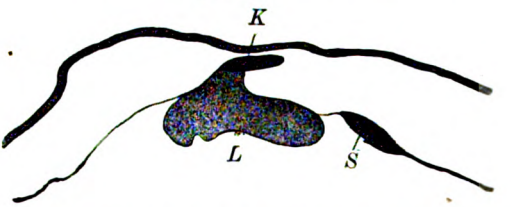

Abb. 24. Mittlerer Teil eines Staphyloms. *K* verkalkte Stelle im Narbengewebe; *L* geschrumpfte Linse; *S* Sphincter.

der Ciliarfirsten an die hintere Staphylomfläche ein seltenes Vorkommnis, weil bei so ausgedehntem Durchbruch, daß der Ciliarkörper vorfällt, zumeist Endophthalmitis eintritt und die Staphylombildung verhütet.

Die Linse fehlt häufig bei großen Staphylomen, weil sie nach ausgedehntem Durchbruch der Hornhaut aus dem Auge abzugehen pflegt. Dies geschieht selten in der unversehrten Kapsel, zumeist bleibt diese, durch die Zonula festgehalten, im Auge zurück (Abb. 7a). Man findet sie dann entweder an die hintere Wand des Staphyloms angewachsen (Abb. 25) oder selbst mitten im derben Gewebe des Staphyloms (Abb. 23). In manchen Fällen drängt sich die Linse nur mit einem Teil in die Durchbruchsöffnung vor — Phakokele (Abb. 8). Diese ist zumeist nur der Vorläufer des Linsenaustrittes, doch kann die Linse auch dauernd in dieser Lage und Form am Staphylom fixiert bleiben (Abb. 24). Viel häufiger

ist es, daß die Linse, zumeist in geschrumpftem Zustande, nur an die hintere Fläche des Staphyloms angewachsen ist (Abb. 20, 25). Wenn eine solche Verwachsung nicht erfolgt, geht nach Wiederherstellung der Kammer die Linse an ihren Platz zurück, ist aber fast immer verändert. Zum wenigsten besteht eine vordere Polarkatarakt, häufiger ist ausgedehnte Kapselkatarakt, vollständige Trübung, oder Schrumpfung der Linse. Die Veränderungen in der Linse beginnen schon früh; in einem Falle fand ich die unmittelbar unter dem Kapselepithel liegenden Linsenschichten im Bereiche der Pupille schon am dritten Tage nach dem Durchbruch zerfallen.

Der Glaskörper ist in Fällen, wo nach dem Durchbruch des Geschwürs nebst der Linse auch Glaskörper ausgeflossen war, in der ersten Zeit in seinem vorderen Teile von einem feinen Fibrinnetz durchsetzt. Zellige Infiltration ist in geringem Maße vorhanden, wenn entzündliche Reizung der inneren Augenhäute besteht.

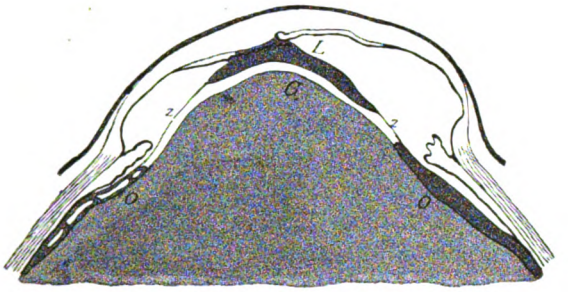

Abb. 25. Die Durchbruchsstelle lag hier gerade gegenüber der Pupille. *L* geschrumpfte Linse mit einem Rest der gefalteten vorderen Kapsel; *zz* Zonulafasern; *G* vordere Grenze des Glaskörpers; *oo* nach vorn gezogener vorderer Netzhautrand.

Die Aderhaut wird bei Eintritt des Durchbruches gewöhnlich abgehoben. Man findet also bei frischen Irisvorfällen Flüssigkeit zwischen den Lamellen der Suprachorioidea, und zwar unter dem Ciliarkörper und dem vorderen Teil der Aderhaut in nicht beträchtlicher Menge. Zuweilen sind Erythrocyten dem serösen Ergusse beigemischt, Lymphozyten nur im Falle einer gleichzeitig bestehenden Endophthalmitis. Die Aderhautabhebung verschwindet mit dem Verschluß des Auges durch Bildung einer festen Narbe und auf jeden Fall mit dem Eintritt der Drucksteigerung.

Wahrscheinlich kommt manchmal auch kleine Abhebung der Aderhaut durch Blut nach dem Durchbruch vor, doch habe ich unter meinem Material weder einen frischen, noch einen alten Fall dieser Art. Nach blutiger Aderhautablösung verdichtet sich nämlich die Suprachorioidea zu einer den Bluterguß einkapselnden Membran, welche einerseits auf der äußeren Fläche der Aderhaut, anderseits auf der inneren Fläche der

Sclera liegt; beide vereinigen sich nach Resorption des Blutes zu einer einzigen Schwarte, welche nicht wieder verschwindet. Da in keinem meiner Staphylomfälle ein solches Residuum blutiger Aderhautabhebung bestand, war auch in keinem derselben eine blutige Aderhautabhebung vorausgegangen. Blutige Aderhautablösung ist allerdings nach Durchbruch der Hornhaut mit starkem Austritt von Augeninhalt häufig, aber der Blutaustritt ist dann beträchtlich, geht nicht selten bis zur expulsiven Blutung und endigt mit Schrumpfung des Auges, so daß kein Staphylom entsteht.

Wenn nach dem Durchbruch Augeninhalt in größerer Menge austritt, kollabiert der Augapfel und die Aderhaut legt sich in niedrige wellige Falten. An der Stelle der Falten ist manchmal das Pigmentepithel leicht geschädigt. In frischen Fällen zeigt die Aderhaut zuweilen leichte, entzündliche Infiltration, entweder in diffuser Weise, oder in Form kleiner Lymphocytenherde an den Aderhautvenen. In alten Fällen von Staphylom mit andauernder Drucksteigerung und besonders mit Vergrößerung des ganzen Augapfels wird die Aderhaut atrophisch.

Die Veränderungen der Netzhaut sind verschieden, je nachdem frische oder alte Fälle untersucht werden. Bei frischem Irisvorfall, dem stärkerer Ausfluß von Augeninhalt mit Kollaps des Auges vorausgegangen war, findet man wie in der Aderhaut, so auch in der Netzhaut Falten, und zwar von zweierlei Art. Es gibt kleine, wenn auch steile Falten, welche nur die Neuroepithelschicht betreffen und über welche die inneren Schichten glatt hinwegziehen. Solche Falten kommen auch in normalen Augen vor, wahrscheinlich als Folge der Härtung. In kollabierten Augen gibt es aber auch große steile Falten, welche alle Schichten der Netzhaut begreifen und denen manchmal auch eine leichte Faltung der Aderhaut entspricht. Wenn nach Verschluß der Durchbruchsöffnung das Auge sich wieder füllt, legt sich die Netzhaut wieder glatt an. Damit ist aber nicht gesagt, daß die Faltung der Netzhaut ohne Folgen bleibt. Durch die Faltung sind die Stäbchen und Zapfen aus den Pigmentepithelzellen herausgezogen worden, wodurch sie dauernd Schaden nehmen können. Ich erinnere an die Pigmentveränderungen nach Wiederanlegung abgehobener Netzhaut. In einigen Fällen konnte ich in der Tat als unmittelbare Folge der Faltung eine Veränderung im Neuroepithel sehen. An der Konkavität der Falten fehlten die Stäbchen und Zapfen und größtenteils auch die äußeren Körner. Manchmal schien es, als ob diese nur zur Seite gedrängt worden seien, da sie zur Seite der Lücke in vermehrter Zahl lagen (Taf. XXII, Abb. 5). Auch außerhalb der Falte finden sich umschriebene Stellen, wo das Neuroepithel unterbrochen ist, ohne daß es möglich wäre, zu sagen, ob an solchen Stellen früher, unmittelbar nach dem Durchbruch, Falten vorhanden waren. Das Pigmentepithel kann sich an den Stellen, wo die Neuroepithelschicht geschädigt

ist, normal verhalten, oder dieselben Veränderungen zeigen wie bei Faltung der Aderhaut.

In den meisten Fällen besteht bei frischen Irisvorfällen leichte Reizung der Netzhaut in Form der Periphlebitis, welche sich ja selbst bei großen, nicht durchbrechenden Geschwüren findet. Oft ist die Netzhaut im Bereiche der Fovea und deren Umgebung von Hohlräumen durchsetzt, als Ausdruck eines Ödems, welches zur Lochbildung führen kann, von welcher ich einen Fall in einem staphylomatösen Auge beschrieb[1]).

Von späten Veränderungen der Netzhaut bei alten Staphylomen ist als eine der häufigsten zu nennen die Ausziehung des vorderen Netzhautrandes über die Ora serrata nach vorne (Abb. 23a u. 25). Sie hat dieselbe Ursache wie die Ausziehung der Ciliarfortsätze und des ciliaren Epithels, nämlich den Zug der Zonula infolge der Verschiebung

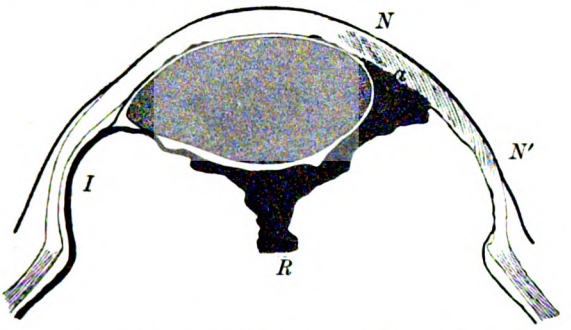

Abb. 26. *N N'* Narbe an Stelle von Hornhaut und Iris; *I* Interkalarektasie; *R* trichterförmig abgehobene Netzhaut; *a* Stelle der Verwachsung der Netzhaut mit der Narbe.

und Schrumpfung der Linse. Wenn die Linse aus dem Auge abging und nur die Linsenkapsel in das Staphylom eingeheilt ist, kann der Netzhautrand mit seiner Spitze sogar an die Hinterfläche des Staphyloms anwachsen (Abb. 23). In dem hier abgebildeten Fall betrug die Verlängerung der Netzhaut über die Ora serrata hinaus an der Stelle der Verwachsung 5,5 mm und es ist merkwürdig, daß trotzdem keine Netzhautablösung entstanden war. Sie wurde vermutlich durch die bestehende Drucksteigerung verhindert, wozu in manchen Fällen noch die später zu erwähnende Verwachsung der Netzhaut mit der Aderhaut kommen mag.

Netzhautablösung kommt bei Staphylom selten vor. Sie kann schon als unmittelbare Folge des Hornhautdurchbruchs auftreten, wenn er von reichlichem Ausfluß von Augeninhalt gefolgt war. Einer meiner Fälle betraf ein 17jähriges Mädchen, welches im fünften Lebensjahre nach Masern ihr Auge verloren hatte. Es war im ganzen vergrößert und trug ein großes, halbkugeliges Staphylom. T—l. Das Präparat

[1]) Archiv f. Ophthalmol. **79**, 43. 1911.

zeigt einen stark vergrößerten Augapfel (sagittaler Durchmesser 32 mm, Abb. 26). Die Hornhaut ist an der nasalen Seite durch eine aus der Iris hervorgegangene Narbe ersetzt; an der temporalen Seite liegt die Iris dicht an der Hornhaut und hinter ihr die nach derselben Seite verschobene Linse. Dadurch ist der circumlentale Raum auf der Nasenseite stark erweitert. Durch ihn zieht die Netzhaut *R* nach vorne und ist bei *a* breit an die Narbe angewachsen, was dadurch ermöglicht ist, daß die Netzhaut auf dieser Seite an der Ora serrata abriß. Im übrigen ist die Netzhaut samt der Pars ciliaris im ganzen trichterförmig abgelöst. Etwas seröse Flüssigkeit ist im subchorioidealen Raum angesammelt. In diesem Falle war beim Durchbruch des Geschwürs die Zonula an der nasalen Seite gerissen, der Glaskörper drängte stürmisch durch die Öffnung heraus, verschob dabei die Linse nach der entgegengesetzten Seite, wodurch sie vor dem Abgange aus dem Auge bewahrt wurde und riß die Netzhaut vermöge der etwas festeren Verbindung zwischen Glaskörper und vorderem Netzhautrand mit sich. Es ist sehr ausnahmsweise, daß in einem solchen Falle ein Staphylom entsteht, denn solche Fälle verbinden sich gewöhnlich mit schwerer intraokulärer, selbst expulsiver Blutung und endigen mit Atrophie des Auges.

In einem späteren Zeitpunkte kann Netzhautablösung eintreten durch Zusammenziehung von Schwarten, welche durch die Endophthalmitis gesetzt wurden, doch ist dies aus den auf Seite 219 angeführten Gründen selten. In zwei Fällen fand ich Abhebung der Netzhaut, deren starke Pigmentierung mit Einscheidung der Gefäße bewies, daß infolge eines bei alten Staphylomen häufigen Vorganges Pigmenteinwanderung aus dem Pigmentepithel bei anliegender Netzhaut stattgefunden hatte. Die Netzhautablösung konnte also erst lange Zeit nach der Staphylombildung entstanden sein. In dem einen Falle war die Abhebung vollständig, in dem anderen betraf sie nur den hinteren Abschnitt der Netzhaut; die Ursache dieser Netzhautablösung ist aus den Präparaten nicht zu entnehmen.

In allen alten Fällen von Staphylom besteht Atrophie der Netzhaut, bezüglich welcher folgendes zu unterscheiden ist: 1. Die Atrophie des vorderen Netzhautrandes, welcher bald nur in geringer Breite, bald bis weit hinten ergriffen ist. Die Netzhaut ist hier dünner, die Stäbchen und Zapfen sind verschwunden, die beiden Körnerschichten sind in eine verschmolzen, oder fehlen bis auf einzelne Körner. Dazu kommt in manchen Fällen die bekannte cystische Entartung des vorderen Netzhautrandes. Ich halte die Atrophie desselben für die Folge der Drucksteigerung, denn ich finde sie in gleicher Beschaffenheit, Ausdehnung und Häufigkeit in den Fällen alten, primären Glaukoms und ich erkläre sie mir so, daß durch die Drucksteigerung die Blutversorgung der Netzhaut beeinträchtigt wird, und zwar am stärksten in den peripherstenTeilen.

2. Die Atrophie der inneren Netzhautschichten, Faserschicht und Ganglienzellenschicht, ist ebenfalls auf Rechung der Drucksteigerung zu setzen, welche die Nervenfasern im Sehnervenkopf zerstört, wonach die zum selben Neuron gehörenden beiden innersten Netzhautschichten schwinden. Sie findet sich in gleicher Weise beim primären Glaukom.

3. Atrophie der äußeren Netzhautschicht besteht in einer gewissen Zahl von Fällen, in meinem Material in ungefähr 1:7. Sie ist häufig verbunden mit Pigmenteinwanderung in die Netzhaut, welche Fälle Leber[1]) als sekundäre Pigmentdegeneration bezeichnet, von welchen er selbst zwei Fälle bei Staphylom untersuchen konnte.

Da Leber sagt, daß systematische Untersuchungen darüber noch nicht vorliegen, halte ich eine genaue Beschreibung dieser Form der Netzhautentartung für gerechtfertigt.

Die erste Veränderung ist der Untergang des Neuroepithels, welcher anfangs immer fleckweise auftritt. Manchmal verschwinden zuerst die Außenglieder, während die Innenglieder noch erhalten sind, so daß in dem geschädigten Bezirk die Schicht der Stäbchen und Zapfen entsprechend schmäler ist. An anderen Stellen gehen Außen- und Innenglieder ziemlich gleichzeitig zugrunde (Taf. XXII, Abb. 6 u. 7). Die Zerstörung kann die Stäbchen und Zapfen gleichzeitig betreffen, oder es verschwinden zuerst die Stäbchen, so daß nun die meist gequollenen Innenglieder der Zapfen einanderschließen (Abb. 6d). Manchmal geht dem Untergang der Innenglieder statt der Quellung eine Körnelung des Protoplasmas voraus. Diese etwas verschiedenen Vorgänge finden sich oft an verschiedenen Stellen desselben Auges; das häufigste ist aber jedenfalls, daß die Stäbcheninnenglieder früher zugrunde gehen, als die Zapfeninnenglieder.

Gleichzeitig mit den Stäbchen und Zapfen verschwinden die äußeren Körner. Es verhält sich bei diesen auch so, daß die Stäbchenkörner früher zugrunde gehen, als die Zapfenkörner, so daß oft letztere allein in einfacher Reihe unmittelbar an der Limitans externa liegen (Abb. 7e), zuweilen noch in Verbindung mit den kurzen gequollenen Innengliedern (Abb. 6d). An der Stelle der äußeren Körnerschicht bleiben zuletzt nur die Stäbchen und Zapfenfasern und die Müllerschen Stützfasern übrig und das von diesen Fasern gebildete Gerüst ist leer, oder enthält noch einzelne übriggebliebene Körner neben den Kernen der Müllerschen Fasern (Abb. 6b u. 7c). Mit diesen Veränderungen ist eine Verschmälerung der ganzen Neuroepithelschicht verbunden[2]).

---

[1]) Handb. d. Augenheilk. von Graefe und Saemisch. Krankheiten der Netzhaut, S. 1126.

[2]) Leber (l. c. S. 1046) erwähnt als Veränderung der Stäbchen und Zapfen eine Verbreiterung dieser Schicht, welche er ursprünglich durch Auswachsen, später durch Dehnung der Stäbchen und Zapfen erklärte. Daß es sich um letz-

Zu den frühesten Veränderungen, ebenfalls zuerst nur fleckweise auftretend, gehört auch die Veränderung der Zwischenkörnerschicht, und zwar nur des äußeren Teiles derselben, welcher die äußeren oder Henleschen Fasern enthält. Diese Schicht wird breiter; in ihr liegen einzelne Körner, welche teils aus der äußeren, teils aus der inneren Körnerschicht dahin gelangt sind. Die einzelnen Fasern werden deutlicher sichtbar, weil ein Teil der Fasern zugrunde gegangen ist, so daß die Zwischenräume zwischen den Fasern größer sind; diese Zwischenräume sind leer oder von einer mit Eosin zart rot sich färbenden Masse erfüllt. Die Fasern sind bald gestreckt, bald wellig gebogen und lassen sich, wenn die äußeren Körner zugrunde gegangen sind, bis an die Limitans externa verfolgen (Taf. XXII, Abb. 8c). Später verliert sich die radiäre Anordnung der Fasern und macht mehr und mehr einem unregelmäßigen Netzwerk Platz. Die Veränderung der äußeren Faserschicht findet sich bald dort, wo das Neuroepithel zugrunde gegangen ist, bald dort, wo dieses noch unversehrt ist, so daß die Veränderungen der beiden Schichten unabhängig voneinander vor sich zu gehen scheinen.

Die Veränderung des Neuroepithels oder der äußeren Faserschicht oder beider zusammen kann schon in ganz frischen Fällen von Staphylom bestehen und für immer die einzige Veränderung bleiben, wie ich aus einem Fall von 13jähriger Dauer ersehe. In vielen Fällen aber schreitet die Entartung der Netzhaut fort. Das Neuroepithel geht allmählich in der ganzen Ausdehnung der Netzhaut zugrunde und es bleibt von dieser Schicht nur ein unregelmäßiges Netzwerk von Fasern mit unregelmäßig eingestreuten Kernen zurück. Hier kommt es später häufig zur Wucherung der Glia, hauptsächlich im äußeren Teile des Netzwerkes oder an seiner äußeren Fläche, zwischen ihm und dem Pigmentepithel. Die Wucherung hat bald mehr faseriges, bald mehr zelliges Gefüge und zeigt manchmal Neigung zur Schrumpfung, wie man aus der dadurch verursachten wellenförmigen Verbiegung der äußeren Netzhautoberfläche erkennt. Es kann dadurch der Zusammenhang des Neuroepithels stellenweise zerrissen und diese zerrissene Schicht in einzelne Felder zerlegt werden, deren Ränder durch die schrumpfende Gliaschicht so zusammengebogen werden, daß kleine cystenförmige Hohlräume entstehen, deren innere Wand von der Limitans externa gebildet wird. In einem meiner Fälle lag eine größere Zahl solcher Cysten nebeneinander an der äußeren Netzhautoberfläche.

teres handelt, ist zweifellos und offenbart sich in einem meiner Fälle besonders schön dadurch, daß zahlreiche sog. vorgelagerte Körner in den Innengliedern bestehen, welche durch die Dehnung so in die Länge gezogen sind, daß sie dreimal so lang sind als breit. Die Verbreiterung der Stäbchen und Zapfenschicht ist ein sehr häufiges Vorkommnis, aber nicht bloß bei der jetzt in Rede stehenden Netzhautentartung, so daß es für keine bestimmte Form derselben kennzeichnend ist; manchmal mag es sich vielleicht gar nur um eine postmortale Veränderung handeln.

Die innere Körnerschicht leidet erst viel später. Nur in zwei Fällen sah ich an einigen Stellen wenig ausgedehnte Veränderungen der inneren Körner bei noch unversehrten äußeren Körnern. Sonst ist immer das Umgekehrte der Fall, was ich mit Rücksicht auf das später zu besprechende Verhalten der Netzhaut bei Glaukom betone. Die innere Körnerschicht behält also verhältnismäßig lange ihr normales Aussehen. Später wird sie unregelmäßig, besonders weil aus ihr einzelne Körner in die Zwischenkörnerschicht treten und sie fließt mehr und mehr zu einer einzigen Schicht mit den äußeren Körnern zusammen, soweit solche überhaupt noch vorhanden sind, nach außen begrenzt durch die zuweilen verdickte Limitans externa. Nach innen folgt auf die so veränderten Netzhautschichten die durch Druckatrophie verschmälerte Faserschicht, nachdem die Ganglienzellen, ebenfalls infolge der Druckatrophie, verschwunden sind. Die Limitans interna ist manchmal verdickt. Die so im ganzen entartete Netzhaut ist gewöhnlich dünner, aber durch Gliawucherung kann sie stellenweise auch dicker sein. Die Wucherung kann, über die Netzhaut hinausgehend, auf deren innerer Oberfläche umschriebene Auflagerungen bilden, ähnlich wie dies von der Außenfläche gesagt wurde.

In der Mehrzahl der Fälle verbindet sich die Entartung der Netzhaut mit Pigmentierung. Diese geht vom Pigmentepithel aus, und zwar in dreierlei Form: 1. Durch Hineinwachsen der sich vermehrenden Epithelzellen in die Netzhaut. Zusammenhängende Züge solcher Zellen lassen sich manchmal bis an die Blutgefäße der Netzhaut verfolgen. 2. Durch Einwanderung einzelner, beweglich gewordener Epithelzellen in die Netzhaut. Sie sind gleichfalls das Ergebnis einer Vermehrung der Epithelzellen, da der Epithelbelag an solchen Stellen in der Regel keine Lücken aufweist. Die freigewordenen Epithelzellen liegen also einzeln, sind rund oder von unregelmäßiger Form, welche wahrscheinlich auf ihre Fortbewegung zu beziehen ist. Daß diese Zellen etwa Lymphocyten seien, welche Pigment aufgenommen haben, ist auszuschließen, weil sonst nirgends in der Netzhaut oder zwischen ihr und dem Pigmentepithel Lymphocyten angetroffen werden. 3. Durch Einwanderung freier Pigmentkörnchen in die Netzhaut. Dieser gleichfalls sehr häufige Vorgang beginnt oft damit, daß der der Netzhaut zusehende Teil der Epithelzellen eine Art Auflockerung erfährt. Es scheinen, wahrscheinlich im Zusammenhang mit dem Untergang der Außenglieder, die wimperartigen Fortsätze der Epithelzellen zu zerfallen, die darin enthaltenen Fuscinnadeln frei zu werden und statt ihrer reihenweisen Anordnung eine ganz unregelmäßige Lagerung einzunehmen, wobei sie gleichzeitig etwas vom übrigen Zellkörper abrücken. Man sieht daher zuweilen zwischen diesem und der Schar der vorrückenden Fuscinnadeln eine fast pigmentfreie lichte Zone (Taf. XXII, Abb. 7g). Weiterhin lassen sich die

Fuscinnadeln zuerst bis an die Grenze von Außen- und Innengliedern, dann zwischen diesen bis an die Limitans verfolgen. Sie bilden, solange die Stäbchen und Zapfen noch erhalten sind, schmale Reihen, nach dem Untergang der Stäbchen und Zapfen breite Züge, häufig kegelförmig mit der Basis am Pigmentepithel, mit der Spitze an der Limitans. Bald bemerkt man auch Fuscinnadeln teils einzeln, teils zu Klümpchen vereinigt, in der äußeren Körnerschicht. Wenn die äußeren Körner geschwunden und dadurch die Müllerschen Stützfasern deutlich sichtbar geworden sind, läßt sich feststellen, daß neben freiliegenden Pigmentkörnchen andere im Protoplasma liegen, welche sich an die Kerne der Stützfasern anschließt und wieder andere entlang diesen Fasern, anscheinend an deren Außenfläche haftend, ein Befund, welchen schon Krückmann bei der Pigmentierung der Netzhaut beschrieb[1]).

Die Pigmentkörnchen in der Netzhaut stammen zum größten Teil von dem an Ort und Stelle verbliebenen Pigmentepithel; ein Teil ist aber aus den in die Netzhaut hineinwachsenden und eingewanderten Epithelzellen ausgetreten und frei geworden. Die Körnchen rücken nun in der Netzhaut weiter vor, endlich bis in die innersten Schichten. Zuletzt findet man die Hauptmenge des Pigments frei oder in Zellen eingeschlossen in den innersten Netzhautschichten, namentlich als Einscheidung der Blutgefäße, während die äußeren Netzhautschichten viel ärmer an Pigment geworden sind.

Der Einwanderung des Pigmentes in die Netzhaut geht zuweilen eine Veränderung in dem Sinne voraus, daß die Fuscinnadeln schon innerhalb der in situ befindlichen Epithelzellen zu Klümpchen zusammenbacken, welche durchscheinend, lackfarben werden und solche Klümpchen sind dann auch weiter in die Netzhaut zu verfolgen.

Die Pigmenteinwanderung fällt zeitlich nicht immer mit den ersten Veränderungen des Neuroepithels zusammen. Es kommt vor, daß bei normal aussehenden Stäbchen und Zapfen die schmalen Reihen der Fuscinnadeln schon bis an die Limitans reichen und noch häufiger, daß bei völliger Zerstörung des Neuroepithels die Pigmenteinwanderung ausbleibt, die ja überhaupt in manchen Fällen auch bei stärkster Entartung der Netzhaut dauernd fehlt.

Das Pigmentepithel kann auch bei vollständiger Entartung der Netzhaut sich normal verhalten, in welchem Falle die Pigmentierung der Netzhaut natürlich ausbleibt. In den Fällen von Pigmenteinwanderung geht das Pigmentepithel zunächst nicht zugrunde, sondern bleibt an Ort und Stelle als einfacher, aber lückenloser Zellenbelag, nur daß die Zellen niedriger und pigmentärmer sind. Später allerdings verschwinden die Epithelzellen stellenweise, so daß die Limitans nun unmittelbar an der Glashaut liegt und mit ihr in festere Verbindung tritt, wie man

[1]) Archiv f. Ophthalmol. **60**, 453. 1905.

daraus erkennt, daß zwischen solchen Stellen die Netzhaut häufig arkadenförmig abgehoben ist. Anderseits ist die Verbindung nicht so fest, daß sie sich nicht lösen und eine ausgedehnte Netzhautabhebung gestatten könnte. Sehr ausnahmsweise finden sich Stellen, wo die Limitans und die Glashaut verschwunden sind und die Netzhaut mit dem Stroma der Aderhaut verwachsen ist. Neben stellenweisem Schwund des Pigmentepithels gibt es auch Wucherung desselben, entweder flächenhaft, oder in Form kleiner Hügel. Die Wucherung geht gewöhnlich Hand in Hand mit Vermehrung des Pigments, doch kommen auch Wucherungen vor, welche aus fast unpigmentierten Epithelzellen bestehen.

An der Glashaut der Aderhaut kommen flächenhafte Verdickungen vor, ferner in die Netzhaut eindringende Drusen sowie knollenförmige Auswüchse, welche in ihrem Innern veränderte Pigmentepithelien enthalten. Durch solche Gebilde wird eine besonders feste Verbindung zwischen Aderhaut und Netzhaut hergestellt.

Die Aderhaut wird selbst bei schwerster Entartung der Netzhaut und des Pigmentepithels oft ganz normal gefunden, so daß nicht einmal die Choriocapillaris Lücken aufweist. Die Entartung der Netzhaut kann also nicht durch Veränderungen in der Aderhaut verursacht sein. In sehr alten Fällen leidet natürlich zuletzt auch die Aderhaut durch die Drucksteigerung. Es verödet teilweise die Choriocapillaris und stellenweise auch die größeren Gefäße, doch ist dies durchaus kein häufiger Befund. Leichte entzündliche Infiltration der Aderhaut kommt nicht nur, wie auf Seite 238 erwähnt, in frischen Fällen vor, sondern manchmal auch in älteren, ist aber ein mehr zufälliger Befund und ohne ursächlichen Zusammenhang mit der Netzhautentartung.

Das Hineinwachsen der Pigmentepithelzellen und die Einwanderung freier, beweglich gewordener Zellen in die Netzhaut kann nur durch die Annahme eines Reizes erklärt werden, welcher von der Netzhaut kommt und chemotaktisch wirkt. Da die Pigmentzellen bis in die innersten Netzhautschichten vordringen, ja sich schließlich hier anhäufen, wobei die äußeren Netzhautschichten pigmentärmer werden, muß dieser Reiz von den innersten Netzhautschichten oder sogar vom Glaskörper ausgehen. Für die freien Pigmentkörnchen ist, da sie einer Eigenbewegung unfähig sind, Chemotaxis nicht anzunehmen, sondern deren Verschleppung in die Netzhaut kann nur durch eine von der äußeren nach der inneren Netzhautoberfläche gehende Flüssigkeitsströmung erklärt werden.

Betreffs des Vorkommens der Netzhautentartung bei Staphylom ist zu sagen, daß ich die erste Veränderung, nämlich fleckweise Zerstörung der Neuroepithelschicht, schon bei älterem Irisvorfall antraf, am frühesten drei Wochen nach Entstehung des Vorfalles. Die vollständige Entartung der Netzhaut mit Pigmentierung kommt hauptsäch-

lich bei alten Staphylomen vor; am frühesten fand ich sie nach Ablauf des ersten Jahres. Die große Mehrzahl der Staphylome mit Netzhautentartung waren solche, wo das Staphylom in der Kindheit entstanden war, was aber keinen Schluß erlaubt, da die in der Kindheit entstandenen Staphylome unter meinen Fällen überhaupt die zahlreichsten sind. In den meisten Fällen handelt es sich um große Staphylome nach ausgedehnter Zerstörung der Hornhaut und reichlichem Austritt von Augeninhalt, denn die Linse war zumeist aus dem Auge abgegangen. In zwei Fällen aber ist nach dem anatomischen Befunde nur ein kleiner Durchbruch vorausgegangen. In einigen Fällen zeigten Membranen hinter der Linse oder an deren Stelle an, daß nach dem Durchbruch eine Iridocyclitis mit Exsudation bestanden hatte, in den meisten Fällen aber fehlten solche Anzeichen vorausgegangener stärkerer Entzündung. In der Mehrzahl der Fälle war der vordere Netzhautrand, oft auch die Pars ciliaris ausgezogen, was aber nicht mit der Entartung der Netzhaut in Verbindung zu bringen war, sondern mit der bei großem Durchbruch gewöhnlichen Lageveränderung der Linse.

Die in Rede stehende Entartung der Netzhaut wird, wenn sie ohne Pigmentierung einhergeht, in ihrem Endstadium als Gliose der Netzhaut bezeichnet, wobei allerdings dieser Ausdruck nicht in dem Sinne gebraucht wird, wie sonst in der Pathologie des Zentralnervensystems, wo man diesen Zustand Sklerose nennen würde. Nach Leber[1]) ist die Gliose der Ausgang einer sekundären, diffusen Retinitis, welche sowohl in atrophischen Augen, als in solchen mit Sekundärglaukom vorkommt. Die mit Pigmentierung verbundene Netzhautentartung führt Leber unter dem Namen der sekundären Pigmentdegeneration auf[2]); sie soll nach schweren Entzündungen im vorderen Bulbusabschnitt auftreten. Leber hält die Gliose und die sekundäre Pigmentdegeneration für verschiedene Prozesse, die auch in verschiedener Weise entstehen. Bei der Gliose sollen die ersten Veränderungen der äußeren Netzhautschichten dieselben sein, wie bei eitriger Retinitis, während bei der sekundären Pigmentdegeneration der Vorgang derselbe sei, wie bei der primären (Retinitis pigmentosa). Durch Vergleichung meiner Fälle von Netzhautentartung bei Staphylom mit zahlreichen Fällen von Netzhautentartung nach Entzündung im vorderen Augenabschnitt, auf die ich noch zurückkomme, gewinne ich die Überzeugung, daß es sich um eine und dieselbe Erkrankung handelt, welche ihren Ausgang vom Neuroepithel nimmt, allmählich auch die übrige Netzhaut ergreift und bei welcher die Pigmentierung nur eine nicht notwendige Beigabe bildet, so wie es ja auch bei der Retinitis pigmentosa von den Fällen ganz ohne Pigment bis zu denen mit dichtester Pigmentierung alle Abstufungen gibt. Der anatomische

[1]) l. c. S. 1045.
[2]) l. c. S. 1126.

Prozeß ist in den Fällen von Staphylom bis auf die kleinsten Einzelheiten dem der primären Pigmentdegeneration gleich, wie sie von Gonin, Stock, Ginsberg und Leber beschrieben wird. Der einzige Unterschied liegt darin, daß die sekundäre Netzhautentartung sich nicht wie die primäre im Anfang an eine bestimmte Zone hält, sondern in regelloser Weise an verschiedenen Stellen der Netzhaut beginnt.

Welches ist die Ursache der Netzhautentartung? Man kann in dieser Beziehung an folgendes denken:

1. Drucksteigerung. Da diese bei älterem Staphylom regelmäßig vorhanden ist, liegt es nahe, in ihr die Ursache der Netzhautentartung zu sehen. Wie auf S. 240 ausgeführt wurde, ist die Drucksteigerung in der Tat für die Atrophie des vordersten Netzhautteiles verantwortlich zu machen. Gegen Drucksteigerung als Ursache der Entartung der übrigen Netzhaut spricht aber, daß sich dieselbe Entartung auch in Fällen mit dauernder Druckherabsetzung in atrophischen Augen entwickelt, worauf ich gleich eingehen werde, und daß sie anderseits beim primären Glaukom vermißt wird. Unter den zahlreichen Augen mit altem primärem Glaukom, von denen ich Präparate besitze, zeigt kein einziges die ausgebildete Entartung und nur in vier Fällen bestand an ganz umschriebenen Stellen ein wenig ausgedehnter Schwund des Neuroepithels. Die gewöhnliche Veränderung beim primären Glaukom, abgesehen von der Atrophie der Faser- und Ganglienzellenschicht, hat ihren Sitz in der Schicht der inneren Körner. Diese stehen schütterer, die Schicht ist im ganzen schmäler und manchmal durch größere Lücken unterbrochen. Druck steigerung allein vermag also die typische Entartung der Netzhaut nicht hervorzurufen.

2. Verschiebung der Netzhaut gegen die Aderhaut nach Austritt einer größeren Menge von Augeninhalt. Die Tatsache einer solchen Verschiebung ergibt sich aus der Gegenwart von Falten der Netzhaut in frischen Fällen. Bei der Verschiebung werden die Stäbchen und Zapfen aus den Pigmentepithelzellen herausgezogen und können dadurch eine Schädigung erfahren, welche nicht bloß am Orte der Falten, sondern auch an anderen Stellen sichtbar werden kann (S. 238). Daß die Stellen, wo die Stäbchen und Zapfen zerstört wurden, wieder normal werden könnten, halte ich für ausgeschlossen, doch sind solche Stellen von zu geringer Ausdehnung, um die weitgehende Entartung der Netzhaut im weiteren Verlaufe zu erklären. Es wäre aber denkbar, daß die Schädigung der Stäbchen und Zapfen durch die Verschiebung der Netzhaut gegen die Aderhaut ausgedehnter wäre, als bei der Untersuchung frischer Fälle zu erkennen ist, so daß diese auch an Stellen, wo zuerst makroskopisch keine Veränderung sichtbar war, doch so geschädigt sind, daß sie später zugrunde gehen. Es ist also gegenwärtig noch nicht möglich zu sagen, ob und in welchem Ausmaße die Verschiebung der Netzhaut gegen die

Aderhaut infolge des Ausflusses von Augeninhalt für die späteren Veränderungen der Netzhaut verantwortlich gemacht werden kann.

3. Endophthalmitis. Schwere Endophthalmitis kommt bei staphylomatösen Augen nicht in Frage, denn sie würde ja durch Setzung schrumpfender Schwarten die Staphylombildung verhindern. Es kann sich also nur um die Endophthalmitis leichteren Grades handeln, welche hauptsächlich in Periphlebitis der Netzhaut und unbedeutender Auswanderung vom Lymphocyten aus der Netzhaut in die oberflächlichen Glaskörperschichten besteht. Um zu sehen, ob diese imstande ist, auch ohne Staphylombildung die Netzhautentartung herbeizuführen, untersuchte ich alle Fälle meiner Sammlung, von welchen anzunehmen war, daß eine solche Endophthalmitis bestanden hatte. Dies waren Fälle von Durchbruch der Hornhaut, sei es durch Geschwür oder Verletzung, welche mit flacher Vernarbung geheilt waren, entweder mit nachträglichem Sekundärglaukom oder häufiger mit Druckherabsetzung und Atrophia bulbi. Von den Fällen mit Sekundärglaukom weisen vier weitgehende Entartung der Netzhaut auf; alle sind Fälle von perforierender Verletzung mit Iriseinheilung, welche die Drucksteigerung verursacht hatte. In allen zeigen cyclitische Membranen an, daß nach der Verletzung ein gewisser Grad von Entzündung bestanden hatte. Von den zahlreichen Fällen von Atrophie des Bulbus konnten nur jene verwertet werden, bei welchen die Netzhaut anliegend geblieben war; in den viel häufigeren Fällen, wo sie durch Schwarten abgelöst war, konnten ja etwa vorhandene Veränderungen der Netzhaut auch durch die Ablösung verursacht sein. Die atrophischen Augen mit anliegender Netzhaut waren größtenteils solche nach perforierender Verletzung, einige nach perforierendem Hornhautgeschwür. Eine ziemliche Zahl dieser Fälle wies die typischen Veränderungen von ihrem Anfang bis zur vollständigen Entartung der Netzhaut auf. Fälle mit einer Krankheitsdauer von 3 bis 4 Wochen lassen nur den fleckweisen Untergang des Neuroepithels erkennen. Der Fall, wo am frühesten starke Entartung der Netzhaut und Pigmenteinwanderung bis in die Faserschicht nachweisbar war, hatte eine Dauer von zwei Monaten nach der Verletzung. Dies ist ein kürzerer Zeitraum als der, welchen ich für staphylomatöse Augen gefunden hatte, wo ich erst nach einjähriger Dauer die Entartung der Netzhaut sah, aber es ist vielleicht nur Zufall, daß sich unter meinem Material an staphylomatösen Augen nicht auch ein Fall von kürzerer Dauer befindet. Bei der Gleichheit der Befunde zweifle ich also nicht, daß wie in den Fällen von Atrophie, so auch in denen von Staphylom die vorausgegangene Endophthalmitis die Ursache der Netzhauterkrankung ist. Der Weg, auf dem die Endophthalmitis zur Entartung der Netzhaut führt, kann nur vermutungsweise bezeichnet werden. Die Endophthalmitis entsteht durch Einwirkung toxischer Substanzen, welche im Glaskörper enthalten

sind, auf die innere Oberfläche der Netzhaut. Es sind daher die inneren Schichten der Netzhaut, welche entzündliche Veränderungen zeigen, die in den äußeren Schichten oft vollständig fehlen. Wieso kommt es, daß in diesen die ersten Zeichen des Zerfalls auftreten? Man könnte annehmen, daß die Toxine, welche entzündungserregend die Auswanderung der Leukocyten aus den Blutgefäßen in den inneren Netzhautschichten veranlassen, gleichzeitig nekrotisierend auf die Gewebselemente der Netzhaut wirken, aber bei der geringen Stärke ihrer Wirkung nur auf jene, welche eine besondere Empfindlichkeit in dieser Beziehung zeigen; dazu müßte noch die Annahme kommen, daß diese besonders empfindlichen Elemente die des Neuroepithels seien. Elektive Wirkung auf bestimmte Gewebselemente der Netzhaut wird ja auch als Ursache der Intoxikationsamblyopie bei gewissen Vergiftungen angenommen. Es wäre auch denkbar, daß neben dem entzündungserregenden Toxin ein zweites nekrotisierendes wirksam wäre.

Warum schreitet die Entartung der Netzhaut in der Folgezeit fort, obwohl die Endophthalmitis zurückgeht und deshalb auch angenommen werden muß, daß die Toxine aus dem Auge verschwunden sind? Die wahrscheinlichste Erklärung scheint mir zu sein, daß es sich dabei um die Folgen einer ascendierenden Degeneration handelt. Durch die Zerstörung des Neuroepithels als des peripherstен Neurons fällt die funktionelle Erregung weg, welche von diesem dem nächsten Neuron zufließt und daher kann in diesen eine sekundäre Degeneration nach Art einer Inaktivitätsatrophie entstehen. Mit dieser Annahme würde übereinstimmen, daß man die Schädigung des Neuroepithels schon in den ganz frischen Fällen, die Entartung der übrigen Netzhaut aber erst in den älteren Fällen findet, so daß zwischen beiden ein längerer Zeitraum zu verfließen scheint, welcher eben notwendig ist, damit die Entartung vom Neuroepithel auf das folgende Neuron übergeht. Dieses ist die innere Körnerschicht, welche man auch nach dem Neuroepithel in erster Linie verändert findet. Bei der Degeneration der noch weiter innen liegenden Netzhautschichten kommt dann schon auch die Unterbrechung der Leitung in der Nervenfaserschicht durch die Druckexkavation hinzu.

Die Mobilisierung des Pigmentepithels und das Eindringen von dessen Zellen in die Netzhaut ist wahrscheinlich als Folge eines von der Netzhaut ausgehenden, chemotaktischen Reizes anzusehen (S. 245). Man kann diesen nicht den Toxinen der Endophthalmitis zuschreiben, da sie in dem späten Zeitpunkt, wo die Pigmenteinwanderung beginnt, schon vorüber ist. Es wäre aber möglich, daß durch den fortschreitenden Zerfall der nervösen Netzhautelemente solche auf die Pigmentepithelzellen chemotaktisch wirkende Stoffe entstehen.

Die Wucherung der Glia nach Untergang der nervösen Elemente ist die Regel im ganzen Zentralnervensystem; sie wird nach Art der Narben-

bildung als ein raumerfüllender Vorgang angesehen. Soweit sie aber über diesen Rahmen hinausgeht und zur Verdickung der Netzhaut oder Wucherung an deren Oberfläche führt, könnte dies vielleicht auch durch den Reiz von Stoffen erklärt werden, welche durch den Zerfall der nervösen Elemente gebildet werden.

Eine weitere Frage, die ich nicht zu beantworten weiß, ist, warum die Entartung der Netzhaut sowohl bei Staphylom, als auch unter den anderen obenerwähnten Umständen nur in einzelnen Fällen auftritt und durchaus nicht immer gerade in den schwersten.

Vom Sehnervenkopf ist zu sagen, daß er in den frischen Fällen gewöhnlich etwas geschwollen gefunden wird, teils infolge Herabsetzung des intraokulären Druckes, teils infolge der auf den Durchbruch folgenden Endophthalmitis. Spätere Veränderungen sind Druckexkavation und Verziehung der Papille wie bei Myopie.

Druckexkavation bestand in allen meinen Fällen, manchmal erst im Beginn, zumeist aber vollständig und tief. Beim gewöhnlichen Glaukom ist die Exkavation entweder kesselförmig mit überhängendem Rand oder trichterförmig nach vorn sich erweiternd. In letzterem Fall ist das Loch in der Glashaut und die Lichtung des Scleralkanales in seinem vordersten Teil vergrößert, zuweilen um die Hälfte. Die trichterförmige Exkavation fand ich in meinen staphylomatösen Augen nur einmal, sonst immer die kesselförmige. Bei dieser ist die vordere Öffnung des Scleralkanales nicht erweitert, sondern scheint vielmehr verengert. Vergleichende Messung mit normalen Fällen zeigt aber, daß sie nicht wirklich enger ist, sondern nur so erscheint wegen Erweiterung des dahinter liegenden Teiles des Scleralkanales. Die schon normalerweise hier oft bestehende leichte Ausweitung gegenüber der vorderen Öffnung wird durch die Drucksteigerung vergrößert, manchmal in sehr erheblichem Maß, wie ja überhaupt der Scleralkanal beim Glaukom weiter wird[1]). Wenn das Loch in der Glashaut an dieser Erweiterung nicht Anteil nimmt, so entsteht die kesselförmige Exkavation.

Eine kesselförmige Exkavation mit wirklicher Verengerung der vorderen Öffnung entsteht aber dann, wenn sich die Exkavation mit Supertraktion der inneren Augenhäute über den nasalen Papillenrand verbindet und dieser Verschiebung keine oder wenigstens keine gleich starke Distraktion auf der temporalen Seite gegenübersteht. Dies trifft für den in Abbildung 27 dargestellten Fall zu. Die Exkavation ist erst im Beginn, denn nur auf der temporalen Seite ist die Oberfläche des Sehnervenkopfes etwas eingesunken. Auf der nasalen Seite verhindert der stark supertrahierte, dem Scleralring entsprechende Rand, daß die Nervenbündel nach hinten gedrückt werden. Der erhöhte Druck äußert seine Wirkung nur darin, daß er die Nervenbündel unter den supertrahierten

[1]) Vgl. Fuchs, über die Lamina cribrosa. Archiv f. Ophthalmol. **91**, 471. 1916.

Rand drängt. Es kann dadurch dieser Rand sogar nach vorne getrieben und dadurch ein erheblicher Niveauunterschied zwischen nasaler und temporaler Hälfte der Papille geschaffen werden. Mit zunehmender Atrophie des Nervenbündel wird der supertrahierte Rand immer mehr unterhöhlt und dadurch ein besonders scharfer und weit gegen die Mitte vorspringender Sporn geschaffen (Abb. 28). An seiner Lage zu den Zentralgefäßen kann man auch bei vollständigem Schwund des Sehnervenkopfes noch erkennen, ob es sich um wirkliche Supertraktion handelt oder um Erweiterung des Scleralkanales hinter einem in normaler Lage verbliebenen Loch in der Glashaut.

Abb. 27.

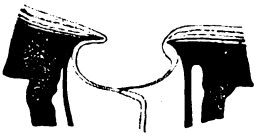

Abb. 28.

In Abbildung 27 sieht man einen starken Ast der Zentralarterie an der steilen Wand der Exkavation verlaufen. Er kann in dem Maß, als die Nervenbündel durch Atrophie schwinden, an die Peripherie rücken und sich endlich eng an die konkave Wand des Scleralkanales anschmiegen. Häufig aber leisten die Gefäße dem Druck mehr Widerstand als die Nervenbündel; sie bleiben annähernd in ihrer normalen Lage und schützen die unmittelbar hinter ihnen liegenden Nervenbündel gegen den Druck, so daß diese erhalten bleiben und sich als dünne, kulissenartig vorspringende Lage von der Wand des Scleralkanales bis zum Gefäß ausspannen. Diese Kulisse ist aber nur in solchen Schnitten sichtbar, welche mit der Ebene der Kulisse zusammenfallen, sonst zeigen die Schnitte das so häufige Bild, daß ein Gefäß vom Grund der Exkavation ringsum frei nach vorn zu deren Rand zieht.

Daß die Exkavation in staphylomatösen Augen so häufig etwas verschieden von der bei primärem Glaukom aussieht, beruht also auf der Kombination derselben mit Verziehung des Scleralkanales. Salzmann[1]) beschreibt zwei solcher Fälle. Wenn in einem staphylomatösen Auge Verlängerung des Bulbus und Verziehung des Scleralkanales angetroffen wird, wäre allerdings zuerst der Nachweis zu fordern, daß diese Veränderungen nicht schon vor dem Staphylom bestanden, d. h, das Staphylom sich in einem schon vorher myopischen Auge entwickelte. Diese Annahme ist aber wohl von der Hand zu weisen, wenigstens für die in der Kindheit entstandenen Staphylome, da in der Kindheit höhere Grade von Myopie so außerordentlich selten sind, und sie ist namentlich dann unhaltbar, wenn das andere Auge nicht kurzsichtig ist, was für meine Fälle gilt. So kann man also die Verziehung des Scleralkanales

[1]) Archiv f. Ophthalmol. **54**, 346. 1902.

nur auf das Staphylom zurückführen, indem dieses Drucksteigerung und Dehnung der Augenhäute verursacht. — Die Veränderung des Scleralkanales ist im allgemeinen dieselbe wie bei starker Myopie, nämlich Supertraktion auf der nasalen und Distraktion auf der temporalen Seite. Ein kleiner Unterschied gegenüber dem Verhalten bei Myopie ist, daß die Supertraktion stärker hervortritt. Sie ist nicht selten so stark, daß sie bis zur Mitte der Papille reicht. Oft ist sie allein vorhanden oder wenigstens stärker als die Distraktion, während das entgegengesetzte Verhalten nur ausnahmsweise vorkommt. So große Distraktion wie oft bei Myopie fand ich in keinem Fall und ebenso nicht Distraktion ohne Supertraktion, was doch bei Myopie häufig ist.

Die Verziehung des vorderen Teiles des Scleralkanales und damit des Sehnervenkopfes ist die Folge einer Verschiebung des Loches in der Glashaut gegenüber dem Scleralkanal. Welches von beiden verschiebt sich gegen das andre, oder verschieben sich beide im entgegengesetzten Sinn? Zur Beantwortung dieser Frage verweise ich auf Abb. 29. In diesem Fall besteht erst eine unbedeutende, als Erweiterung des physiologischen Gefäßtrichters anzusehende Exkavation und die Lamina cribrosa ist mäßig nach hinten verdrängt. Auf der temporalen Seite ist die Form des Scleralkanales und die Lage des Randes der Netzhaut und Aderhaut normal. Auf der nasalen Seite zieht die Wand des Scleralkanales gerade nach vorn, um dann im vordersten Teile, wo sie nur mehr durch den Scleralring gebildet wird, unter fast rechtem Winkel schläfenwärts umzubiegen und zusammen mit der darauf liegenden Aderhaut und Netzhaut mehr als das nasale Drittel des Sehnervenkopfes zu bedecken. Die Zentralgefäße verlaufen hinter der Lamina fast geradlinig — nur mit ganz leichter, schläfenwärts gerichteter Konvexität — nach vorn und erfahren gerade bei ihrem Durchtritt durch die Lamina eine ungefähr rechtwinklige Abbiegung nach der Schläfenseite. Die Sclera ist im hinteren Abschnitt ein wenig verdünnt, der Zwischenscheidenraum auf der Nasenseite eng, auf der Schläfenseite erweitert. Der Scleralkanal hat also im ganzen seine normale Form und nur die Glashaut hat sich gegen denselben schläfenwärts verschoben, und zwar nur an der Nasenseite, wobei sie den Scleralring mit sich zog und die Zentralgefäße nach vorn von ihrer Fixierung in der Lamina abknickte. An der Schläfenseite endigt die Glashaut an der richtigen Stelle und es besteht daher in diesem Fall Supertraktion ohne Distraktion. Manchmal ist die schläfenwärts gerichtete Biegung der Zentralgefäße hinter der Lamina und dementsprechend deren Knickung innerhalb der Lamina stärker, selbst spitzwinklig (Abb. 30), so daß es aussieht, als ob die Lamina die Gefäße etwas nach der Nasenseite ziehen würde. Die Hauptsache scheint mir aber der

Abb. 29.

schläfenwärts gerichtete Zug der Glashaut bei verhältnismäßig feststehendem Scleralkanal zu sein.

Die Aderhaut und Netzhaut gehen auf der Nasenseite so weit auf die Papille, als der Scleralring und die Glashaut reicht. Auf der Schläfenseite ist der Rand der Aderhaut und Netzhaut abgezogen, wenn hier eine Aufklappung des Scleralkanales besteht. Das entgegengesetzte Verhalten zeigt ein Fall von Staphylom mit Vergrößerung des Auges auf 30 mm Länge der sagittalen Augenachse und starker Verdünnung der Sclera, besonders auf der Nasenseite. Der Zwischenscheidenraum ist auf der Schläfenseite in geringem, auf der Nasenseite in außerordentlich hohem Maß erweitert (Abb. 30). Der Sehnervenkopf ist tief ausgehöhlt. Auf der Nasenseite besteht etwas Supertraktion, auf der Schläfenseite geringe Aufklappung des Scleralkanales, bis zu dessen Rand die Aderhaut reicht. Die Netzhaut geht mit allen ihren Schichten ebenfalls bis an diesen Rand; hier endigen die äußeren Schichten, während die innere Körnerschicht unter mäßiger Verbreiterung sich bis in die Nähe der Zentralgefäße fortsetzt. Die ungewöhnlich starke Knickung der Zentralgefäße und die starke Diastase der Sehnervenscheiden an der Nasenseite weisen auf einen starken, nach dieser Richtung wirkenden Zug, welcher sich auch auf die inneren Netzhautschichten am temporalen Rand der Pupille erstreckt zu haben scheint.

Abb. 30.

Mit der Verziehung des Scleralkanales ist häufig auch Erweiterung des Zwischenscheidenraumes und Verbreiterung des Ansatzes der Duralscheide verbunden, doch ist das Verhalten in meinen Fällen so verschieden, daß ich eine Gesetzmäßigkeit nicht abzuleiten vermag. Das einzige, was ich regelmäßig finde, ist, daß der Zwischenscheidenraum nur dann erweitert ist, wenn das Auge vergrößert, die Sclera verdünnt ist, doch kann auch bei bedeutender Vergrößerung des Auges (in einem Fall auf 38 mm Länge der sagittalen Achse) die Erweiterung fehlen. Die Verziehung des Scleralkanales kommt dagegen auch in Fällen vor, wo Vergrößerung des Auges oder Verdünnung der Sclera nicht nachweisbar ist. Bei Verziehung des Scleralkanales kann daher der Zwischenscheidenraum erweitert sein oder nicht; die Erweiterung kann allein oder in höherem Maß die nasale oder die temporale Seite betreffen, bei geringem Überwiegen der ersteren in dieser Beziehung wie bei echter Myopie.

Ich behandelte hier die Verziehung des Scleralkanales in staphylomatösen Augen ausführlicher mit Rücksicht auf die echte Myopie. Bei dieser ist die Art der Verziehung dieselbe wie bei Staphylom und man findet in Augen, welche infolge von Einheilung der Iris in eine Hornhautnarbe glaukomatös und ektatisch geworden sind, zuweilen auch ophthal-

moskopisch dasselbe Bild wie bei hochgradiger Myopie. Es ist daher gerechtfertigt, die gleiche Ursache für beide Fälle anzunehmen, nämlich die Dehnung der Augenhäute am hinteren Pol. Es liegt also, wenn man von besonderen Fällen absieht, kein Grund vor, zur Erklärung der myopischen Veränderungen am Sehnervenkopf eine besondere angeborene abnorme Bildung anzunehmen (Jäger, Schnabel, Herrenheiser, Elschnig).

Erklärung der Abbildungen auf Tafel XXII.

Abb. 1: Vergr. 310 : 1. Stück aus einem abgetragenen Staphylom. Zwischen den Bindegewebszellen wellig gestreifte Zwischensubstanz.

Abb. 2: Vergr. 310 : 1. Stelle aus der Wand eines Staphyloms. Zwischen den Bindegewebszellen Zwischensubztanz in Form unregelmäßiger Schollen.

Abb. 3: Vergr. 310 : 1. Stelle aus der Wand eines Staphyloms. Zwischen den Bindegewebszellen liegt eine Zwischensubstanz, welche sich in ihren mittleren Teilen stärker mit Eosin färbt.

Abb. 4: Vergr. 210 : 1. Stelle aus der Wand eines Staphyloms. Dichte Lamellen ohne deutliche Streifung, dazwischen Bindegewebsfasern.

Abb. 5: Vergr. 160 : 1. Falte der Neuroepithelschicht der Netzhaut: *aa* vordere Grenze der Henleschen Faserschicht; *bb* Limitans externa.

Abb. 6: Vergr. 240 : 1. Untergang des Neuroepithels. *a* Hinterste Reihe der inneren Körner; *b* Zwischenkörnerschicht; *c* äußere Körner; nach rechts verschwinden zuerst die Stäbchenkörner, etwas später die Zapfenkörner; *d* Stäbchen und Zapfen; nach rechts bloß die gequollenen Innenglieder der Zapfen.

Abb. 7: Vergr. 310 : 1. Untergang des Neuroepithels. *aa* innere Körner; *b* äußere plexiforme Schicht; *c* Henlesche Faserschicht mit einzelnen Körnern; *d* äußere Körner, von welchen bei *e* nur mehr die Zapfenkörner in einfacher Reihe übrig sind; *f* Stäbchen und Zapfen; *g* lichte Zone innerhalb des Pigmentepithels.

Abb. 8: Vergr. 310 : 1. Untergang des Neuroepithels: *a* innere Körner; *b* äußere plexiforme Schicht; *c* Henlesche Faserschicht; *d* Limitans externa.

Weiterer Beitrag zur Kenntnis seltener tuberkulöser Erkrankungen des Auges.

Von

Prof. **E. v. Hippel** (Göttingen).

Mit 2 Tafeln.

1. Ein weiterer Fall von proliferierender Uveitis, wahrscheinlich tuberkulöser Natur mit Netzhautablösung.

Fall 1. Franz Krüger, 13 J., aufgenommen am 22. I. 1917. Seit drei Wochen soll das linke Auge entzündet sein, Ursache unbekannt. Ein Bruder an Lungenleiden gestorben. Als Kind von vier Monaten hatte Pat. Gehirnentzündung mit vorübergehender Lähmung der rechten Seite. R.: E S = 1,0. L.: Amaurose. Rechts objektiv normal.

Links Lichtscheu und Ciliarinjektion, Cornealoberfläche etwas uneben, feine staubförmige Auflagerung auf der Hornhauthinterfläche, starke Kammerwassertrübung, Hyperämie und Verwaschenheit der Iris, hintere Synechien, Pupillarrand stellenweise etwas verdickt, keine deutlichen Knötchen, kein rotes Licht.

Am 27. I. auf 1 mg Alt-Tuberkulin geringe Allgemeinreaktion, Atropin wirkt unvollständig, Auge aber blasser. Am 30. I. 17 auf 1,5 mg Temperatur 39,2. 5. II. Diagnose der medizinischen Klinik: Diffuse Bronchitis, Bronchialdrüsentuberkulose (?). Es wird mit minimalen Tuberkulindosen weiter behandelt, wobei das Auge abblaßt. Am 21. II. bei fokaler Beleuchtung aus dem Glaskörperraum ausgesprochen grau-gelblicher Reflex. Am 3. III. 17 wegen der völligen Aussichtslosigkeit und etwas vermehrten Reizzustandes Enucleation. Wassermann negativ.

Makroskopisch ergibt sich an dem halbierten Bulbus (Abb. 1) eine Netzhautablösung, die von der Papille bis zur Äquatorgegend reicht, was weiter vorn aus der Retina wird, läßt sich nicht erkennen. Zwischen dem Äquator und dem hinteren Ende des Ciliarmuskels sieht man eine flache Wucherung, hier ist der eigentliche Krankheitsprozeß lokalisiert. Er ist in sämtlichen Schnitten der Serie auf beiden Seiten vorhanden, es ergibt sich also, daß er eine ringförmige Zone darstellt, die den ganzen vorderen Abschnitt des Auges einnimmt. Bei der mikroskopischen Beschreibung soll nur eine kurze Zusammenfassung des Wesentlichen gegeben, von einer Schilderung einzelner Schnitte aber abgesehen werden.

Die Cornea zeigt einzelne winzige, subepitheliale, zellige Infiltrate, vereinzelte Pseudopräcipitate; in der vorderen Kammer geronnene Flüssigkeit. Die Iris diffus durchsetzt von Lymphocyten und Plasmazellen, vorwiegend letztere, am reichlichsten entsprechend der Iriswurzel, nirgends eine ausgesprochen knötchenförmige Anordnung der zelligen Elemente. Pigmentschicht unverändert, nur am Pupillarrand Reste von hinteren Synechien. Das Ligamentum pectinatum gleichfalls durchsetzt von Plasmazellen, Ciliarmuskel fast unverändert, nur zwischen ihm und der Pigmentschicht unbedeutende Zellansammlung. Ebenso in den Ciliarfortsätzen, die im ganzen vorzüglich erhalten sind einschließlich ihrer Epithelschicht.

Zwischen Chorioidea und Sclera sehr reichliches Transsudat, im Schnitt geronnen. Die Balken der Suprachorioidea dadurch sehr stark auseinandergezogen. Wenig ausgesprochen sind diese Erscheinungen im hinteren Bulbusabschnitt. Auf der Strecke zwischen dem hinteren Ende des Ciliarmuskels bis etwas über den Äquator hinaus nach hinten ist die Pigmentepithelschicht als Begrenzung der Aderhaut zum großen Teil nicht mehr vorhanden, an anderen Stellen findet man noch Bruchstücke (Abb. 2). Sie ist zerstört und durchwachsen von einer dichten zelligen Infiltration, die ihren Ausgang von der Aderhaut nimmt, nach innen zu durchgebrochen ist, die Retina in großer Ausdehnung vollständig zerstört und ersetzt hat, so daß die Netzhaut erst weit hinter ihrer normalen vorderen Ansatzstelle überhaupt wieder aufzufinden ist. Das zellige Gewebe dringt dann weiter auch noch ein Stück in den Glaskörperraum ein. Was seine Zusammensetzung betrifft, so findet man innerhalb der Aderhaut wiederum Plasmazellen und Lymphocyten; besonders die letzteren mit großen Kernen und ziemlich reichlichem Protoplasma haben stellenweise eine knötchenförmige Anordnung. Nach innen davon treten dann große, blasser gefärbte Zellen auf, die wie epitheloide aussehen und weiter nach innen an Mächtigkeit außerordentlich zunehmen (Fig. 3). Eine wirklich scharfe Abgrenzung in Knotenform liegt auch hier nicht vor, wohl aber sind diese großen Haufen epitheloider Zellen von einer Zone lymphocytärer Elemente eingefaßt. Zwischen den epitheloiden sieht man ganz große Riesenzellen zum Teil vom Langhansschen Typus (Abb. 4). Riesenzellen sowie epitheloide enthalten vielfach Pigment. Inmitten der Epitheloidzellenwucherung ist ein nekrotischer Bezirk vorhanden, in welchem schattenhafte Kerne blaßblau gefärbt eben erkennbar sind. Die zelligen Wucherungen sind durchzogen von neugebildetem Bindegewebe. Da wo hinten die Retina wieder beginnt, setzt sich die Wucherung eine kurze Strecke weit auf ihrer Innenfläche fort, verdünnt sich dann sehr rasch und bildet ein präretinales Häutchen. Die retinalen Elemente sind auffallend gut erhalten, und zwar alle Schichten, nur die Außenglieder der Stäbchen und Zapfen fehlen vollkommen, die Innenglieder zum Teil. Einzelne Retinalgefäße haben große Zellmäntel. Die Glaskörperstruktur ist entsprechend dem jugendlichen Alter des Pat. sehr schön erhalten, eine diffuse Durchsetzung mit zelligen Elementen ist vorhanden. Die Pars ciliaris retinae ist ganz vorn erkennbar, doch sind die Zellen hier sehr stark durchsetzt von Lymphocyten. Etwas weiter hinten ersetzt die Lymphocyten- und Plasmazellwucherung die Pars ciliaris so vollständig, daß man nicht mehr erkennen kann, ob überhaupt etwas von den Epithelzellen übriggeblieben ist. In dem erkrankten Bezirk der Aderhaut sind die großen Gefäße alle mit sehr weitem Lumen zu erkennen. Die inneren Schichten der Aderhaut, soweit überhaupt noch eine Abgrenzung derselben möglich ist, sind dagegen vollständig zellig infiltriert, von der Chorio-capillaris sieht man so gut wie nichts. Der hintere Abschnitt der Aderhaut zeigt nur unbedeutende Veränderung, zum Teil diffuse Durchsetzung mit spärlichen Rundzellen, an vereinzelten Stellen etwas dichtere Anhäufung derselben, wobei sowohl die äußere wie die innere Schicht betroffen sein können. Der Sehnerv enthält sehr reichliche Nervenfasern und ist, so weit die van Gieson-Färbung darüber zu urteilen gestattet, frei von wesentlichen Veränderungen.

Epikrise: Der klinische Verlauf erinnert in jeder Beziehung an die in meiner früheren Arbeit[1]) mitgeteilten ersten beiden Fälle. Drei Wochen, nachdem die Erkrankung bemerkt war, fehlte bereits der Licht-

[1]) v. Hippel, Über tuberkulöse, sympathisierende und proliferierende Uveitis. v. Graefes Archiv **44**, Heft 4.

schein. Möglich ist natürlich, daß sie latent schon länger vorhanden war, auf alle Fälle ist es ein ungewöhnlich rapider Verlauf, die Ursache der Erblindung ist die frühzeitig entstandene Netzhautablösung. Ätiologisch spricht die Diagnose der medizinischen Klinik sowie die Allgemeinreaktion auf Tuberkulin für Tuberkulose. Die Lokalisation des Prozesses ist dieselbe wie in meinem ersten früheren Fall. Anatomisch liegt ein entzündlicher Prozeß vor mit der Neigung, die Gewebe, welche er befällt, zu zerstören (Retina) und ins Innere des Bulbus vorzudringen. Die zelligen Elemente sind Epitheloidzellen, Riesenzellen, Lymphocyten und Plasmazellen. Eine typische Knotenbildung ist nur angedeutet, beschränkte Nekrose kommt vor. Der Umstand, daß sowohl ein Teil der Epitheloidzellen wie Riesenzellen Pigmentkörnchen enthalten, spricht keineswegs dafür, daß diese Elemente aus dem Pigmentepithel hervorgegangen sind, sondern es ist viel wahrscheinlicher, daß bei der restlosen Zerstörung des letzteren die Aufnahme von Pigment in andre Zellen stattgefunden hat. Pigmentierte Riesenzellen sind ja bei Augentuberkulose ein seit langem bekannter Befund. Die zelligen Wucherungen befinden sich sowohl in der Aderhaut als nach innen davon. Entsprechend der ausgedehnten Durchbrechung von Glaslamelle und Pigmentepithel, die auf große Strecken nicht mehr aufzufinden sind, liegt der Hauptbestandteil der Wucherung nach innen von der Chorioidea. Die Ähnlichkeit mit sympathisierender Uveitis, die in manchen ähnlichen Fällen hervorgehoben wurde, ist hier kaum vorhanden. Trotz des fehlenden Bacillennachweises ist demnach nur die Möglichkeit einer tuberkulösen Erkrankung oder einer andern gänzlich unbekannter Ätiologie gegeben. Mit Rücksicht auf die klinischen Daten und aus den in meiner früheren Arbeit bereits ausführlich erörterten Gründen muß ich auch diesen Fall bis auf weiteres mit überwiegender Wahrscheinlichkeit den tuberkulösen Erkrankungen zuzählen[1]).

2. Tuberkulöse Erkrankung der Linse.

Fall 2. Elise Hartmann, 40 J. Pat. ist als Kind in das rechte Auge geschlagen worden, erst später ist dieses erblindet. Ein poliklinischer Befund vom 9. VII. 1912 lautet: R. Iriskolobom, Pupille reagiert, Atrophie des Sehnerven (?), chorioiditi-

[1]) Zusatz während der Korrektur: Ich habe inzwischen eine wichtige Mitteilung über den Krankheitsverlauf meines zweiten Falles aus meiner zitierten früheren Arbeit erhalten. Patient wurde vom 3. IV. bis 29. IX. 1917 in der Heilanstalt Schömberg an einer anfangs offenen, später geschlossenen Lungentuberkulose behandelt. Bei der Aufnahme hatte er einen kalten Absceß am rechten Unterarm, der nach Incision heilte; bald darauf einen Absceß am rechten Unterschenkel. In der chirurgischen Klinik in Tübingen wurde ein Absceß an der linken Wange gespalten und ein Sequester von dem linken Jochbein entfernt. Diese Tatsachen sind jedenfalls geeignet, meine Auffassung, daß es sich am Auge um eine tuberkulöse Erkrankung handelte, noch weiter zu stützen.

scher Herd um die Papille. Visus Finger in 1—2 m. Am 17. I. 1916, also $3^1/_2$ Jahre später, wurde Pat. wegen heftiger Schmerzen, die seit 8 Tagen am rechten Auge bestanden, aufgenommen. Das Auge war amaurotisch, stark injiziert und lichtscheu, Cornea leicht getrübt, zahlreiche große und feine Beschläge, Iris stark hyperämisch, Kolobom nach oben, Linse total getrübt. L. E S = 1,0. Objektiv normal. 18. I. 1916 R. Enucleation.

Bei der mikroskopischen Untersuchung einer Anzahl Schnitte der Serie erregte ein mir bis dahin völlig unbekannter Befund mein größtes Interesse. Die Linse war nämlich in eine dünne Schicht typisch tuberkulösen Granulationsgewebes eingeschlossen, während an den übrigen Teilen des vorderen Bulbusabschnitts nur leichte entzündliche Infiltration bestand. Es wurde deshalb eine vollständige Serie angelegt und genau durchmustert. Dabei ergab sich folgendes: Das geschilderte Granulationsgewebe wird unterhalb der Mitte des Bulbus mächtiger soweit es die vordere Linsenfläche überzieht und steht hier in direktem Zusammenhang mit einer Wucherung, die im Pupillarteil der Iris lokalisiert ist und zur Durchbrechung der Pigmentschicht geführt hat (Abb. 5). In der Iris selber ist diese Wucherung weniger charakteristisch, Riesenzellen fand ich nicht. Dagegen sieht man in dem die Pupille und die hintere Kammer einnehmenden Exsudat außer Epitheloid- und Rundzellen deutliche Riesenzellen, die zum Teil pigmentiert sind, und dieses Gewebe hat die vordere Kapsel durchbrochen. Das Bild ist in verschiedenen Höhen der Serie verschieden. So sieht man in Abb. 6 eine breite Rupturstelle, in Abb. 7 zwei kleine Defekte, durch welche das Granulationsgewebe in den Kapselsack eindringt. Es setzt sich fort um den Äquator bulbi auf die Hinterfläche und besteht hier zum größten Teil aus sehr charakteristischen Epitheloidzellen mit typisch entwickelten Riesenzellen (Abb. 8). Eine kleine Verkäsungszone liegt auf der Hinterfläche der Linse (Abb. 9). Auch hier ist, wie man in einer ganzen Reihe von Schnitten nachweisen kann, die hintere Kapsel durchbrochen und ein geringes Eindringen der zelligen Elemente in die Linse nachweisbar (Abb. 10). Charakteristischer Zerfall besonders in der Äquatorialgegend der hinteren Corticalis. In Zusammenhang mit dem die Hinterfläche der Linse bedeckenden Granulationsgewebe steht der Rest des nach vorn zusammengezogenen Glaskörpers, an seiner Oberfläche ist er stark von Zellen überwachsen, die eine Art Häutchen bilden. In seinem Innern sind dieselben sehr spärlich, während sich hier ziemlich reichlich loses Pigment eingelagert findet. Wäre die Linse durchsichtig, so würde man eine an der Hinterfläche derselben fixierte, pendelnde große Glaskörpertrübung gesehen haben. Reste von Glaskörperstruktur sind auch noch einwärts von der Pars plana des Ciliarkörpers und zum Teil auf der Innenfläche der Retina zu verfolgen. Es besteht eine alte Netzhautablösung mit typischem Riß am vorderen Ende, auf die ich hier nicht näher eingehe. Die Chorioidea ist unbeteiligt am Krankheitsprozeß. An den inneren Membranen des Auges liegt der Befund einer geringfügigen Endophthalmitis vor, wie es nicht anders zu erwarten ist. Bacillen konnten nicht nachgewiesen werden.

Epikrise: Die in der Jugend erlittene Verletzung kann mit der Ruptur der Linsenkapsel nichts zu tun haben, da noch im Jahr 1912 die Linse klar und eine Augenspiegeluntersuchung möglich war[1]). Der eigentliche Krankheitsprozeß kann erst in der letzten Zeit vor der Enucleation eingesetzt haben und muß als tuberkulöse Iritis aufgefaßt werden.

[1]) Es ist kaum zu bezweifeln, daß damals schon Netzhautablösung vorhanden war, der Eintrag „Sehnervenatrophie mit Fragezeichen" bedeutet wohl, daß die Spiegeluntersuchung schwierig und ihr Ergebnis unsicher war.

Im Anschluß daran kam es zum Durchbruch in die hintere Kammer, zum Fortwuchern des tuberkulösen Granulationsgewebes um die Linse herum und zur Durchwachsung der vorderen sowie der hinteren Kapsel, während eine sonstige Erkrankung der inneren Membranen fehlt. Dies ist ein sehr bemerkenswerter Vorgang, denn die Widerstandsfähigkeit der Linsenkapsel gegenüber eitrigen Exsudaten sowie Tumoren ist bekanntlich eine große, gelegentlich kann aber bei Eiterungen durch histolytische Einwirkung der Leukocyten eine Einschmelzung der Kapsel und ein Einbruch des Eiters in die Linse erfolgen. So liegen die Verhältnisse offenbar auch hier.

Eine Zerstörung der Linsenkapsel durch tuberkulöses Granulationsgewebe wie sie hier beschrieben wurde, habe ich in Hess: Pathologie des Linsensystems und den Petersschen Sammelreferaten in Lubarsch-Ostertag nicht beschrieben gefunden. Zu einer genauen Durchsicht der ganzen Kasuistik über Tuberkulose fehlt mir jetzt leider die Zeit. Unter allen Umständen dürfte es sich um eine große Seltenheit handeln, welche die Mitteilung des Falls rechtfertigt.

3. Ein Fall von tuberkulösem Hornhautgeschwür.

Frau Oesterheld, 42 Jahre, erste Aufnahme 8. XI. 1914.

Linkes Auge seit 14 Tagen krank, keine Ursache bekannt. Heftiger Reizzustand. In der unteren Hornhauthälfte zwei nebeneinander liegende Geschwüre, das nasale ziemlich tief, aber schon gereinigt, Tränensack frei. Bei gewöhnlicher lokaler Behandlung Ausheilung, am 29. XI. Entlassung.

9. III. 1917 zweite Aufnahme. Linkes Auge angeblich seit drei Wochen entzündet, großes perforiertes Hornhautgeschwür, Grund vorgewölbt und fibrinös belegt. Wegen heftiger Schmerzen und Aussichtslosigkeit der Behandlung am 20. III. Enucleation.

25. IV. Rechts heftige Injektion, mehrere typische, zum Teil auf die Hornhaut übergegangene Randphlyktänen, einige Hornhautinfiltrate. 28. IV. Die Infiltrate sind konfluiert und bilden ein tiefes Randgeschwür von erheblicher Breite. Mehrmalige Tuschierung mit Jodtinktur hält den Fortschritt nicht auf, Cornea nach der Mitte zu weiter getrübt. 7. V. auch auf der temporalen Seite ein Randulcus, 10. V. Ausschabung beider Geschwüre, am nasalen wölbt sich die Descemet vor. Conjunctivaldeckung von beiden Seiten her. Günstige Wirkung der Operation, am 29. V. ist aber trotzdem Perforation eingetreten, von da ab Besserung. Am 7. VIII. 17 optische Iridektomie, am 15. VIII. S = 1/15.

Vom Allgemeinbefund sind große, nach der Diagnose der chirurgischen Klinik tuberkulöse Lymphome der Achselhöhle zu erwähnen.

Mikroskopischer Befund: 1. Conjunctiva. Die Conjunctiva bulbi ist von dunkel gefärbten einkernigen Lymphocyten sehr stark durchsetzt, das Epithel ist ganz flach, die Zellen platt. Über der stärksten Infiltration fehlen sie oder bilden nur eine eben erkennbare einschichtige Lage. Das subconjunctivale Gewebe ist stark aufgelockert und reich an meist länglichen Kernen. Keinerlei Veränderungen von tuberkulöser oder daran erinnender Struktur in der Bindehaut.

2. Hornhaut. Das Geschwür reicht auf der nasalen Seite fast bis zum Hornhautrand, auf der temporalen steht noch ein Streifen Hornhautsubstanz. Der letztere ist in den vorderen zwei Dritteln stark von neugebildeten Gefäßen

durchzogen, die sowohl von den oberflächlichen wie den tiefen Randgefäßen herstammen. Hier besteht auch eine sehr ausgesprochene Kernvermehrung, die Kerne sind im Schnitt fast alle länglich, zum Teil sehr groß und dann schwach gefärbt, zum größeren Teil aber kleiner und dunkel. Nirgends stärkere Anhäufungen. Die hinteren Schichten bis in die Nähe der Perforationsstelle normal. Am Geschwürsrand selber fehlt jede stärkere zellige Infiltration der Hornhaut wie sie beim Ulcus serpens so charakteristisch ist, nur eine mäßige Zahl von Lymphocyten und besonders eosinophilen Zellen ist hier in das Gewebe eingestreut. Die Hornhautsubstanz hört ziemlich unvermittelt auf bis auf geringe Reste, über die das Epithel weit nach der Mitte zu hinübergewachsen ist. Auf großen Strecken liegt es der faltig nach vorn vorgetriebenen Descemet unmittelbar auf. Letztere ist aber nicht überall vorhanden, sondern zeigt ausgedehnte Unterbrechungen. An diesen Stellen bildet die Vorderfläche der Iris den Grund des Geschwürs, ihr ist ein Granulationsgewebe aufgelagert, das mit dem nasalen Geschwürsrand in Zusammenhang steht und sich aus typischen Epitheloidzellen und großen Langhansschen Riesenzellen zusammengesetzt erweist. Dazwischen ist Fibrin und Blut eingelagert, so daß man nur in geeigneten Schnitten vollkommen klare Übersicht über die vorhandenen Veränderungen erhält. Die Grenze zwischen Iris und dem aufgelagerten Gewebe ist keine absolut scharfe, besonders weil die Iris sehr reichlich von Lymphocyten durchsetzt ist, was zusammen mit der Hyperämie eine sehr erhebliche Schwellung der Membran bewirkt. Man kann aber bestimmt angeben, daß die Iris selber frei ist von Epitheloidzellen und Riesenzellen Die übrigen geringfügigen Veränderungen des Bulbus können übergangen werden nirgends ist sonst eine Spur von tuberkulösen Strukturen vorhanden. Tuberkelbacillen können trotz Anwendung verschiedener Färbungsmethoden nicht nachgewiesen werden.

Epikrise: Da das geschilderte Granulationsgewebe mit Epitheloidzellen und Riesenzellen streckenweise in unmittelbarem Zusammenhang mit der Iris steht, so ist zunächst zu fragen, ob etwa ein Ausgang der Erkrankung von der letzteren in Betracht kommen kann. Dies ist schon nach dem klinischen Verlauf auszuschließen, wenn wir in Betracht ziehen, daß es sich zum erstenmal schon um zwei Hornhautgeschwüre ohne Beteiligung der Iris gehandelt hat, und ferner berücksichtigen, daß auch am zweiten Auge aus Infiltraten konfluierende Geschwüre entstanden, die bis zur Descemet fortschritten und trotz conjunctivaler Deckung zum Durchbruch kamen. Wenn auch der Beginn der zweiten Erkrankung des linken Auges nicht beobachtet werden konnte, so liegt weder nach dem klinischen noch nach dem anatomischen Befund der mindeste Grund vor, den Ausgang der Erkrankung in die Iris zu verlegen, vielmehr erscheint eine solche Annahme ausgeschlossen. Es handelt sich sonach um primäre Hornhautgeschwüre, die in verhältnismäßig kurzer Zeit zu ausgedehnter Erweichung und Einschmelzung des Gewebes geführt haben. Soweit man aus einem anatomischen Befund überhaupt bindende Schlüsse ziehen kann, muß das den Geschwürsgrund deckende Granulationsgewebe als typisch tuberkulöses bezeichnet werden. Die Geringfügigkeit der zelligen Infiltration der Geschwürsränder im Gegensatz zum Ulcus

serpens und anderen septischen Geschwüren wurde bereits hervorgehoben. Die tuberkulösen Lymphome sprechen in gleichem Sinn. Besonders hervorzuheben ist, daß am andern Auge typische, auf die Cornea übergreifende Randphlyktänen beobachtet worden sind.

Über tuberkulöse Hornhautgeschwüre habe ich in der Literatur nur sehr wenig finden können. Ich sehe natürlich ab von den Hornhauterkrankungen, die sich an Tuberkulose der Iris und des Ciliarkörpers anschließen, sowie endlich von einem Überwuchern primärer Bindehauttuberkulose auf die Cornea, endlich von den experimentell durch direkte Einimpfung in die Cornea erzeugten tuberkulösen Veränderungen.

Rachet[1]) hat in einer Dissertation vom Jahr 1887 eine Literaturzusammenstellung gegeben, in die aber auch Fälle aufgenommen sind, welche nicht zu meinem Thema gehören. Ein Fall von Panas[2]), den er zitiert und als den ersten sicheren bezeichnet, betrifft nur eine klinische Beobachtung. Es handelt sich um ein durch Zusammenfließen weißlicher Infiltrate entstandenes, gelbliches Geschwür. Die tuberkulöse Natur desselben ist weder durch Bacillennachweis noch histologische Untersuchung erwiesen, es trat Spontanheilung ein.

Rachets eigner Fall ist beweiskräftig. Zwei große Hornhautgeschwüre mit graugelber Auflagerung, in den abgekratzten Massen wurden zweimal Bacillen nachgewiesen, ein Impfversuch war positiv. Die Krankheit kam zur Ausheilung.

In dem Fall von Roy und Alvarez[3]) konnten durch Auskratzung keine Bacillen nachgewiesen werden, dagegen fanden sich in einem kleinen excidierten Stückchen der Hornhaut Riesen- und Epitheloidzellen sowie Bacillen. Hier war aber die Hornhauterkrankung sekundär, eine tuberkulöse Wucherung des Ciliarkörpers mit Perforation der Sklera war vorausgegangen. Ich erwähne den Fall nur der Vollständigkeit wegen, weil er oft zitiert wird.

Der zweite von Rachet als primäre Hornhauttuberkulose mitgeteilte Fall, der ihm von Dr. Delbet aus der Klinik Panas mitgeteilt wurde, betrifft kein tuberkulöses Geschwür.

Den Fall von Giglio[4]) habe ich leider im Original nicht lesen können, das Referat im Jahresbericht lautet:

„Giglio gibt eine genauere Beschreibung eines früher kurz mitgeteilten, aber in der Literatur nicht beachteten, bisher einzigen Falles von primärer Tuberkulose der Hornhaut, die als ein jeder Behandlung

---

[1]) Rachet, Contrib. à l'étude de la tuberculose primitive de la cornée. Thèse de Paris 1887.

[2]) Panas, Arch. d'Optr. 1885, S. 193.

[3]) Roy und Alvarez, Revue clin. d'ocul. Août 1885.

[4]) Giglio, Sulla tuberculosi primitiva della Cornea. Arch. di oftalm. Ref. II. S. 324. Jahresbericht 1895, S. 322.

trotzendes, halbmondförmiges, unterminierendes Geschwür des oberen Randes auftrat. Die Umgebung war grau infiltriert, der Grund derbe, leicht granuliert, mit Andeutung von Narbenbildung und überall durch das vom Limbus her wuchernde Epithel bedeckt. Nur auf dem scharfen unterminierten Rande fehlte das Epithel. In der Iris wurden einzelne atrophische Stellen und in deren Umgebung kleinste Tuberkeln gefunden, zwei solche auch im Ciliarkörper, keine in der Chorioidea und im Opticus. Das durch Auskratzen des Grundes erhaltene Material zeigte mikroskopisch keine Tuberkelbacillen, doch konnten solche aus Kulturen damit erhalten werden. Der Bulbus wurde enucleiert. Das klinische Bild zeigte große Ähnlichkeit mit dem asthenischen Geschwür von Weckers."

Hilbert[1]) beschreibt einen Fall von zentral sitzendem Hornhautgeschwür bei Lupus der Stirnhaut. Das Geschwür hatte eitrigen Belag, sah ungewöhnlich aus und erinnerte noch am meisten an Keratomalacie. In dem abgekratzten Sekret wurden Tuberkelbacillen in mäßiger Menge nachgewiesen, außerdem massenhafte Staphylokokken, keine Riesenzellen. Bei gewöhnlicher Behandlung kam es zur Ausheilung mit Leukom.

Auf die anatomischen Untersuchungen über phlyktänuläre Conjunctivitis und Keratitis möchte ich hier nicht weiter eingehen, weil die dort erhobenen Befunde sich nicht ohne weiteres mit meinem Fall vergleichen lassen, obwohl eine nahe Beziehung zwischen denselben keineswegs auszuschließen ist, wie ja schon aus dem Auftreten von typischen Phlyktänen am andern Auge hervorgeht. Erwähnt sei nur, daß Wintersteiner[2]) Gelegenheit hatte, mehrere Fälle von „Conjunctivitis und Keratitis eccematosa" an ganzen Augen zu untersuchen. In einem derselben, wo sich mehrere ekzematöse Randgeschwürchen entwickelt hatten, wurden am Rande der Geschwürsoberfläche Riesenzellen gefunden, „also an einer Stelle, wo sie auch sonst öfters nachweisbar sind in Fällen, die mit Skrofulose oder Tuberkulose nichts zu tun haben." Auch bei dieser Beobachtung bleibt es also ganz zweifelhaft, ob etwa ein rudimentäres Stadium der Erkrankung vorlag, die in meinem Fall zu so schwerer Zerstörung geführt hat.

Man wird sich nun aber die Frage vorlegen müssen, ob solche Hornhautgeschwüre, die mit überwiegender Wahrscheinlichkeit, in einigen Fällen mit Sicherheit als tuberkulöse aufzufassen sind, wirklich so selten vorkommen, wie es nach dem spärlichen Literaturmaterial scheinen könnte. Ich halte das für sehr fraglich und zwar aus dem Grunde, weil sie zweifellos ausheilen können und sicher nur sehr selten Veranlassung

[1]) Hilbert, Die Tuberkulose der Hornhaut. Oph. Klinik Nr. 6. 1900.

[2]) Wintersteiner, Diskuss. zum Vortrag von Leber über phlyktänuläre Augenentzündung. Heidelberg 1901.

zur Enucleation geben. Über ihre Häufigkeit oder Seltenheit wird man also nur ein Urteil gewinnen können, wenn man klinisch genauer untersucht, als dies bisher wohl im allgemeinen geschehen ist. Daß bei schweren skrofulösen Augenentzündungen sichelförmige Randgeschwüre aus konfluierenden Infiltraten sich bilden und zu einem geradezu rapiden Einschmelzen der Hornhautsubstanz in weiter Ausdehnung führen können, ist zwar keine alltägliche, aber auch keineswegs eine besonders seltene Beobachtung. Ich werde es mir jedenfalls angelegen sein lassen, in solchen Fällen, die ich bisher im allgemeinen mit sehr energischer Auskratzung und Conjunctivaldeckung behandelt habe, die ausgekratzten Massen im Deckglaspräparat und vor allen Dingen im Impfversuch, sobald man wieder über Versuchstiere verfügt, genau auf die Anwesenheit von Tuberkelbacillen zu prüfen. Der positive Befund würde entscheidend sein, der negative nicht unbedingt, wenn wir uns an die Verhältnisse bei der gewöhnlichen Phlyktaenulosa erinnern, wo trotz des Fehlens der Bacillen mit sehr guten Gründen die Ansicht vertreten wird, daß der Krankheitsprozeß durch das Hineingelangen von lebenden Bacillen in die Conjunctiva bzw. Cornea ausgelöst wird.

Erklärung der Abbildungen auf Tafel XXIII und XXIV.

Abb. 1. Übersichtsbild von Fall 1. Tuberkulöse Wucherung im vorderen Teil der Aderhaut mit Zerstörung der Retina. Netzhautablösung.
Abb. 2. Übersichtsbild der Wucherung.
Abb. 3. Unten Suprachoroidea, dann Infiltration der Aderhaut nach oben durch die zerstörte Retina bis in den Glaskörper hinein. Die dunklen Flecke sind Sublimatniederschläge.
Abb. 4. Epitheloidzellen und Riesenzellen.
Abb. 5. Fall 2. Wucherung im Pupillarteil der Iris, Durchbruch der Pigmentschicht, Übergang in die hintere Kammer.
Abb. 6. Perforation der vorderen Kapsel durch die tuberkulöse Wucherung.
Abb. 7. Ebenso an 2 kleinen Stellen.
Abb. 8. Tuberkulöses Granulationsgewebe, den Äquator der Linse umgreifend.
Abb. 9. Kleine Verkäsungszone auf der hinteren Kapsel; diese durchbrochen.
Abb. 10. Granulationsgewebe auf der hinteren Kapsel, Durchbruch derselben, Eindringen von zelligen Massen in die Linse.
Abb. 11. Fall 3. Tuberkulöses Hornhautgeschwür. Übersichtsbild.
Abb. 12. Tuberkulöses Granulationsgewebe mit Riesenzellen im Geschwürsgrund.
Abb. 13. Dasselbe bei starker Vergrößerung.

Über Versuche mit Strahlenbehandlung am Auge und den Lidern.

Von

Prof. **E. v. Hippel.**

(Aus der Univ.-Augenklinik zu Göttingen.)

Mit 2 Tafeln.

Axenfeld hat in drei Mitteilungen (Klin. Monatsbl. **52**, 426, ebenda **54**, 61 und beim Heidelberger Kongreß 1916) über einen Fall von doppelseitigem Glioma retinae berichtet, dessen erstes Auge enucleirt und mikroskopisch untersucht wurde, während das zweite einer Röntgentiefenbestrahlung durch den Röntgenologen Küpferle unterworfen wurde.

Das Ergebnis war ein außerordentlich befriedigendes, da es zu einer Rückbildung und Ausheilung der Tumoren kam, die nunmehr zwei Jahre standhält, ohne daß das Auge und das Allgemeinbefinden eine Schädigung erfuhren.

Wenn auch Fuchs[1]) darauf hingewiesen hat, daß eine spontane Rückbildung von Gliom, die bisher nur unter gleichzeitiger Schrumpfung des Bulbus beobachtet war, auch ohne die letztere vorkommen kann, wie es ein von Purtscher[2]) mitgeteilter Fall beweist, und daß deshalb die Möglichkeit vorläge, daß es sich in dem Axenfeldschen Falle nur um ein zufälliges Zusammentreffen mit der Bestrahlungstherapie handeln könne, so wird dieser Hinweis, wie auch Axenfeld anerkannte, gewiß zur Vorsicht in der Beurteilung auffordern, andererseits darf man wohl bei genauer Durchsicht der ausführlichen Krankengeschichte es vorläufig als wesentlich wahrscheinlicher ansehen, daß wirklich ein therapeutischer Effekt vorgelegen hat.

Ich möchte im folgenden über einen eigenen, mit Röntgentiefenbestrahlung behandelten Fall berichten, obwohl hier leider nur von einem vorübergehenden Erfolg gesprochen werden kann.

Ich werde, der Forderung Axenfelds entsprechend, die Krankengeschichte mit allen Einzelheiten wiedergeben, besonders was die Zahl und Art der Bestrahlungen betrifft. Leider kann ich keine Abbildungen

[1]) Heidelberger Kongreß 1916. Diskussion zu Axenfeld.

[2]) Purtscher, Zur Kenntnis des Markschwamms der Netzhaut und seiner spontanen Rückbildung. Centralbl. f. pr. Augenheilk. 1915, Nov.-Dez.-Heft.

bringen, da meine zeichnerische Unfähigkeit es mir unmöglich machte, die bei den Narkoseuntersuchungen aufgenommenen Befunde in brauchbarer Weise wiederzugeben.

Im Anschluß daran sei noch über einige andere Fälle von Strahlenbehandlung berichtet.

I. Glioma retinae

Elisabeth Ryter, $1^1/_4$ Jahr, aufgenommen 5. XI. 14.

Anamnese: Mutter litt an Rachitis, erstes Kind normal geboren, zweites durch Symphysektomie, drittes (Pat.) durch Kaiserschnitt. Die beiden älteren gesund. Seit April soll das Kind schielen, später wurde ein heller Schein aus dem rechten Auge bemerkt.

Rechts: Typisches Bild des amaurotischen Katzenauges.

Links: Nach oben rotes Licht, beim Blick nach unten weißlicher Reflex.

9. XI. Rechts: Enucleation.

Da ich mich um diese Zeit für die Abderhaldenschen Versuche interessierte, aus Tumoren spezifische Sera dadurch zu gewinnen, daß das Material Versuchstieren eingespritzt wird, deren Serum nach entsprechender Vorbehandlung das Ausgangsmaterial im Reagensglasversuch abbaut, so schickte ich den Bulbus in steriler Kochsalzlösung an Abderhalden, der von dem Sächsischen Serumwerk Dresden zwei Sera herstellen und mir zu Versuchszwecken zustellen ließ.

Vor Beginn der Behandlung wurde folgender Status in Narkose festgestellt (16. XI. 14):

Linkes Auge: Beim Blick nach oben überall rotes Licht, nach unten dagegen weißer bis grauweißer Reflex. Papille sichtbar, nicht scharf begrenzt, weil die krankhaften Veränderungen in unmittelbarer Nähe beginnen. Obere Hälfte der Netzhaut (reell) sieht normal aus, allerdings läßt sich nicht ausschließen, daß eine ganz flache Ablösung besteht, da man keine Aderhautgefäße sieht, Falten fehlen aber vollständig. Unmittelbar nach oben von der Papille (u. B.) sieht man ziemlich steil aufsteigende Tumoren, auf denen die Gefäße im allgemeinen sichtbar sind, die Erhebung nach vorn ist recht stark. Bis in die Peripherie hinein ähnliche Geschwulstbildung, so daß man im ganzen die untere Hälfte in ihren mittleren Teilen als erkrankt, die obere als frei bezeichnen kann.

In der Zeit vom 17. XI. bis 3. XII. bekam Pat. zehn Einspritzungen von je 2 ccm des Tumorserums subcutan, das Allgemeinbefinden war bis auf eine geringe Temperatursteigerung nach der zweiten Einspritzung ungestört, zwischen dem 4. XII. und 14. XII. nochmals sechs Injektionen.

In dieser Zeit wurden keine Narkoseuntersuchungen gemacht, die Spiegelkontrolle ließ keine wesentliche Änderung erkennen, erst am 18. XII. wurde festgestellt, daß eine ausgedehnte Netzhautablösung mit zahlreichen Falten vorhanden war.

Die erste Röntgenbestrahlung hatte am 7. XII. 14 stattgefunden, warum die Fortsetzung erst am 28. XII. erfolgte, sagt die Krankengeschichte nicht, ich kann es aus dem Gedächtnis leider nicht mehr angeben.

Maßgebend für die Röntgenbehandlung ist der im folgenden wiedergegebene Status vom 28. XII. (Narkose) anzusehen. Aus demselben ergibt sich, daß während der Serumbehandlung stärkere Netzhautablösung aufgetreten war, daß sich aber am Tumor selber gewisse ophthalmoskopische Veränderungen eingestellt hatten, ferner daß die Amotio am 28. XII. geringer war, als zehn Tage vorher. Da bis dahin nur eine einzige Bestrahlung stattgefunden hatte (7. XII.), wird man

die Veränderungen vielleicht mit der Serumbehandlung in Beziehung bringen können, wahrscheinlicher aber sie als spontan entstanden anzusehen haben.

28. XII. 14. Untersuchung in Narkose: Während bei der letzten Untersuchung vor zehn Tagen im Vordergrund der Eindruck stand, daß eine ausgedehnte totale Netzhautablösung vorliegt, kann man heute beim Blick nach oben in einem ziemlich erheblichen Bezirk Aderhautgefäße durchschimmern sehen, wenn auch nicht so deutlich, daß man annehmen könnte, die Netzhaut läge hier an. An anderen Stellen beim Blick nach oben besteht noch zweifellos Ablösung, aber die Schlängelung der Gefäße ist viel weniger ausgesprochen, so daß der Gesamteindruck besteht, daß sich in dieser Hälfte die Ablösung in der Rückbildung befindet. Im u. B. liegt der temporale Rand des oberhalb der Papille befindlichen weißen Knotens jetzt etwa einen Papillendurchmesser vom oberen Papillenrand entfernt. Der weiße Knoten hat eine fast scharfe Begrenzung, und an seinem Rande sind an mehreren Stellen schwarze Pigmentflecken aufgetreten. Auch im übrigen Hintergrund, besonders nasal- und temporalwärts ist als neu das Auftreten einer großen Zahl von Pigmentflecken zu verzeichnen. Dieselben liegen teils isoliert, teils innerhalb hellerer Stellen. Im ganzen wird man sagen dürfen, es sind in den letzten Wochen sehr erhebliche Veränderungen im Fundusbild vor sich gegangen, deren Deutung zunächst allerdings noch außerordentlich schwierig ist.

5. I. 15. Untersuchung in Narkose: Die Beurteilung des Befundes ist heute schwieriger als das letztemal. Die Papille erscheint weniger scharf begrenzt, ebenso der große Knoten. Ursache davon ist wohl eine gewisse Zunahme der Netzhautablösung. Die voriges Mal beschriebenen pigmentierten Stellen sieht man wohl auch heute, aber das ganze Bild ist weniger klar, obgleich im Glaskörper keinerlei Trübungen vorhanden sind. Bei dem heutigen Befund bleibt es ganz zweifelhaft, ob eine Änderung zum Guten oder Schlechten vorliegt. Bestrahlungen werden fortgesetzt.

16. I. 15. Untersuchung in Narkose: In allen Blickrichtungen klares rotes Licht mit Ausnahme der Richtung nach unten, wo der Reflex weiß wird. Die Papille ist sichtbar, aber noch nach allen Seiten unscharf begrenzt. Die Gefäße, die nach dem Tumor hinziehen, sind in mäßigem Grade ausgedehnt. Bei starkem Herunterziehen des Bulbus läßt sich der runde Tumor vollständig abgrenzen. An seiner im u. B. temporalen Begrenzung eine sehr breite und intensive Pigmentierungszone, weniger ausgesprochen auf der gegenüberliegenden Seite. Die mittleren Teile des Tumors sehen ausgesprochen weiß aus, der größere Teil aber mehr ins Graue spielend. Von den beiden großen Gefäßen, die in den unteren Rand des Tumors eintreten, wird eins mit einer schlingenförmigen Umbiegung in den Tumorbezirk unsichtbar, das andere taucht eine kurze Strecke ein, um dann wieder zu erscheinen. Die übrigen Teile des Augenhintergrundes lassen sich etwa so beschreiben: Netzhautfalten oder überhaupt gräuliche Partien sind nirgends vorhanden; man hat aber doch nicht den Eindruck, daß die Netzhaut ganz anliegt, weil man nirgends die Aderhautgefäße vollkommen klar sieht; nur beim Blick nach oben und innen schimmern sie deutlich durch. Im übrigen ist der ganze Augenhintergrund fleckig, und zwar hauptsächlich von kleinen gelbrötlichen Fleckchen und unregelmäßigen, aber auch sehr kleinen Pigmentanhäufungen durchsetzt. Nur beim Blick nach unten außen sieht man einige weißliche Fleckchen, von denen es möglich ist, daß sie Tumorknötchen auf der Innenfläche der Retina darstellen. Die übrigen Fleckchen sind wohl in das Gewebe der Retina selber zu verlegen oder an ihre Außenfläche, wo sie durch die ungleichmäßigen Veränderungen im Pigmentepithel entstanden sein könnten.

Gesamteindruck: Ob wesentliche Änderung fraglich, sicher aber kein Wachstum des Tumors festzustellen.

30. I. 15. Narkoseuntersuchung: Linke Papille noch nicht wesentlich schärfer begrenzt als bisher. Der Tumor höchstens vielleicht insofern etwas verändert, als er nur in seinen mittelsten Teilen intensiv weiß ist, während die Randteile mehr schiefergrau werden und auch die Randpigmentierung wohl noch etwas zugenommen hat. In keiner Richtung ist sichere Netzhautablösung zu sehen, wohl aber ist dieselbe beim Blick nach oben sowie nach nasal und temporal auszuschließen; am bestimmtesten allerdings nach oben zu, wo man deutliche Chorioidealgefäße sieht. Die fleckige Beschaffenheit des Hintergrundes hat noch zugenommen, beim Blick nach oben treten flache hellere Stellen und dazwischenliegende Pigmentierungen hervor. In den übrigen Richtungen hat die Pigmentierung noch wesentlich zugenommen, ganz besonders beim Blick nach unten, wo direkt große schwarze Herde aufgetreten sind.

15. II. 15. Untersuchung in Narkose: Links: Netzhaut liegt in allen Richtungen vollständig an, die Aderhautgefäße sind überall sichtbar, im übrigen das Bild der feinfleckigen Pigmentveränderung und Einwanderung noch ausgeprägter geworden, so daß die Ähnlichkeit mit einer weitverbreiteten Chorioretinitis noch zugenommen hat. Die Papille ist wohl deutlicher begrenzt geworden, der Tumor vielleicht etwas flacher, doch bleibt dies dahingestellt; sicher nicht größer geworden. Im großen und ganzen diese Stelle unverändert.

4. III. 15. Narkoseuntersuchung: Der eigentliche Tumorknoten scheint nicht wesentlich verändert. Sicher ist er nicht größer geworden. Die Pigmentierung an seinem Rande scheint auch unverändert, ebenso die einzelnen glänzend weißen Flecke in seinem mittleren Teil. Netzhaut liegt sonst überall an, Aderhautgefäße sehr gut sichtbar. Die früher beschriebene feinfleckige Beschaffenheit des ganzen Fundus ist nicht mehr so auffallend. Man hat den Eindruck, als ob ein Teil der Flecke geschwunden wäre. Papille immer noch nicht sehr scharf begrenzt. Im ganzen der Eindruck, daß in den letzten Wochen keine sehr erheblichen Veränderungen aufgetreten sind.

22. III. 15. Untersuchung in Narkose: Wesentlich unverändert.

6. IV. 15. Narkoseuntersuchung: Befund so wenig verändert, daß genaue Wiedergabe entbehrlich.

28. IV. 15. Untersuchung ohne Narkose, durch die Unruhe erheblich erschwert. Wohl im ganzen keine Veränderung mehr in letzter Zeit. Der Tumorbezirk bleibt in derselben Größe, Papille nach wie vor unscharf begrenzt, Netzhaut nirgends abgelöst, die kleinfleckigen Pigmentierungen sehr deutlich. Jede neue Tumorausbreitung fehlt. Allgemeinbefinden dauernd vorzüglich.

17. V. 15. Narkoseuntersuchung: Links: Papillenbegrenzung sicher nicht besser, eher weniger deutlich als bei den früheren Untersuchungen. Die Größe des Haupttumors wohl wesentlich unverändert, das Zentrum sieht weiß aus, die Randteile mehr grau. Nasal von der Papille im u. B. ist ein frischer weißer Fleck von annähernd runder Form und mindestens $^1/_2$ Papillendurchmesser aufgetreten, der wohl mit Sicherheit als eine Ansammlung von Gliomzellen auf der Innenfläche der Retina anzusehen ist. Ein ähnliches kleines Fleckchen, getrennt vom Haupttumor, ist bei nasaler Blickrichtung, also im u. B. auf der temporalen Seite zu finden. Netzhautablösung besteht nirgends. Der ganze Hintergrund hochgradig marmoriert, vielleicht noch mehr als früher, aber bis auf die beschriebenen Stellen keine direkt gliomverdächtigen Herde darunter. Im ganzen muß eine geringe Verschlechterung angenommen werden, da eine frische Dissemination zweifellos ist.

1. VI. 15. Untersuchung ohne Narkose: Links: Der Haupttumor scheint nach der nasalen Seite hin etwas größer geworden zu sein (u. B.). Ferner ist nasal von der Papille in geringer Entfernung von derselben ein

ungefähr papillengroßer weißer Fleck aufgetreten, zweifellos flacher Tumor. Auf der temporalen Seite der Papille ein von dem Haupttumor getrennter weißgelber Bezirk mit unscharfer Begrenzung, mindestens 2—2½ P. D. groß, und temporal oben von diesem noch ein weiterer kleiner weißer Fleck, der bisher nicht festgestellt worden ist. Netzhautablösung nicht zu sehen. Über die Verhältnisse der Pigmentierung und der übrigen hellen Flecke ist nichts Bestimmtes auszusagen, weil das Kind zu schlecht hält. Jedenfalls ist sicher ein Fortschritt der Tumorentwicklung zu konstatieren.

8. VI. 15: Untersuchung in Narkose: Links Papillenbegrenzung eher noch schärfer, der Zwischenraum zwischen dem oberen Rand und dem Haupttumor ist kleiner geworden. Der Haupttumor selber wohl sicher etwas größer. Nasal von der Papille im u. B. ist der runde weiße Fleck nicht deutlich größer geworden, über seine Randteile ziehen vereinzelte kleine Gefäße, er liegt also innerhalb der Retina. Ein sehr großes Wachstum zeigt dagegen der im u. B. temporal von der Papille liegende Tumor, der ebenfalls von Gefäßen überzogen ist, jetzt deutlich vorragt und dessen horizontaler Durchmesser nicht mehr viel kleiner ist als der ursprüngliche Haupttumor. Beim Blick nach oben keine neuen Veränderungen. Netzhautablösung nirgends vorhanden.

16. IV. 1915. Untersuchung ohne Narkose. Links ausgesprochene weitere Verschlechterung. Der weiße Herd nasal von der Papille ist etwas größer und dicker geworden. Der große Herd temporal wächst rapide und hat sich der Papille schon erheblich genähert. Außerdem ist in der Richtung temporal oben zwischen dem Haupttumor und dem oben beschriebenen abermals ein neuer runder weißer Herd entstanden, der auch schon mindestens 2 P. D. zeigt.

29. VI. 15. Narkoseuntersuchung: Links Papille wie früher. Der im u. B. nasal von der Papille gelegene Fleck ist ganz erheblich verkleinert, offenbar in der Rückbildung. An dem ursprünglichen Haupttumor keine sichere Veränderung. Der temporal von der Papille gelegene große Tumor scheint an der der Papille abgewandten Seite sich zu verkleinern, wenigstens sieht man in geringer Entfernung von ihm jetzt zwei isolierte kleine Herdchen, die wohl früher mit dem Haupttumor in Verbindung standen. Der dritte größere Fleck etwas temporal oben von dem eben beschriebenen läßt keine sichere Veränderung erkennen, womit nicht ausgeschlossen ist, daß er sich vielleicht ein wenig verkleinert hat.

9. VII. 15. Narkoseuntersuchung: Links: Der im u. B. temporal von der Papille gelegene kleine Fleck hat sich nicht nachweisbar verändert, dagegen ist der auf der anderen Seite gelegene Tumorknoten sowohl in Breite wie in Höhe gewachsen und springt auch mehr vor. Er reicht bis zur Papille; nach oben zu ist zwischen ihm und dem Haupttumor nur noch etwa ein Zwischenraum von knapp einem Papillendurchmesser. Auch der Haupttumor scheint zugenommen zu haben. Seine Abgrenzung nach der im u. B. temporalen Seite ist nicht mehr so scharf wie früher. Im ganzen also zweifellos Verschlechterung.

19. VII. 15. Untersuchung ohne Narkose bei leidlich brauchbarem Halten: Links: Der Tumor in der Maculagegend deutlich größer geworden. Die Papillenbegrenzung stärker verwaschen, weil sowohl der ursprüngliche Haupttumor als auch der im u. B. auf der temporalen Seite befindliche den Papillenrand erreicht haben. Diese beiden, die früher durch einen roten Streifen voneinander getrennt waren, sind jetzt in der Nähe der Papille zusammengeflossen, also auch hier unzweifelhaftes Wachstum. Dagegen ist die periphere Begrenzung des nasalen Tumors schärfer geworden, zeigt einen ganz regelmäßigen halbkreisförmigen Kontur und jenseits desselben sieht man jetzt Veränderungen im Pigmentepithel, die wie

alte chorioretinitische Veränderungen aussehen und wahrscheinlich Rückbildungserscheinungen entsprechen. Es würde sich also ergeben, daß auf der einen Seite Wachstumsvorgänge, auf der entgegengesetzten Rückbildung vorliegt.

31. VII. 15. Narkoseuntersuchung: In jeder Beziehung Verschlechterung. Der Haupttumor ist weniger scharf begrenzt und zeigt vor allen Dingen einen großen Fortsatz nach der im u. B. temporalen Seite. Der Haupttumor sowohl wie der temporale erreichen den Papillenrand und konfluieren miteinander wie schon das letztemal. Die rote Brücke zwischen beiden ist noch schmaler geworden. Der Knoten in der Maculagegend hat sich vergrößert und temporal unten ist noch ein neuer Fleck aufgetreten. Der große temporale Tumor hat nach außen auch noch Fortsätze getrieben.

10. IX. 15. Narkoseuntersuchung: Links Papille von der im u. B. temporalen Seite her überlagert durch den riesig gewachsenen Gliomknoten, der sehr stark vorspringt und viele Gefäße auf der Oberfläche erkennen läßt; dieser ist mit dem ursprünglichen Haupttumor, der im u. B. nach oben von der Papille lagert, vollständig zusammengeflossen. Auch der Tumor in der Maculagegend ist viel größer geworden und reicht bis an den Papillenrand. Auch beim Blick ganz nach der nasalen Seite ist eine sehr bedeutende Vergrößerung festzustellen, nur noch eben ist der Augenhintergrund jenseits des temporalen Knotens zu erreichen. Im ganzen seit der letzten Untersuchung ein enormes Wachstum.

13. IX. 15. Der anscheinend noch gute Visus steht in auffallendem Gegensatz zu dem objektiven Befund. Das Kind kann sich vollkommen allein zurechtfinden, es erkennt auch kleinere Gegenstände sehr gut und erkennt Personen auf größere Entfernung. Körperliches Befinden vorzüglich, ständige Gewichtszunahme.

20. IX. 15. Von neuem Beginn der Röntgenbestrahlung, ein um den anderen Tag jedesmal 25 Minuten.

25. IX. 15. Links: Seit drei Tagen wird Verschlechterung des Sehvermögens bemerkt, besonders seit gestern läuft das Kind überall an. In der Maculagegend deutliche Netzhautablösung, die über den Rand des früher bemerkten macularen Tumors hinausragt. Dieser selbst ist nach unten etwas größer geworden. Papille jetzt von allen Seiten von Tumorgewebe umschlossen.

9. X. 15. Enucleation des zweiten Auges. Gliomdiagnose durch mikroskopische Untersuchung erhärtet.

Bezüglich des Allgemeinbefindens ist kurz zu erwähnen, daß außer dem Verlust der Wimpern und Augenbraue der bestrahlten Seite nichts Nachteiliges beobachtet werden konnte. Das Kind ist bis jetzt — November 1916 — Insasse der Klinik geblieben, hat hier laufen und sprechen gelernt und macht einen körperlich und geistig vollkommen normalen Eindruck.

Ich habe die Krankengeschichte genau so wiedergegeben, wie sie niedergeschrieben ist und es vermieden, sie nachträglich zu redigieren. Sie gibt auf diese Weise auch die Schwierigkeiten wieder, die ich oftmals bei der Beurteilung der Untersuchungsergebnisse empfand.

Man hat den Eindruck einer in den ersten Monaten langsam fortschreitenden Besserung des Zustands, die dann Mitte Mai von der zweifellosen Verschlimmerung abgelöst wurde. Eine Zeitlang schienen Wachstums- und Rückbildungsvorgänge nebeneinander zu verlaufen, bis dann die ersteren vollkommen das Übergewicht bekamen.

Die Bestrahlungen gebe ich in Form einer Tabelle.

Fall 1, Elisabeth Ryter.

Datum	Bestrahlungsort	Bestrahlungszeit und Oberflächenenergie nach Kienböck	Filteralumin.	Bestrahlte Oberfläche	Fokusabstand
7. XII. 14	von vorne	25′ 26 X	4 mm	Kreis v. 13,5 cm Durchm.	25 cm
28. XII. 14	„ „	25′ 26 X	4 „	„	25 „
5. I. 15	„ „	25′ 24 X	4 „	„	25 „
13. I. 15	„ „	25′ 26 X	4 „	„	25 „
20. I. 15	„ „	24′ 20 X	4 „	„	25 „
30. I. 15	„ „	25′ 20 X	4 „	„	25 „
13. II. 15	„ „	25′ 20 X	4 „	„	25 „
19. II. 15	seitlich	25′ 24 X	4 „	„	25 „
27. II. 15	von vorne	25′ 25 X	4 „	„	25 „
14. III. 15	„ „	20′ ca. 25 X	4 „	„	25 „
20. III. 15	seitlich	20′ 25 X	4 „	„	25 „
29. III. 15	von vorne	20′ 25 X	4 „	„	25 „
31. III. 15	seitlich	20′ 25 X	4 „	„	25 „
7. IV. 15	von vorne	20′ 25 X	4 „	„	25 „
31. IV. 15	„ „	20′ 25 X	4 „	„	25 „
3. V. 15	seitlich	20′ 25 X	4 „	„	25 „
12. V. 15	von vorne	20′ 25 X	4 „	„	25 „
15. V. 15	seitlich[1])	20′ 25 X	4 „	„	25 „
21. V. 15	„	20′ 25 X	4 „	„	25 „
26. V. 15	„	20′ 25 X	4 „	„	25 „
3. VI. 15	„	20′ 25 X	4 „	„	25 „
5. VI. 15	„	20′ 25 X	4 „	„	25 „
11. VI. 15	„	25′ 25 X	4 „	„	25 „
16. VI. 15	„	20′ 25 X	4 „	„	25 „
17. VI. 15	„	20′ 25 X	4 „	„	25 „
22. VI. 15	„	20′ 25 X	4 „	„	25 „
23. VI. 15	„	20′ 25 X	4 „	„	25 „
25. VI. 15	„	20′ 25 X	4 „	„	25 „
26. VI. 15	„	20′ 25 X	4 „	„	25 „
10. VII. 15	„	20′ 25 X	4 „	„	25 „
13. VII. 15	„	20′ 25 X	4 „	„	25 „
15. VII. 15	„	20′ 25 X	4 „	„	25 „
17. VII. 15	„	20′ 25 X	4 „	„	25 „
19. VII. 15	„	20′ 25 X	4 „	„	25 „
20. VII. 15	„	20′ 25 X	4 „	„	25 „
21. VII. 15	„	20′ 25 X	4 „	„	25 „
22. VII. 15	„	20′ 25 X	4 „	„	25 „
23. VII. 15	„	20′ 25 X	4 „	„	25 „
24. VII. 15	„	20′ 25 X	4 „	„	25 „
10. VIII. 15	„	20′ 25 X	4 „	„	25 „
11. VIII. 15	„	20′ 10 X	4 „	„	25 „
12. VIII. 15	„	20′ 25 X	4 „	„	25 „
13. VIII. 15	„	20′ 25 X	4 „	„	25 „
14. VIII. 15	„	20′ 10 X	4 „	„	25 „

[1]) Es ist nicht zutreffend, daß vom 15. V. ab alle Bestrahlungen seitlich gemacht sind; es zeigte sich aber leider bei der Zusammenstellung, daß keine Notizen vorlagen, zweifellos ist immer von vorne bestrahlt worden.

Fall 1 (Fortsetzung).

Datum	Bestrahlungsort	Bestrahlungszeit und Oberflächenenergie nach Kienböck		Filteraluminium	Bestrahlte Oberfläche	Fokusabstand
16. VIII. 15	seitlich	20′	25 X	4 mm	Kreis v. 13,5 cm Durchm.	25 cm
17. VIII. 15	„	20′	25 X	4 „	„	25 „
20. VIII. 15	„	20′	15 X	4 „	„	25 „
20. IX. 15	„	25′	20 X	4 „	„	25 „
22. IX. 15	„	20′	25 X	4 „	„	25 „
24. IX. 15	„	20′	25 X	4 „	„	25 „
2. X. 15	„	15′	20 X	4 „	„	25 „
5. X. 15	„	8′	30 X	4 „	8,5 cm Durchmesser	18 „
6. X. 15	„	20′	25 X	4 „	13,5 cm Durchmesser	25 „
53 Bestrahlungen		18 St. 3 Min.	1281 X			

Während in der ersten Zeit die Bestrahlungen ungefähr alle 6—8 Tage vorgenommen wurden und es zunächst schien, als ob eine Änderung im günstigen Sinne eintrete, gingen wir mit dem sicheren Eintritt des stärkeren Wachstums trotz schwerer Bedenken zu ganz forcierten Bestrahlungen über, wie aus der Tabelle ersichtlich. Die Hoffnung, auf diese Weise in dem verzweifelten Falle vielleicht doch noch einen Erfolg zu erreichen, ließ die Möglichkeit, daß der Organismus geschädigt werden könne, weniger bedenklich erscheinen. Nach der Enucleation des zweiten Auges noch zu bestrahlen, schien mir nicht angezeigt, denn man durfte einerseits annehmen, daß die ungeheuren Dosen auch eine Tiefenwirkung über den Bulbus hinaus hätten entfalten können, dann aber hätte ich es als eine Erlösung betrachtet, wenn das blinde Kind, dessen Eltern in ungünstigen Verhältnissen lebten, zugrunde gegangen wäre. Bisher ist aber der Gesundheitszustand wie schon erwähnt, ein ausgezeichneter.

Wenn ich mir bei nachträglicher genauer Durchsicht der Krankengeschichte überlege, ob es zweifellos ist, daß die erste Bestrahlungsperiode eine Besserung herbeigeführt hat, so kommen mir doch gewisse Bedenken. Als subjektiver Eindruck während der Behandlung stand bei mir der zweifellose Rückgang der Netzhautablösung im Vordergrund, es ist aber doch zu erwägen, daß erst eine Bestrahlung stattgefunden hatte, als Veränderungen in der Stärke der Amotio notiert wurden. Allerdings ist sie dann während der Behandlung vorübergehend vollkommen zurückgegangen. Man muß deshalb auch mit der Möglichkeit spontaner Änderung rechnen, wenn man auch einen Einfluß der Therapie nicht einfach in Abrede stellen kann. Wie weit die hochgradigen Pigmentveränderungen mit der Therapie zusammenhängen und was sie zu bedeuten haben, ist zunächst schwer zu sagen.

Im ganzen ist der Fall natürlich als Mißerfolg zu betrachten, obwohl die Bestrahlungsart sich an die Axenfeld-Küpferleschen An-

gaben gehalten hat. Der einzige Schluß, der daraus gezogen werden kann, ist der, daß man mit dieser Methode keine regelmäßigen Erfolge erzielen kann und das hat natürlich auch niemand angenommen. Ich würde mich aber sicher nicht abschrecken lassen, in einem ähnlichen Falle wieder so vorzugehen, ganz besonders nachdem dieser in noch weit höherem Grade als der Axenfeldsche gezeigt hat, daß nicht nur das Gesamtbefinden durch die ungeheuren Strahlenmengen nicht gelitten hat, sondern daß auch der vordere Bulbusabschnitt frei von klinisch erkennbaren Veränderungen geblieben ist. Daß dies nur bei Verwendung der gefilterten harten Strahlen der Fall sein kann, ist nach den älteren Erfahrungen nicht zu bezweifeln.

Es mußte mir noch daran liegen festzustellen, ob sich bei der mikroskopischen Untersuchung des zweiten Auges Veränderungen nachweisen ließen, die man auf die Bestrahlung beziehen konnte oder mußte. Am Tumor selber habe ich nichts Bestimmtes gefunden. Die Kernfärbung ist zwar keine besonders scharfe und intensive, dies trifft aber auch für die andern zelligen Elemente, z. B. die einfach abgelöste Netzhaut zu und die eigentlichen Nekrosen sind bei einem Gliom natürlich nicht zu verwerten.

Dagegen gelang es, die anatomische Grundlage für die ophthalmoskopisch beobachtete kleinfleckige, an Chorioretinitis erinnernde Entfärbung und Pigmentierung des Hintergrundes sicherzustellen.

Die Veränderungen betreffen ausschließlich das Pigmentepithel: eine regelmäßige Reihe normaler pigmentierter Zellen findet man nur auf ganz kurze Strecken. Vielfach ist das Epithel pigmentlos, die einzelnen Zellen von ungleichmäßiger Größe, teils ganz flach, teils kugelig wie gequollen mit ganz schlecht gefärbten, kaum sichtbaren Kernen, an anderen Stellen wiederum liegen Haufen gequollener, großer, stark pigmentierter Kugeln auf der Limitans. In großen Mengen finden sie sich auch im subretinalen Raum. Ferner kann man an den sonst sehr wenig veränderten Teilen der einfach abgelösten Netzhaut Pigmenteinwanderung beobachten, die besonders im vorderen Abschnitt der Retina in einzelnen Schnitten recht erheblich ist.

Dagegen sind die bekannten kleinen Gliomknötchen auf und unter dem Pigmentepithel so spärlich, daß sie bestimmt nicht die Grundlage der ophthalmoskopischen Befunde gebildet haben.

Die hochgradigen Veränderungen am Pigmentepithel sind immerhin auffallend, trotzdem erscheint es mir keineswegs erwiesen, daß man sie als Folge der Strahlenwirkung anzusehen hat, wenn auch andererseits diese Möglichkeit nicht ausgeschlossen werden soll.

Vollkommen normal war der mikroskopische Befund am vorderen Bulbusabschnitt einschließlich der Linse, was immerhin hervorzuheben ist.

II. Großzelliges Rundzellensarkom der Orbita.

Im folgenden Fall wurde eine auffällige aber leider nur sehr kurze Zeit anhaltende Besserung bei einem malignen Tumor (großzelliges Rundzellensarkom) erzielt.

Ich gebe die Krankengeschichte ganz kurz, da alles Wesentliche aus den Abbildungen hervorgeht.

Ida Saathoff, 7 Jahre. 23. IX. 14. Seit drei Wochen Tumor unter dem rechten oberen Lid. Exstirpation (A. v. Hippel).

Ende Oktober 1914 subconjunctivaler Tumor auf der temporalen Seite, der sich gut ausschälen läßt. Mikrosk. Diagnose: Sarkom.

9. XII. 14. Rezidiv im nasalen Teil der Orbita ganz vorn: Abb. 1 u. 2. Therapie: Röntgenbestrahlung und Abderhalden-Serum.

9. I. 15. Sehr wesentliche Besserung: Abb. 3 u. 4.

4. II. 15. Bereits hochgradige Verschlimmerung, Abb. 5.

13. III. 15. Exenteratio orbitae.

24. III. 15. Ausräumung der rechten Nase und Nebenhöhlen.

13. V. 15. Rapid wachsendes Rezidiv der Orbita.

15. VI. 15. Zustand bei Beginn der Mesothoriumbehandlung, Abb. 6. Jeden zweiten Tag 1000 Milligrammstunden.

24. VI. 15. Der Teil des Tumors, der unter der Haut des Orbitalrandes und der Nasenwurzel liegt, viel kleiner geworden.

28. VI. 15. Nach sechs Bestrahlungen ist der wallartige Rand des Tumors geschwunden, die mittleren Teile sind hinter die Ebene des Orbitalrandes zurückgesunken.

Da später das Mesothorium nicht mehr zur Verfügung stand, werden im Juli und August noch zwei Bestrahlungsserien mit Radium gemacht, im ganzen danach so wenig Änderung, daß die Einzelheiten übergangen werden können.

Tabelle 2 (Fall 2).

Datum	Zeit	X-Zahl	Filteralumin.	Feldgröße	Fokusabstand
9. XII. 14	20′	28	4 mm	Kreis v. 13,5 cm Durchm.	25 cm
16. XII. 14	25′	24	4 „	„	25 „
30. XII. 14	20′	20	4 „	„	25 „
13. I. 15	15′	16	4 „	„	25 „
4. II. 15	10′	7	4 „	„	25 „
11. II. 15	20′	25	4 „	„	25 „
18. II. 15	20′	20	4 „	„	25 „
25. II. 15	20′	25	4 „	„	25 „
15. V. 15	20′	25	4 „	„	25 „
22. V. 15	20′	25	4 „	„	25 „
26. V. 15	20′	25	4 „	„	25 „
29. V. 15	20′	25	4 „	„	25 „
2. VI. 15	20′	25	4 „	„	25 „
5. VI. 15	20′	25	4 „	„	25 „
8. VI. 15	20′	25	4 „	„	25 „
12. VI. 15	20′	25	4 „	„	25 „

Erste Bestrahlungsperiode 9. XII. 14 bis 25. II. 15 $2^1/_2$ St. 165 X.
Zweite Bestrahlungsperiode 15. V. 15 bis 12. VI. 15 2 St. 40 Min. 200 X.

22. VIII. 15. Eine Anschwellung an der Schläfe tritt hervor und wird rasch größer.

26. VIII. 15. Ascites.

3. IX. 15. In die Med. Klinik verlegt. Punktion des Ascites, danach im ganzen Abdomen Knoten fühlbar. Allmählicher Kräfteverfall, Eiterung aus Mund und Nase. 23. IX. 15. Exitus.

Sektion (Protokoll fehlt im path. Institut, Kriegsverhältnisse!): Die ganze Bauchhöhle war mit Tumoren angefüllt. Einzelheiten können leider sonst nicht mehr angegeben werden.

Daß hier eine der bösartigsten Geschwulstformen vorlag, unterliegt nach dem Mitgeteilten keinem Zweifel. Da die ersten Bestrahlungen (den Serumeinspritzungen stehe ich noch recht skeptisch gegenüber) eine auffallende Wirkung hatten, wie aus den Bildern klar hervorgeht, so könnte man sich fragen, ob es richtiger gewesen wäre, in dieser Zeit die Bestrahlungen zu häufen. Ich würde hierüber gern die Ansicht von Kundigeren hören. Im ganzen habe ich den Eindruck, daß man diesem Fall gegenüber wohl mit jeder Therapie machtlos war. Ob eine sofortige Exenteration der Orbita richtig gewesen wäre? Den Entschluß dazu hätten wohl auch andere schwer gefaßt.

III. Sarkom des Unterlides.

Sehr befriedigend war das Ergebnis in Fall 3.

Hermine Lange, 23 Jahre, aufgenommen 15. I. 15.

Seit 5—6 Wochen kleiner „Blutschwamm" am rechten Unterlid, der in den letzten 14 Tagen rasch gewachsen ist: Vor einigen Tagen heftige Blutung aus demselben.

Die Geschwulst, deren Aussehen Fig. 7 wiedergibt, ist von rötlicher Farbe, weich. Nach ihrem Ansehen und der Schnelligkeit des Wachstums konnte ich sie nur für ein Sarkom ansehen. Natürlich hätte ich die Diagnose gerne mikroskopisch erhärtet, konnte mich aber dazu nicht entschließen, weil ich bei einer Probeexcision eine heftige Blutung fürchtete.

Unter dem Einfluß der Bestrahlung schrumpfte der Tumor von der Spitze her immer mehr zusammen und bekam eine ganz trockene Beschaffenheit, schließlich fiel er als mumifizierte harte Masse ab, an der Basis blieben zwei kleine Höckerchen, die noch einigen weiteren Bestrahlungen unterworfen wurden. Ergebnis Fig. 8 und 9.

Erkundigung (November 1916) war leider ergebnislos, es ist aber kaum zu bezweifeln, daß Pat. wiedergekommen wäre, wenn der glänzende Erfolg nicht standgehalten hätte.

Bestrahlungen in derselben Art wie in den Fällen 1 und 2 am 15. I., 21. I., 28. I., 11. II., 19. II., 26. II. 15; im ganzen 2 Stunden 125 X.

IV. Adenocarcinom der Kieferhöhle mit Übergang auf die Orbita.

Fritz Gärtner, 37 Jahre, 4. I. 15.

Seit September 1914 nervöse Beschwerden, Schlaflosigkeit. Seit Oktober soll das linke Auge „dick" geworden sein. Durch die linke Nasenseite bekommt er keine Luft.

Links: Totale Oculomotoriuslähmung, Abducens funktioniert noch etwas. Exophthalmus von 8 mm. Ophthalmosk. normal. Sensibilität des Auges, der Wange, der Wangenschleimhaut und der linken Zungenhälfte herabgesetzt.

Untersuchung in der Nasenklinik: Inoperables Adenocarcinom der linken Kieferhöhle mit Übergang auf die Orbita.

Behandlung: Bis 18. II. 15 Injektionen von Abderhaldenschem Carcinomserum, im ganzen 18.

Am 15. I. 15 im Anschluß an eine Injektion Fieber, Mattigkeit, Gelenkschmerzen. Am 21. I. 15 Beschwerden vorüber, die weiteren Einspritzungen wurden gut vertragen.

Die Beweglichkeit hat nach außen etwas zugenommen (durch Photographien vor und nach der Injektion kontrolliert), Exophthalmus unverändert. Da nach der letzten Einspritzung ein leichtes Exanthem aufgetreten war, wurde die Fortsetzung aufgegeben und zu Röntgentiefenbestrahlungen übergegangen.

Fritz Gärtner.

24. II. 15	20′	ca. 25 X	9. IX. 15	15′	ca. 20 X
27. II. 15	20′	„ 25 X	23. IX. 15	8′	„ 30 X
3. III. 15	20′	„ 25 X	7. X. 15	20′	„ 25 X
4. III. 15	20′	„ 25 X	20. X. 15	15′	„ 25 X
5. III. 15	20′	„ 25 X	4. XI. 15	8′	„ 30 X
6. III. 15	20′	„ 25 X	18. XI. 15	8′	„ 30 X
10. III. 15	20′	„ 25 X	2. XII. 15	8′	„ 30 X
11. III. 15	20′	„ 25 X	22. XII. 15	8′	„ 30 X
25. III. 15	40′	„ 50 X	12. I. 16	8′	„ 30 X
9. IV. 15	40′	„ 50 X	26. I. 16	8′	„ 30 X
23. IV. 15	40′	„ 50 X	29. III. 16	8′	„ 30 X
6. V. 15	40′	„ 50 X	12. IV. 16	8′	„ 30 X
20. V. 15	40′	„ 50 X	3. V. 16	8′	„ 30 X
2. VI. 15	20′	„ 25 X	2. VI. 16	8′	„ 30 X
4. VI. 15	20′	„ 25 X	9. VI. 16	8′	„ 30 X
17. VI. 15	40′	„ 50 X	7. VII. 16	8′	„ 30 X
1. VII. 15	40′	„ 50 X	21. VII. 16	8′	„ 30 X
8. VII. 15	20′	„ 25 X	4. VIII. 16	8′	„ 30 X
22. VII. 15	20′	„ 25 X	18. VIII. 16	8′	„ 30 X
30. VII. 15	8′	„ 30 X	18. IX. 16	8′	„ 30 X
12. VIII. 15	15′	„ 20 X	2. X. 16	8′	„ 30 X
18. VIII. 15	15′	„ 20 X	16. X. 16	8′	„ 30 X

Bezüglich des Exophthalmus liegen folgende Notizen vor:

25. III. 15. E. 6 mm. 23. IV. 15. E. 8 mm. 18. VI. E. 6 mm. 23. VII. 15. E. 5 mm. 12. VIII. 15. E. $4^1/_2$ mm. 29. III. 16. E. 4 mm. 15. XI. 16. E. 4 mm.

Danach ist eine Abnahme zweifellos.

21. V. 15. Während man früher beim Hineindrängen des Bulbus nach der Orbita sehr starken Widerstand spürte, läßt sich das Auge jetzt erheblich zurückschieben. Sowohl nasal wie unten kommt man mit dem Finger neben dem Bulbus tief in die Orbita hinein. Die Abduction etwas besser, Trochleariswirkung nachweisbar. Während die Pupille meist weit und starr ist, kontrahiert sie sich manchmal ganz plötzlich so erheblich, daß sie der rechten fast gleich wird. Von der Belichtung ist dieser Vorgang unabhängig, irgendeine Gesetzmäßigkeit läßt sich

nicht auffinden. Ophth. dauernd normal. Rhinologische Untersuchung ergibt eine Verkleinerung des Tumors.

22. XII. 15. Links totale Facialislähmung.

15. XI. 16. Pat. hat selber Gefühllosigkeit der linken Seite bemerkt. In der Tat totale Anästhesie im Bereich des I. Trigeminusastes.

Conjunctiva bulbi hochgradig injiziert, Gefäße wurstförmig mit rosenkranzartigen Anschwellungen. Große Defekte im Cornealepithel, also Keratitis neuroparalytica (vielleicht Strahlenschädigung?). Sonstiger Befund unverändert.

Die Bestrahlung hat also eine gewisse Verkleinerung des Tumors (Exophthalmus, rhinolog. Befund, Zunahme der Abduction) herbeigeführt, was man nicht unterschätzen darf, da wohl sonst in der Zeit von zwei Jahren ein wesentliches Wachstum erfolgt wäre, sie hat aber auf der anderen Seite gewisse Verschlimmerungen (Facialislähmung, totale Lähmung des ersten Quintusastes mit ihren Folgen) nicht verhindern können.

Geschadet hat sie nicht, denn ich glaube die Befunde an Cornea und Conjunctiva sind doch in erster Linie auf die Lähmung der Sensibilität zurückzuführen.

Daß die weitere Behandlung noch erheblichere Erfolge zeitigen wird, ist nicht anzunehmen, Patient hat immerhin zwei Jahre in ganz erträglichem Zustand gelebt, woran die Therapie wohl einiges Verdienst hat.

V. Carcinom des unteren Lides mit Übergang auf die Orbita. Exenteratio orbitae. Nachbehandlung mit Röntgenbestrahlung.

5. XII. 14. Frau Habermann, 66 Jahre. Vor 7 Jahren Geschwulstbildung am rechten Unterlid, einmal operiert, angeblich mit gutem Erfolg, dann aber Rezidiv. Zuletzt fünfmal Radiumbestrahlung auswärts.

Rechts Epitheliom mit Übergang auf den Bulbus, der vollständig eingemauert und unbeweglich ist, erheblicher Exophthalmus. Unterlid gänzlich zerstört, oberes Lid tief eingezogen.

7. XII. Exenteratio orbitae mit Wegnahme beider Lider und der Lamina papyracea.

23. XII. Guter Heilungsverlauf, 30. XII. Beginn der Bestrahlungen.

30. XII. 14	ca. 20	X	20 Min.	Abstand	25 cm
6. I. 15	„ 20	X	20 „	„	25 „
13. I. 15	„ 20	X	20 „	„	25 „
11. II. 15	„ 20	X	20 „	„	25 „
16. IV. 15	„ 20	X	20 „	„	25 „
7. IX. 15	„ 20	X	20 „	„	25 „

7. IX. 15. Orbita stark abgeflacht, der größte Teil gut epithelisiert. Ganz nasal noch etwas sezernierende Oberfläche, hier auch das Foramen ethmoidale zu sehen. Entsprechend dem unteren Orbitalrand ein Defekt, der schon seit Monaten besteht. Hier liegt der Knochen frei, der bisher nicht die geringste Neigung zu Granulationsbildung gezeigt hat. Die Ränder des Defekts sind aber nicht hart, nirgends eine auf Rezidiv verdächtige Stelle. Trotzdem aus Vorsicht Bestrahlungen

empfohlen, zu denen sich Pat. aber nicht eingefunden hat. Da sie sehr ängstlich, aber auch sehr anhänglich als Pat. war, hätte sie sich bei einer Verschlimmerung wohl sicher gezeigt.

VI. Carcinom über der Tränensackgegend, beide Lider ergreifend.

Frau Hager. Abb. 10 zeigt den Zustand vor Beginn der Therapie, Abb. 11 nach Abschluß derselben. Operative Behandlung wäre ohne einen sehr großen Eingriff unmöglich gewesen.

Vom 9. IX. 15 bis 2. IX. 16 sind 19 Bestrahlungen von $3^1/_4$ Stunden Dauer (im ganzen 555 X) gegeben worden. Die zweite Abbildung ist vom 2. III. 16.

Die sechs Bestrahlungen, die seitdem gemacht sind, wurden nur aus Vorsicht ausgeführt, geheilt schien der Zustand schon im März. Bis jetzt ist alles gut geblieben.

Schon die Vermeidung der großen Operation scheint mir hier ein sehr gutes Resultat, als Dauererfolg kann der Fall natürlich noch nicht angesehen werden.

Eine Anzahl von sehr guten Erfolgen wurden bei Epitheliomen des Unterlids in früheren Stadien erzielt, sie bedürfen wohl keiner besonderen Anführung, da bei solchen Fällen die Strahlentherapie jetzt wohl überall als das Normalverfahren angesehen werden dürfte.

VII. Carcinom des Unterlides mit Übergang auf die Nase. Mißerfolg der Bestrahlung.

Knöchelmann, 68 Jahre. 5. V. 14. Exstirpation eines großen Cancroids mit plastischer Deckung (A. v. Hippel).

Mai 1905 Rezidiv.

Bestrahlungstherapie:

18. V. 16	8′	ca. 30 X
25. V. 16	8′	„ 30 X
2. VI. 16	8′	„ 30 X
14. VI. 16	8′	„ 30 X
21. VI. 16	8′	„ 30 X
5. V I. 16	8′	„ 30 X
19. VII. 16	8′	„ 30 X

Seitdem ist Patient ausgeblieben und stellt sich erst wieder am 20. XII. 16 vor: die ganze rechte Nasenseite ist von Tumormasse ausgefüllt, die bis zum Nasenloch reicht. Aufnahme in die Nasenklinik.

Der Fall ist wohl als aussichtslos zu betrachten, es muß dahingestellt bleiben, ob mehr zu erreichen gewesen wäre, wenn Patient nicht im Juli die Behandlung unterbrochen hätte.

VIII. Epibulbäres Melanosarkom.

Johann Piel, 58 Jahre. 23. XI. 15.

Die Frau des Pat. ist vor zwei Jahren an Kiefercarcinom gestorben. Bei dem Pat. begann sich vor ca. zwei Jahren am rechten Auge auf der temporalen Seite im Lidspaltenbezirk eine Geschwulst zu entwickeln, die allmählich wuchs und vor $^1/_2$ Jahr auswärts operiert wurde. Sie soll als bösartig festgestellt sein. Außer der Geschwulst seien noch einige schwärzliche Flecke in der oberen Übergangsfalte

und im inneren Winkel entfernt worden. Seit einigen Wochen ist die Geschwulst von neuem gewachsen.

Status: Rechts: Auf der Grenze zwischen Conj. tarsi des oberen Lides und der Übergangsfalte nahe dem inneren Winkel vier und nahe dem äußeren zwei bräunliche Flecke. Im temporalen Teil der Conj. bulbi ragt eine linsengroße bräunliche Geschwulst über das Niveau der Bindehaut, Conj. in der Umgebung narbig verändert. Catar. incipiens, ophth. nasal, oben am Papillenrand eine Pigmentanhäufung.

23. und 25. XI. Bestrahlung.

9. XII. Seit einigen Tagen Lider gerötet und etwas geschwollen. Tumor eher etwas kleiner.

20. I. 16. Bis jetzt fünfmal bestrahlt, starker Ausfall der Wimper- und Barthaare, Geschwulst bedeutend verkleinert, kaum noch hervorragend. Dagegen jetzt Injektion der ganzen Conj. bulbi und zarte Trübung der Hornhautoberfläche in Form massenhafter Pünktchen und Striche. Die Trübung nimmt vorwiegend die obere Hälfte ein und reicht noch über die Pupille.

6. IV. 16. Vor vier Wochen zum letztenmal bestrahlt, nur noch ganz geringe Spuren von Pigmentierung außen am Limbus und an der Conj. tarsi des oberen Lides.

18. V. 16. Lider etwas ödematös, Conjunctiva injiziert, aber keine Spur mehr von Pigmentierung oder Tumor sichtbar.

Bestrahlungstabelle. 4 mm Aluminiumfilter, 18 cm Abstand.

22. XI. 15	16′	60 X
25. XI. 15	16′	60 X
16. XII. 15	16′	60 X
23. XII. 15	16′	60 X
6. I. 16	8′	30 X
27. I. 16	8′	30 X
10. II. 16	8′	30 X
8. III. 16	15′	55 X
6. IV. 16	16′	60 X
	127′	475 X.

Es gelang mir, den Pat. am 23. X. 17 zu einer Nachuntersuchung zu bekommen. Als Hauptergebnis ist voranzustellen, daß von den Tumoren nicht die geringste Spur mehr vorhanden ist, dagegen hat das bestrahlte Auge inzwischen eine schwere Erkrankung erlitten. Vor 3 Monaten traten über Nacht heftige Schmerzen auf, damals erblindete das Auge fast vollständig. Ein Augenarzt soll einen großen Bluterguß im Innern des Auges (wie ich vermuten muß, in der vorderen Kammer) festgestellt haben.

Zur Zeit besteht ein Status glaucomatosus mit enorm erweiterten vorderen Ciliargefäßen, erweiterter Pupille, einzelnen Synechien, Ektropium des Pupillarrandes, Katarakt, kein Einblick ins Innere. Merkwürdigerweise noch Fingerzählen unmittelbar vor dem Auge, Lichtschein und Projektion gut. Mit Sachsscher Lampe Pupille von allen Seiten gut zu erleuchten. In der Iris einige rote Flecke, die aus massenhaften feinsten Gefäßen bestehen. Druck so hoch, daß ich von Messung abgesehen habe. Am unteren Lid ein roter Fleck, der wie der Rest einer Hautblutung aussieht, aber angeblich seit der Bestrahlung besteht; er sieht aber in keiner Hinsicht auch nur im geringsten tumorverdächtig aus.

Mein erster Gedanke, daß dem Status glaucomatosus ein intraokularer Tumor zugrunde läge, und daß auch dieser die Blutung erkläre,

kann auf Grund des vorstehenden Befundes nicht aufrechterhalten werden. Man muß wohl annehmen, daß ein hämorrhagisches Glaukom vorliegt, deshalb habe ich auch nicht mehr zu einer Operation geraten. Die Hauptsache ist, daß man keinen Anhaltspunkt hat, zwischen der Bestrahlungstherapie und dem jetzigen Zustand einen inneren Zusammenhang anzunehmen, es dürfte vielmehr ein zufälliges Zusammentreffen vorliegen. Vom Standpunkt unseres Themas darf man von einem vollen und sehr beachtenswerten Erfolg der Therapie sprechen. Als Strahlenschädigung muß die oberflächliche Keratitis anerkannt werden, die aber wieder zurückging. Ob vielleicht ein technischer Fehler bei einer Bestrahlung untergelaufen ist, kann ich nicht angeben.

IX. Hauthorn des Unterlides.

Auguste Klemme, 28 Jahre. 8. III. 16.

Seit 2 Jahren hat sich ein Gewächs am Unterlid entwickelt, s. Abb. 12. Diagnose: Typisches Hauthorn.

Drei Bestrahlungen von im ganzen 20 Minuten Dauer genügten, hier vollständige Heilung zu erzielen. Leider konnte eine Photographie im geheilten Zustand nicht mehr gemacht werden.

X. Tuberkulose der Conjunctiva bulbi mit Übergang auf den Lidrand. Völlige Heilung.

Hermann Schmidt, 14 Jahre. 26. VII. 16. Seit mehreren Jahren sind die Augen öfters entzündet, besonders das rechte. In seiner jetzigen Verfassung ist das letztere etwa seit April d. J.

Links: Leichte Randkeratitis E S = 1. Rechts: Lichtschein und Projektion richtig. Rechts: Das Oberlid ist stark verdickt und dadurch herabgesunken, so daß die Lidspalte sehr eng ist. Der Lidrand ist zum Teil ulceriert. Ohne Narkose ist eine Ektropionierung auf keine Weise möglich. Hochgradiger Reizzustand. Cornea von dichter pannöser Trübung eingenommen. Untersuchung in Narkose mit gewaltsamer Ektropionierung ergibt: Der größte Teil der inneren Lidfläche ist von einer Granulationsmasse eingenommen, die aus einer mit Knötchen besetzten Geschwürsfläche hervorwuchert. Zur mikroskopischen Untersuchung wird ein Streifen ausgeschnitten. Befund: In der Tiefe typisch tuberkulöses Gewebe mit Epitheloid- und Riesenzellen, an der Oberfläche atypisches Granulationsgewebe. Mit der Gramschen Methode reichlich Bacillen vom Aussehen der Tuberkelbacillen.

Bestrahlungstherapie, sonst nur Einstreichen von Sublimatsalbe. 29. VII., 5. VIII., 12. VIII., 18. VIII., 25. VIII., IX., 8. IX., 15. IX., 22. IX., 29. IX., 6. X., 20. X., im ganzen 12 Bestrahlungen, jede von 8 Minuten Dauer, jedesmal ca. 30 X.

20. X. 16. Rechtes Oberlid noch etwas verdickt, Wimpern am oberen und unteren Lid fast völlig fehlend. Auge viel besser geöffnet. Conjunct. anscheinend narbig. (Befund nicht von mir aufgenommen.)

1. XII. 16 (eigenes Diktat). Rechtes Auge wird vollständig frei aufgemacht. Oberlid noch ein wenig verdickt und gerötet, Wimpern fehlen vollkommen. Ektropionierung gelingt jetzt. Oberer Conjunctivalsack ist hochgradig verkürzt, aber frei von Geschwürsbildung

und Knötchen. Glatte Vernarbung. Untere Übergangsfalte ist gleichfalls verkürzt. Cornea wesentlich aufgehellt. Fingerzählen $1^1/_2$ m.

29. XII. 16. Im nasalen Teil des oberen Lides eine ganze Anzahl von Wimpern neu gewachsen, vollständige glatte Vernarbung im Bereich der Conjunctiva besteht fort, keine Spur von tuberkulösen Veränderungen mehr aufzufinden.

Der Erfolg in diesem Falle erscheint mir bemerkenswert, da die Behandlung schwerer Conjunctivaltuberkulose im allgemeinen keine besonders dankbare Aufgabe ist.

Ich möchte jedenfalls vorschlagen, auf diesem Gebiete weitere Versuche zu machen.

Schon vor der Behandlung dieses Falles glaubte ich versuchen zu sollen, ob nicht in besonders hartnäckigen Fällen von Iristuberkulose die Bestrahlung mit gefilterten Röntgenstrahlen von Nutzen sein könnte. Ich habe aber davon bisher keinen Erfolg gesehen, werde aber trotzdem versuchen, bei geeigneter Gelegenheit weitere Erfahrungen zu sammeln.

Die mitgeteilten Fälle sind nicht die einzigen, bei denen wir die Strahlenbehandlung angewendet haben, von den weiteren waren mir noch vier von Interesse: in dem einen war zu Beginn der Behandlung das Carcinom vom unteren Lid bereits auf den Bulbus übergegangen, wenn auch nur auf kurze Strecke. Die 12malige Bestrahlung (im ganzen 1 Stunde 36 Min. 360 X) hatte keinen Erfolg, es mußte zur Exenteratio orbitae geschritten werden. Der andere betraf ein primäres Carcinom der Conjunctiva bulbi in vorgeschrittenem Stadium. Unter der Bestrahlung trat ein stärkerer Zerfall der mittleren Teile des Tumors ein, die Ränder waren aber noch stark infiltriert. Leider ist der Patient, weil er sich durch ein seine Unfallsrentenansprüche ablehnendes Gutachten beleidigt fühlte, weggeblieben, so daß der Fall nicht verwertbar ist; nach der Verlaufsweise würde ich ihn nicht für aussichtslos angesehen haben.

Durchaus erfolglos war die zehnmalige Bestrahlung bei einem Tumor des oberen Lides, jedenfalls Carcinom, den ich nach den sonstigen Erfahrungen bei der ersten Untersuchung für nicht ungünstig gehalten hatte. Um die Abbildungen nicht zu sehr zu häufen, verzichte ich auf die Wiedergabe. Nach einem Vierteljahr war die Geschwulst so wesentlich gewachsen, daß ich die Operation, Wegnahme des ganzen oberen Lides leider nicht mehr vermeiden konnte.

Endlich erwähne ich noch einen Fall, in welchem ich zunächst ein Sarkom im medialen oberen Augenwinkel mit Übergang auf die Plica diagnostiziert hatte. Mehrere Bestrahlungen waren hier gänzlich erfolglos, der Tumor nahm sogar an Größe zu. Eine Probeexcision aus der Plica ergab zu meiner Überraschung statt des erwarteten Sarkoms ein kavernöses Angiom mit auffallend derben Bindegewebsbalken. Aus

dem letzteren Befund war wohl die Resistenz und die fehlende Verkleinerung der Geschwulst durch Druck zu erklären. Das Versagen der Bestrahlungstherapie kann hier nicht überraschen, da die Wirkung offenbar nur bei zellreichen Tumoren zu erwarten ist. In diesem Fall hatte übrigens die wiederholte Injektion von 70 proz. Alkohol ein sehr befriedigendes Ergebnis gehabt.

Ich möchte diese anspruchslose kasuistische Mitteilung nicht mit Literaturangaben belasten und verweise einerseits auf das Referat von Birch-Hirschfeld in Lubarsch-Ostertag 1910 sowie auf die regelmäßigen Besprechungen „Physikalische Therapie" in den Klin. Monatsbl., ferner auf Stargardt „Die Röntgentherapie in der Augenheilkunde" und Flemming „Experimentelle und klinische Studien über den Heilwert radioaktiver Strahlen usw." v. Graefes Archiv **84**, 345.

Für mich hat sich aus den eigenen Erfahrungen sowie aus der Literatur ergeben, daß die Behandlung der gutartigen sowie bösartigen Tumoren an den Lidern sowie auf der Oberfläche des Bulbus mit der Bestrahlungstherapie anzufangen hat, ehe man sich zu eingreifenden Operationen entschließt, während gutartige epibulbäre Tumoren, die sich noch leicht exstirpieren lassen, auch weiter chirurgisch behandelt werden. Die gefilterten harten Strahlen haben sich in meinen Fällen sehr gut bewährt und man kann behaupten, daß sie selbst in großen Dosen für das Auge unschädlich sind. Die mitgeteilten Tabellen zeigen das. Diese Auffassung steht mit den Erfahrungen anderer Autoren im Einklang.

Die Behandlung intraokularer Tumoren kommt ja vorläufig nur in einzelnen Fällen in Betracht (einziges Auge, Verweigerung der Enucleation). Die Axenfeldsche Erfahrung regt jedenfalls dazu an, bei Gliom in der von ihm zuerst geübten Weise weiterzuarbeiten.

Erklärung der Abbildungen auf Tafel XXV und XXVI.

Abb. 1 und 2. Fall 2, großzelliges Rundzellensarkom vor der ersten Bestrahlung.
Abb. 3 und 4. Derselbe Fall nach vier Tiefenbestrahlungen.
Abb. 5. Derselbe Fall, neues rapides Wachstum. 13. III. 15.
Abb. 6. Derselbe Fall, Zustand vor Beginn der Mesothoriumbestrahlung. 26. VI. 15.
Abb. 7. Fall 3, Sarkom des Unterlids vor der Bestrahlung.
Abb. 8 und 9. Derselbe Fall nach der Bestrahlung.
Abb. 10 und 11. Fall 6, Carcinom über der Tränensackgegend.
Abb. 12. Fall 9, Hauthorn des Unterlids.

(Aus der Kgl. Universitäts-Augenklinik zu Halle a. S.
[Direktor: Prof. Dr. F. Schieck]).

Die Mikroskopie des lebenden Augenhintergrundes mit starken Vergrößerungen im fokalen Lichte der Gullstrandschen Nernstspaltlampe.

1. Mitteilung.

Die Theorie, Apparatur und Anwendungstechnik der Spaltlampenuntersuchung des Augenhintergrundes im fokalen Licht.

Von

Privatdozent Dr. med. **Leonhard Koeppe,**
Assistenzarzt.

Mit 5 Textabbildungen.

Inhalt.

A. Einleitung.
B. 1. Die Tiefengrenze der bisherigen Spaltlampenuntersuchung des Bulbusinneren und ihre Ursachen.
2. Die Lösung des Problems, auch die hinteren Glaskörperschichten und speziell den lebenden Augenhintergrund der direkten und indirekten stereomikroskopischen Beobachtung bei starken Vergrößerungen im fokalen Lichte der Gullstrandschen Nernstspaltlampe zu erschließen.
3. Die eigentliche Apparatur und Anwendungstechnik dieser Untersuchungsmethode.
C. Die Bedeutung der neuen Untersuchungsmethode für die weitere mikroskopisch-anatomische Erforschung des lebenden Auges. Zusammenfassung, Ausblicke und Schlußbemerkungen.
Literatur.

In meinen bisher erschienenen „Klinischen Beobachtungen mit der Nernstspaltlampe und dem Hornhautmikroskop" habe ich zu zeigen versucht, wieweit es möglich ist, mit Hilfe der von Gullstrand angegebenen punktuellen Abbildung und fokalen Konzentration eines durch einen glühenden Nernstkörper erzeugten leuchtenden Spaltbildes auf oder neben der zu untersuchenden Gewebsstelle die feineren histologischen Strukturverhältnisse des vorderen lebenden Bulbusabschnittes unter normalen und pathologischen Bedingungen einer direkten oder indirekten stereoskopischen Betrachtung durch das Hornhautmikroskop bei starken Vergrößerungen zugänglich zu machen. Speziell bei der Unter-

suchung des Glaskörpers[1]) werde ich noch darauf zu sprechen kommen, daß es mit dieser Methode möglich ist, in das lebende Glaskörpergewebe bis zu ungefähr einem Drittel des Glaskörperdurchmessers bei Emmetropen und ungefähr bis zur Hälfte bei dem relativ kurzen Auge höhergradiger Hyperopen einzudringen. Wie nun jedoch die feineren histologischen Strukturverhältnisse der hinteren Glaskörperhälfte und vor allem des Augenhintergrundes selbst bei stärkerer mikroskopischer Betrachtung im fokalen Lichte sich gestalten, darüber vermochte uns bisher auch die geniale Apparatur Gullstrands nicht zu unterrichten. Und doch mußte gerade auch die histologische Durchforschung der lebenden hinteren Bulbushälfte unser lebhaftestes Interesse erwecken.

Bevor ich nun in diesen Zeilen niederzulegen gedenke, wie es möglich war, die histologische Erforschung in vivo auch auf dieses mit der Gullstrandschen Nernstspaltlampe scheinbar unantastbare Gebiet auszudehnen, müssen wir uns zunächst genau vergegenwärtigen, warum mit der bisherigen Apparatur der Nernstspaltlampe der Tiefendurchforschung des Auges und speziell des Glaskörpers bestimmte Grenzen gesetzt waren und wie die Bedingungen dieser Sichtbarkeitsgrenzen beschaffen sind.

B. 1. Die Tiefengrenze der bisherigen Spaltlampenuntersuchung des Bulbusinneren und ihre Ursachen.

Mit der bekannten bisherigen Apparatur der Gullstrandschen Nernstspaltlampe bereitet die Untersuchung der mittleren Glaskörperschichten bereits an der Grenze des vorderen zum mittleren Durchmesserdrittel mitunter mancherlei Schwierigkeiten.

Erstens liegen diese Schwierigkeiten darin, daß, je tiefer wir im Glaskörper ein deutliches Bild seiner Struktur zu erhalten wünschen, um so spitzer auch der Winkel gemacht werden muß, den die mittlere und gemeinsame optische Achse des binokularen Beobachtungsmikroskops einerseits und diejenige des Beleuchtungsbüschels andererseits miteinander bilden. Schon bei einem Winkel von ca. 30° beginnt die Beleuchtungslinse des Spaltarms an das Gehäuse der bildumkehrenden Prismen des Beobachtungsmikroskops resp. an dessen Objektivpaar anzustoßen, so daß eine weitere Annäherung der optischen Achse des Beleuchtungsbüschels an die den Mikroskopobjektiven gemeinsame optische Mittelachse über den angegebenen Wert hinaus nicht möglich ist.

Ein zweiter Punkt, der die Schwierigkeit des tieferen Hineindringens in den Glaskörper bedingt, ist der folgende:

Selbst bei stärkster Mydriasis bildet bei dem bisher möglichen „Grenzwinkel" des Spaltarms die Iris für die völlige Ausnutzung des

[1]) Vergl. Mittlg. XI meiner „Klinisch. Beob. m. d. Nernstspaltlampe usw."

Beleuchtungsbüschels in größerer Glaskörpertiefe eine recht störende Kulisse und schwächt die weiter nach hinten in den Glaskörper eindringenden Teile des Beleuchtungsbüschels ganz erheblich. Da wir ferner nicht in allen Fällen eine so maximale Mydriasis erzielen können, wie sie nötig wäre, um diesen Fehler möglichst klein zu machen, so fällt der letztere für die Erforschung der tieferen Glaskörperschichten schon ganz erheblich ins Gewicht.

Ein dritter Punkt ist dieser. Bei der bisherigen spitzwinkligen Stellung des Spaltarms mußte, abgesehen von der evtl. störenden Kulissenwirkung der Iris, das Spaltlicht schon sehr durch die Randpartien der Cornea und Linse hindurchtreten und unterlag dort verschiedenen störenden Ablenkungen von seiner Bahn. Während in der Cornea der Fehler praktisch insofern belanglos war, weil hier die Entfernung der Durchtrittsstelle des Beleuchtungsbüschels vom Hornhautrande immer noch eine relativ große blieb, bewirkten die Randpartien der Linse dahingegen ganz erhebliche Abweichungen und Gestaltsveränderungen des punktuellen Lichtbüschels. Sowohl infolge des hohen Randastigmatismus der Linse wie deren chromatischer Aberration gelingt es hier nicht mehr, im Innern des Glaskörpers ein einwandfreies helles und gleichmäßig beleuchtetes scharfes Spaltbild zu erzielen, sondern durch mehr oder minder ausgeprägte Zerstreuung des Büschels findet in größerer Glaskörpertiefe eine stärkere Abschwächung seiner Intensität statt, die uns nicht mehr erlaubt, die unendlich feinen histologischen Gebilde, wie sie die Glaskörperfasern in vivo darstellen, in ihre letzten Feinheiten aufzulösen.

Viertens gestattet uns die Konstruktion unseres Beobachtungsmikroskops nur, Gebilde sichtbar zu machen, deren ausgesandte Lichtstrahlen stärker divergent auseinandergehen, während die Gebilde selbst innerhalb oder höchstens in der Objektivbrennweite liegen. Ein mehr oder minder parallel ankommendes Strahlenbüschel vermag unser Mikroskop in unserem Auge nicht mehr zu einem klaren Bilde zu vereinigen. Diejenigen Lichtstrahlen, welche vom hinteren Drittel des Glaskörpers ausgehend das Auge verlassen, werden durch die Wirkung der Augenlinse und der Cornea bereits so wenig konvergent resp. annähernd parallel gemacht, daß ein deutliches Bild im Beobachtungsinstrumentarium bzw. in unserem Auge nicht mehr zustande kommt. Was nun hier für das hintere Drittel des Glaskörpers gilt, macht sich in noch viel höherem Grade an der Netzhaut störend bemerklich. Die von einer Netzhautstelle ausgesandten Lichtstrahlen verlassen das Auge bei Emmetropie als ein paralleles Bündel und können durch unser Mikroskop ebenfalls nicht mehr zu einem Bilde vereinigt werden. Man erhält mithin im Mikroskop nur eine mehr oder weniger diffus beleuchtete Fläche ohne jede Einzelheiten.

Ob statt Emmetropie das betreffende Auge des untersuchten Patienten eine stärkere oder schwächere Myopie besitzt, ist gleich, denn bei dieser Refraktionsanomalie liefern die aus dem Auge verschieden stark konvergent austretenden Lichtstrahlen erst recht kein Bild. Dahingegen bieten die höheren Grade der Hyperopie einen etwas tieferen Einblick in das Innere des Glaskörpers, so daß man diesen etwa bis zum Beginne des hinteren Durchmesserdrittels bei solchen hyperopischen Augen durchforschen kann, ohne jedoch damit den eigentlichen Augenhintergrund selbst der Beobachtung erschließen zu können. Die bei den hyperopischen Augen mehr oder minder divergent aus dem Auge heraustretenden Lichtstrahlen sind hier die Ursache dieser etwas tieferen Durchforschungsmöglichkeit des Glaskörpers.

Ein bei der bisherigen Versuchsanordnung sich weiterhin sehr störend bemerkbar machender Umstand betrifft den folgenden fünften Punkt.

Was nämlich für den Lichtstrahlengang des Beobachtungsinstrumentariums gilt, macht sich — abgesehen von dem genannten Astigmatismus schiefer Randbüschel — weiterhin an der Konfiguration des punktuell abgebildeten Spaltbildes ebenfalls störend bemerklich.

Da nämlich das Spaltlichtbüschel an und für sich schon ziemlich stark konvergent auf das Auge auffällt, so wird durch die Konvexwirkung der Cornea und noch mehr der Linse die Grenze für die punktuelle Abbildung des Spaltbildes bis höchstens in die Glaskörpermitte hinein zu verlegen sein, während hinter derselben die Strahlen nach der Retina zu wieder stärker auseinandergehen. Dabei bleibt es ganz gleich, ob wir mit der Beleuchtungslinse näher an das untersuchte Auge herangehen oder nicht. Eine scharfe Abbildung des leuchtenden Spaltes ist dabei jedenfalls im Bereiche der hinteren Glaskörperschichten oder auf dem Augenhintergrunde selbst nicht möglich, so daß wir stets nur mehr oder weniger verstreutes Licht daselbst erhalten würden. Selbst wenn wir das Beleuchtungsbüschel unmittelbar von vorne her — also an der Stelle des Beobachtungsmikroskops — in das Auge hineinwerfen wollten, wäre es doch nicht möglich, damit das hintere Glaskörperdrittel oder gar den Hintergrund selbst fokal zu beleuchten.

Aber solch eine Lichtzerstreuung wollen wir bei unserer Apparatur an den zur Untersuchung unterworfenen Stellen der Augengewebe vermeiden, weil eben gerade die fokale und konzentrierte Beleuchtung der zu untersuchenden Stelle uns die Anwendung stärkerer Vergrößerungen und damit die Erkennung histologischer Feinheiten des lebenden Gewebes ermöglicht, was nur bei schwach zerstreuten Beleuchtungsbüscheln schon nicht mehr so gelingt, resp. völlig unmöglich ist.

So zeigt uns ja auch der bekannte stereoskopische Gullstrandsche Augenspiegel zwar den Augenhintergrund bis zu ca. 50facher Linearvergrößerung, aber eben bei völlig diffuser und über den ganzen Hinter-

grund gleichmäßig ausgedehnter Verteilung des von dem leuchtenden Spalte ausgesandten Lichtes. Wir erkennen hier unschwer, daß für jede einzelne Stelle des Augenhintergrundes bei dieser Untersuchungsanordnung die Beleuchtungsintensität eine um vielhundertfach geringere[1]) sein muß, so daß es bei dieser Methode niemals möglich wäre, feinere histologische Strukturverhältnisse des lebenden Augenhintergrundes in der Drauf- oder Durchsicht zu erkennen. Die Beleuchtung ist hier eben viel zu schwach und zu gleichmäßig. Außerdem wirkte ja auch an und für sich schon die gleichmäßige und den gesamten Hintergrund auf einmal treffende Beleuchtung für die feinere Strukturbeobachtung an einer Stelle sehr störend. Doch selbst bei Beleuchtung einer einzigen Stelle mit dem Gullstrandschen Ophthalmoskop könnten wir mit unserem Beobachtungsmikroskop doch niemals histologische Feinheiten daselbst erkennen, weder im direkten noch im indirekten Lichte, weil einmal hier die fokale Konzentration des gesamten Beleuchtungsbüschels auf die betreffende Stelle fehlte und andererseits auch unser Hornhautmikroskop die betreffende Stelle nicht abzubilden vermöchte.

Wenn es nun möglich wäre, auf dem Augenhintergrunde resp. in den tiefsten Glaskörperschichten das gesamte über den ganzen Hintergrund gleichmäßig verteilte Licht des leuchtenden Spaltes in einem Punkt zusammenzuziehen, so müßte daraus folgerichtig eine um vielhundertfach stärkere Beleuchtung dieser Stelle bei Abblendung der Nachbarschaft resultieren und das gesamte von dem Spalte ausgesandte Licht hier auf einen Punkt zusammenströmen, so daß wir es dann bei entsprechender Versuchsänderung mit unserem Beobachtungsmikroskop erreichen müßten, sowohl in der Drauf- als in der Durchsicht, d. h. also im direkten oder auch im indirekten Lichte resp. im Dunkelfeld alle gewünschten histologischen Strukturfeinheiten des lebenden Gewebes im Bereich des Augenhintergrundes mit derselben Präzision zu Gesicht zu bringen wie im Bereiche des vorderen Bulbusabschnittes.

2. Die Lösung des Problems, auch die hinteren Glaskörperschichten und speziell den lebenden Augenhintergrund der direkten und indirekten stereomikroskopischen Beobachtung bei starken Vergrößerungen im fokalen Lichte der Gullstrandschen Nernstspaltlampe zu erschließen.

Nach dem Gesagten standen wir zunächst für die Beobachtung der tiefsten Glaskörperschichten und des Augenhintergrundes selbst vor scheinbar unüberbrückbaren Hindernissen.

[1]) Deren Lichtmenge wird außerdem noch dadurch weiter vermindert, daß die Reflexion des zur Hintergrundbeleuchtung benutzten Lichtes im Gullstrandschen Ophthalmoskop an einer durchsichtigen Glasplatte erfolgt.

Nach längeren, daraufbezüglichen Versuchen habe ich mich zunächst bemüht, für eine möglichst starke Verkleinerung des Beleuchtungswinkels Sorge zu tragen, um das Beleuchtungsbüschel möglichst von vorn in das Auge hineinzuwerfen und dabei doch gleichzeitig mit dem binokularen Mikroskope die beleuchtete Stelle beobachten zu können.

Zunächst lag einmal der Gedanke nahe, durch seitliche Abflachung der punktuell abbildenden Spaltarmlinse ein frühzeitiges Anstoßen an das Mikroskopobjektivpaar resp. die Prismentrommel zu verhüten. Dadurch wäre zwar der besagte Grenzwinkel etwas spitzer ausgefallen und das Beleuchtungsbüschel entsprechend etwas tiefer in den Glaskörper hinein zu dirigieren gewesen; doch, wie wir gleich sehen werden, kommen wir auf eine ganz andere Weise um vieles besser zum Ziel.

Und das gelang uns zunächst durch Anwendung eines das Beleuchtungsbüschel hinter der Spaltarmlinse wegfangenden und nach vorn in das Auge des Patienten reflektierenden kleinen Spiegels. Um eine möglichst einwandfreie und vollständige punktuelle Reflexion zu erhalten, mußte natürlich von der Anwendung eines gewöhnlichen Glasspiegels Abstand genommen und dafür ein hochpolierter Silberspiegel angewendet werden.

Dieser Spiegel mußte nun, um zu gleicher Zeit die Beobachtung mit dem binokularen Mikroskop zu ermöglichen, so gestellt werden, daß er etwas von oben nach unten zu das Beleuchtungsbüschel reflektierte, während entsprechend die optische Mittelachse des Beobachtungsmikroskops etwas von unten nach oben gerichtet war. Wurde der Spiegel in dieser Weise etwa über der Mitte der beiden Beobachtungsobjektive angebracht und die Einstellung des Mikroskops darunter in der besagten Weise vorgenommen, so wurde bereits ein ziemlich spitzer Winkel zwischen gemeinsamer optischer Beobachtungsachse und der Achse des Beleuchtungsbüschels erzielt.

Bei Anwendung des binokularen, an der Nernstspaltlampe bisher in Gebrauch befindlichen Mikroskops mußte von vornherein darauf verzichtet werden, den Spiegel seitlich von dem einen Mikroskopobjektive anzubringen, da bei dieser Versuchsanordnung der erstrebte möglichst spitze Winkel für die Beobachtung der hinteren Glaskörperschichten immer noch zu groß ausgefallen wäre und die oben genannten störenden Punkte sich unliebsam bemerkbar gemacht hätten.

Angeführt sei noch, daß es bei der geschilderten Anordnung des Silberspiegels in der Mitte über den beiden Objektiven des Beobachtungsmikroskops nicht möglich war, die ganze Länge des leuchtenden Spaltbüschels hinter der Beleuchtungslinse zur fokalen Konzentration auf das Bulbusinnere auszunutzen, einmal deshalb, um den Mikroskopobjektiven darunter noch Platz zu lassen, zweitens aber, weil dann der Grenzwinkel auch von oben her zu groß ausgefallen wäre und die Iris

des untersuchten Auges einen Teil des senkrecht stehenden Spaltbildes wegfangen mußte. Das Spaltbild konnte somit bei dieser Versuchsanordnung nur zu ca. zwei Dritteln seiner Länge für die fokale Beleuchtung des Bulbusinnern nutzbar gemacht werden.

Mit Hilfe des Silberspiegels gelang es nun zunächst in der besagten Weise, zur Erforschung des lebenden Glaskörpers ein gutes Stück tiefer in diesen mit unserem Beobachtungsinstrumentarium einzudringen. Und in der Tat war es möglich, auf diesem Wege über den feineren Bau und die Anordnung des mittleren Glaskörperdrittels bis maximal (bei Hyperopen) zum Beginne des hinteren Drittels Aufschluß zu erhalten. Auf die eigentlichen Ergebnisse dieser Untersuchung werden wir später zurückzukommen haben (Mittlg. 2).

Noch weiter mit dieser Versuchsanordnung vorzudringen, gelang uns aus denjenigen Gründen nicht, die wir oben darzulegen Gelegenheit nahmen.

Da ergab sich nun, um unsere histologische Forschung vor allem auch auf den lebenden Augenhintergrund auszudehnen, nach weiteren Studien in dieser Richtung zunächst der Gedanke, daß, wenn es möglich wäre, das Bild des Augenhintergrundes virtuell um das der Erforschung scheinbar verschlossene hintere Drittel des Glaskörperdurchmessers resp. gar um dessen Hälfte an die Linse heranzurücken und in dasjenige Bereich hinein zu verlegen, das im Glaskörper sonst mit dem bisherigen Instrumentarium der Nernstspaltlampe noch zu durchforschen gelingt — also das vordere Drittel resp. die vordere Hälfte des Glaskörpers — auch eine direkte Betrachtung und eine direkte fokale Beleuchtung des Augenhintergrundes bei Anwendung unseres Silberspiegels gelingen müsse.

Und die Lösung dieses Problems ergab sich theoretisch durch Vorschaltung eines in bestimmter Weise optisch gestalteten Kontaktglases auf die lebende Cornea[1]).

Wie die Abb. 1 zeigt, ist hier auf das lebende Auge im Seitenschnitt ein Kontaktglas aufgesetzt, dessen Dimensionen den durchschnittlichen physiologischen Dimensionen des vorderen Bulbusabschnitts genau angepaßt sind.

Die optischen Maßverhältnisse dieses unseres ersten Kontaktglasmodells waren nun folgende:

Die Innenkrümmung der der Hornhaut selbst anliegenden Glasfläche besaß einen Radius von 7,5 mm, der Krümmungsradius der auf der Sclera aufliegenden Tragfläche maß 12,0 mm, während sich der Durchmesser der auf der Hornhaut aufliegenden Innenkrümmung auf

[1]) Die Theorie und das Prinzip des gelösten Problems wurde von mir bereits am 23. I. 1918 im „Verein der Ärzte zu Halle a. S." mitgeteilt und veröffentlicht.

10,5 mm und der Gesamtdurchmesser des Glases inkl. seiner Trägerfläche auf 17 mm stellte. Die plan geschliffene Vorderfläche hatte dagegen einen Durchmesser von 10,0 mm.

Nach diesen Angaben wurde uns von den Zeißwerken in Jena nach Rücksprache mit Herrn Dr. Henker, welchem ich die theoretische Lösung des in Rede stehenden Problems am 7. November 1917 unterbreitete und dem ich an dieser Stelle für seine Bemühungen im Interesse unserer neuen Untersuchungsmethode meinen verbindlichsten Dank ausspreche, ein solches Kontaktglas hergestellt, das nach der Berechnung von Herrn Dr. Henker bei einem Brechungsexponenten von 1,52 einen Brechwert von —69,4 D repräsentierte.

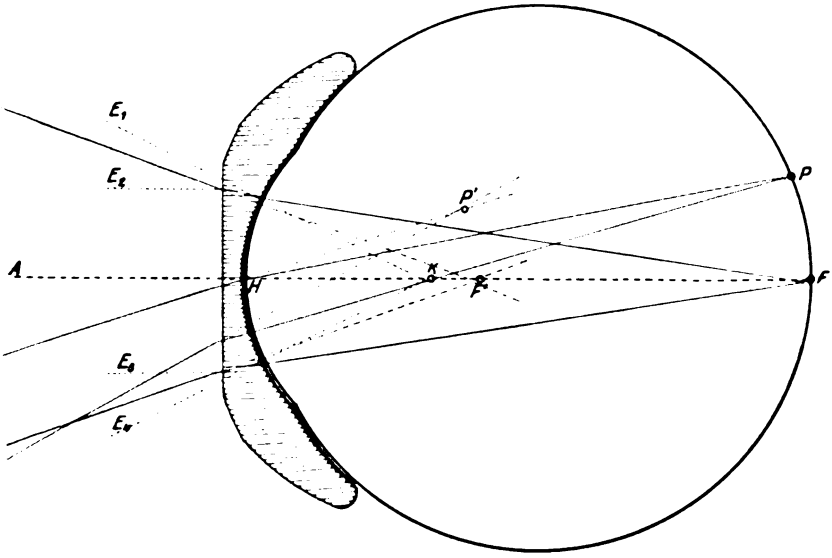

Abb. 1.

Setzten wir, wie die ersten Versuche lehrten, dieses Kontaktglas nach Füllung mit physiologischer Kochsalzlösung, die einen ähnlichen Brechungsexponenten wie die Cornea besitzt, auf das Auge des zu untersuchenden Patienten auf, so wurde infolge des Strahlengangs, wie aus Abb. 1 ersichtlich ist, das Bild des Augenhintergrundes, speziell der Fovea *F* und der Papille *P*, scheinbar nach vorn bis ungefähr zur Grenze des vorderen zum mittleren Glaskörperdrittel verlegt; daselbst erschien dieses Bild dann bei *F'* resp. *P'*, wurde dort auch makroskopisch hinter der Linse sichtbar und konnte hier mit unserem binocularen Beobachtungsmikroskope gefaßt und im fokalen Lichte bei starker Vergrößerung betrachtet werden.

Zu dem genaueren Strahlengang in Abb. 1 sei bemerkt, daß der Be-

rechnung das reduzierte Listingsche Auge, welches das blauschraffierte Kontaktglas trägt, zugrunde gelegt ist. In der genannten Zeichnung bedeutet K den Knoten- und Krümmungsmittelpunkt der brechenden Hornhautfläche, H den Hauptpunkt des brechenden Systems, M den Krümmungsmittelpunkt für die Bulbuskapsel selbst. AF ist die optische Achse, die mit E_1 bis E_4 bezeichneten Linien bedeuten die zur Konstruktion des Strahlenganges nötigen Einfallslote. Grün ist der den Punkt F (Fovea) nach F', rot der den Punkt P (Papille) nach P' verlegende Strahlengang dargestellt.

Statt des Kontaktglases eine ähnlich stark wirkende Negativlinse in ein Brillengestell vor das zu untersuchende Auge zu setzen, hätte zwar das Bild des Augenhintergrundes ebenfalls näher an die Linse des Auges herangezogen, doch wäre damit eine Beobachtung mit unseren Objektiven nicht möglich gewesen, weil dann die letzteren nicht nahe genug an das Auge hätten herangebracht werden können und damit das Augenhintergrundsbild außerhalb der Objektivbrennweite gelegen gewesen wäre, und zwar auch bei schwächeren Objektiven.

Das auf das Kontaktglas von dem Silberspiegel her auffallende konvergente Beleuchtungsbüschel wird durch die Negativwirkung des Kontaktglases in seiner Konvergenz derartig abgeschwächt, daß das punktuelle Spaltbild auf diese Weise bis zum Hintergrund verlegt und derselbe im fokalen Lichte Stelle für Stelle mit dem binokularen Beobachtungsmikroskope untersucht werden kann.

Die Augenhintergrundsuntersuchungen im fokalen Lichte mit Hilfe dieses ersten Kontaktglases und dem bisher verwendeten binokularen Mikroskope ließen jedoch einige weitere Schwierigkeiten erkennen, die im folgenden bestanden:

Erstens paßte das beschriebene Modell des Kontaktglases nicht für alle Augen ausnahmslos, sondern zeigte bei vielen Augen die Neigung, nach unten zu gleiten, so daß das ganze System dezentriert und infolge des dadurch bedingten mehr oder weniger ausgeprägten Hindurchsehens durch die Randpartien des Glases infolge des Randastigmatismus schiefer Büschel das gesehene Bild häufig etwas unscharf wurde. Diese Neigung des Kontaktglases, nach unten zu gleiten, hatte ihre Ursache in dem etwas zu geringen Innenhöhlungsdurchmesser des Kontaktglases von 10,5 mm, wodurch in diesen Fällen für den Rand der Innenhöhlung am Cornealimbus keine genügende Stütze geboten wurde.

Die zweite Schwierigkeit beruhte darauf, daß sich beim Aufsetzen des Kontaktglases häufig Luftblasen unter demselben bildeten. Dieser Fehler war ebenfalls eine Folge der etwas zu starken Innenkrümmung des Kontaktglases von 7,5 mm.

Ein dritter Punkt war der, daß infolge des unvermeidlichen Lidschlags sich sehr gern Schleimbläschen und -tröpfchen dicht nebenein-

ander an der Vorderfläche des Kontaktglases absetzten. Hier handelte es sich um eine eigentümliche Erscheinung, welche offenbar in der von der Affinität der normalen Hornhaut zu den Schleimteilchen verschiedenen Affinität des Kontaktglasmaterials ihre Ursache hatte.

Eine weitere vierte Schwierigkeit stellte sich bei Benutzung des ersten Kontaktglasmodells heraus, welche darin bestand, daß das gesehene Bild auch bei nicht so starker Vergrößerung und gut zentriertem Sitz des Kontaktglases nicht in allen Fällen so scharf erschien, wie es wünschenswert war. Da nämlich auch bei dem für die Versuche gewählten Objektivpaare a_3 die Mitten der einzelnen Objektivgläser

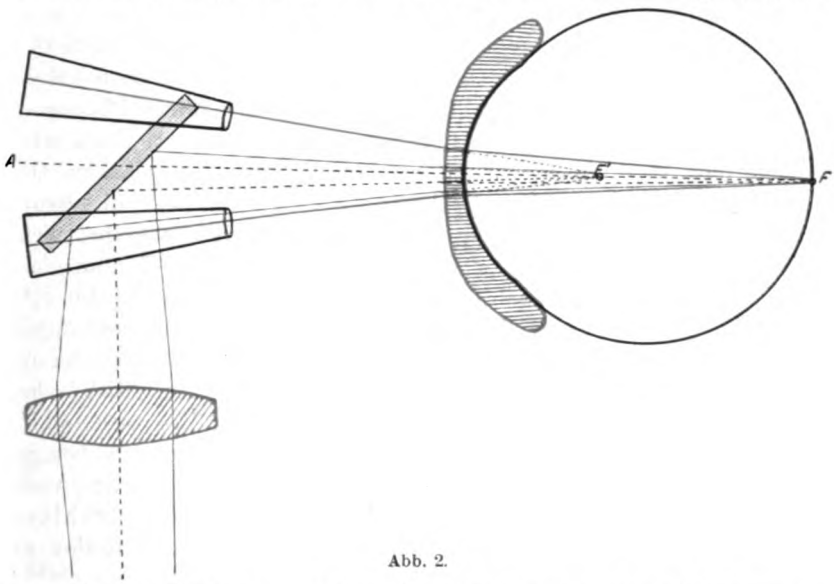

Abb. 2.

um noch ungefähr 8 mm voneinander abstehen, so waren wir gezwungen, die optischen Achsen der beiden Objektivrohre immer noch mehr oder weniger durch die Randteile des Kontaktglases, der Cornea und der Augenlinse verlaufen zu lassen, welche infolge ihrer erhöhten astigmatischen Strahlenbrechung in diesen und jenen Fällen eine ganz leichte Verzerrung und Verschleierung des Bildes zu bewirken vermochten. Vor allem dann, wenn wir die Papille betrachteten, kam die Verschleierung mitunter etwas störend zum Ausdruck. Um aber die Papille sehen zu können, muß der Patient leicht nach der Seite sehen, bis wir im Lichtkegel des Silberspiegels ungefähr die Papille makroskopisch als kleine rötlichweiße Scheibe, die sich von dem im übrigen rötlichen Augenhintergrunde abhebt, ungefähr in der optischen Mittelachse des Beobachtungsmikroskopes erkennen. Und bei dieser Einstellung der Papille steht nun, wie leicht verständlich ist, das Auge mitsamt dem Kontakt-

glase so nach der Seite gewendet, daß mindestens das eine Objektivrohr ausgesprochen durch die Seitenteile des Kontaktglases, der Cornea und Linse zu visieren hat. Hierdurch kam also der besagte Fehler vor allem zustande resp. wurde er störend vergrößert, und das um so mehr, als wir ja ein Kontaktglas von außerordentlich hoher negativer Brechkraft vor uns haben[1]).

Schließlich kam als letzter optischer Fehler der gewählten Versuchsanordnung ein an der Vorderfläche des Kontaktglases entstehender Reflex in Betracht, der durch das in einem so spitzen Winkel auf eine Planfläche auffallende Beleuchtungsbüschel des Silberspiegels erzeugt wurde. Am Kontaktglase, speziell an dessen Vorderfläche nahm selbst bei schärfster Einstellung des Spaltbildes die Reflexion eine derartig große ca. 2 mm breite und über 8—10 mm hohe Fläche ein, die intensiv graulich gefärbt erschien, daß auch dieses Phänomen störend wirken mußte. Dieser Fehler konnte nur dadurch vermieden werden, daß man den Spiegel nicht in der Mitte über den beiden Objektiven, sondern entweder etwas seitlich der Mitte oder überhaupt neben den Objektiven anbrachte, so daß das Spaltlichtbüschel nicht über dem Schnittpunkte der Objektivachsen mit dem Kontaktglase und der Cornea, sondern seitlich davon in das Auge einfiel (Abb. 2)[2]).

Diese letztere Anordnung ließ sich jedoch bei Verwendung eines Doppelobjektivs deshalb nicht ausführen, weil dann der Winkel zwischen der optischen Achse des Beleuchtungsbüschels und der gemeinsamen Mittelachse des Beobachtungsinstrumentes nicht spitz genug ausgefallen wäre und infolge davon wiederum der Tiefenuntersuchung des Auges aus den oben geschilderten Gründen eine relativ frühzeitige Grenze gesetzt worden wäre.

Was nun die weitere Korrektur der oben aufgezählten Fehler anbelangt, so konnte der letztgenannte störende Reflex an der Planfläche des Kontaktglases ferner dadurch leicht ausgeschaltet werden, daß man das Kontaktglas vorn nicht plan, sondern leicht konvex gekrümmt schleifen ließ.

Wir wählten daher, um, wie wir noch sehen werden, auch den übrigen genannten Fehlern noch Rechnung zu tragen, ein zweites Modell des Kontaktglases, das an seiner Vorderfläche einen Durchmesser von 8 mm besaß und nicht plan, sondern mit + 10,0 D geschliffen war. Die Neigung des ersten Kontaktglases, leicht nach unten zu gleiten, war bei diesem zweiten Modell dadurch vermieden, daß sowohl der Innenhöhlungsradius von 7,5 mm auf 8,0 mm, sowie der Durchmesser

[1]) Die hier nicht berücksichtigte chromatische Aberration des Kontaktglases ist gering, soll aber in weiteren diesbezüglichen Versuchen ebenfalls eventuell noch beseitigt werden.

[2]) Diese Abbildung ist bereits mit dem sogleich zu besprechenden Kontaktglasmodelle Nr. 2 dargestellt.

dieser Innenhöhlung von 10,5 mm auf 11,0 mm, der Gesamtdurchmesser inkl. der Trägerschicht auf 19 resp. 20 mm vergrößert wurde. Dieses zweite Modell, das jetzt bei uns im Gebrauche steht und einen Negativwert von —54,5 D besitzt (Abb. 3), paßt dadurch für ungefähr alle Augen, als sich evtl. bildende Hohlräume beim Aufsetzen spontan mit Flüssigkeit füllen und Luftblasen unter der Innenhöhlung vermieden werden. Ein Abgleiten nach unten ist hier deswegen nicht so leicht möglich, weil der obere Innenhöhlungsrand sich auf den Corneälimbus besser aufstützen kann, wodurch er dann besseren Halt gewinnt. Außerdem bewirkt die verbreiterte Trägerschicht eine festere Stütze des ganzen Glases im unteren Fornix des Conjunctivalsackes.

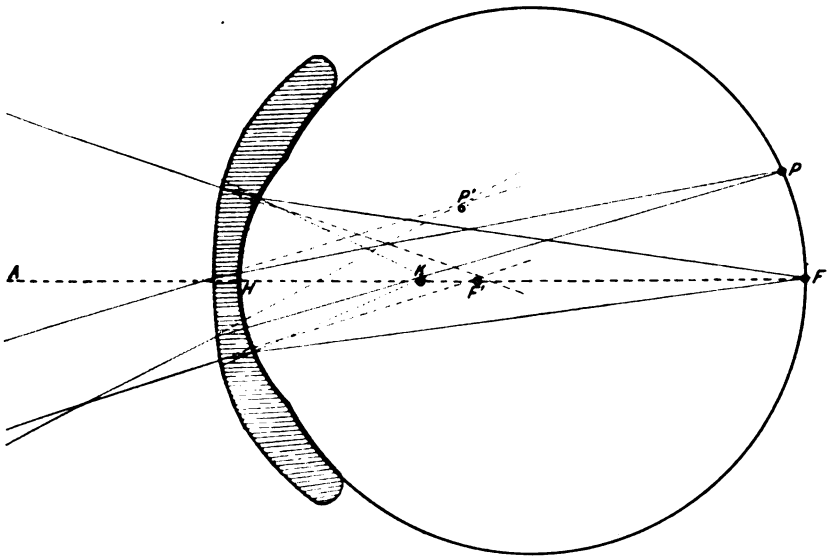

Abb. 3.

Bemerkt sei noch, daß es auch hier, wenn trotzdem eine gewisse Neigung des Abgleitens bestehen sollte, leicht gelingt, durch eine unter dem gleichseitigen Ohre und dem Unterlide über die andere Kopfseite hinweggeführte schmale Binde, zwischen die und das Unterlid ein kleines Tupferpolster eingeschoben wird, das Lid etwas an das Kontaktglas anzudrücken und das letztere besser in seiner Lage zu halten.

Die konvexe Vorderfläche mildert fernerhin infolge Herabsetzung der stark negativen Brechkraft die bei dem ersten Kontaktglase sehr stark ausgesprochene astigmatische Randwirkung, ferner den bei dem letzteren Glase relativ scharfen Übergang zwischen Trägerschicht und vorderer Planfläche. Bei dem zweiten Modelle ist der Übergang bedeutend flacher gestaltet, gewissermaßen in zwei Etappen geschliffen,

und der Lidschlag bewirkt nicht mehr eine evtl. Reizung an der besagten Übergangskante. Wenn auch das zweite Kontaktglas im ganzen etwas schwerer ist als das erste war, so zeigte es sich doch infolge seiner mehr abgerundeten und handlichen Form für den Patienten angenehmer.

Während nun das erste Kontaktglas bei einem emmetropischen Auge bis auf 15 mm hinter seiner planen Vorderfläche das Hintergrundsbild heranzog und in einer scheinbaren Größe von 0,86 gegenüber der Norm, also etwas verkleinert, dort abbildete, liegt bei dem an der brechenden Vorderfläche mit +10,0 D geschliffenen zweiten Kontaktglase das Hintergrundsbild 18,2 mm hinter der Vorderfläche des Kontaktglases und der Augenhintergrund wird in gleicher Größe dort abgebildet[1]), was für die Berechnung der Linearvergrößerung von Vorteil ist[2]). Der Strahlengang bei dem zweiten Kontaktglase verläuft ähnlich wie bei dem ersten und ist auf Abb. 3 dargestellt[2]).

Bezüglich der Korrektur des zweiten Fehlers, der Luftblasenbildung unter dem Kontaktglase, sagten wir schon, daß bei dem neuen Kontaktglase durch die stärkere Abflachung der Innenhöhlung die Bildung von Luftblasen beim Einsetzen des Glases auf ein Minimum beschränkt werden konnte. Da nun natürlich es immer noch genug Hornhäute geben wird, die nicht ganz so regelmäßig gebaut sind, daß sie sich dem neuen Kontaktglase trotz schwächerer Innenkrümmung restlos anschmiegen werden, so kann man Luftblasen, die sich hier trotzdem noch bilden, einmal dadurch vermeiden, daß man das mit physiologischer Kochsalzlösung gefüllte Kontaktglas in möglichst geneigter Kopfhaltung des Patienten auf das Auge aufsetzt. Gelingt es auch hierdurch nicht, Luftblasen ganz zu vermeiden, so bewährte sich mir eine gewöhnliche kleine Pravazsche Stempelspritze, an deren leicht gekrümmte Kanüle von der Mündung ab eine zweite kleine Kanüle auf ca. 10 mm hin angelötet war. Die beiden Kanülen wurden etwas abgeplattet, namentlich vorn. Man führt zur Entfernung der Luftblasen die auf die Spritze aufgesetzte Doppelkanüle unter der Trägerschicht hindurch in die Luftblase ein und während man jetzt aus der Spitze etwas Kochsalzlösung in die Luftblase einspritzt, entweicht die Luft der Luftblase aus der zweiten angelöteten Kanüle, welche zweckmäßig etwas nach Abgang von der Lötstelle nach außen aufgebogen ist. Daß die Kanülenmündungen trotz der plattgedrückten Form gut abgerundet sein müssen, um Läsionen der Hornhaut und Haftenbleiben an der Limbusconjunctiva zu vermeiden, sei nur beiläufig erwähnt.

Der dritte Punkt, den wir oben anführten, ist nur schwer zu korri-

[1]) Nach Angabe von Herrn Dr. Henker.

[2]) Bei hyperopischen Augen liegt, wie sich aus der Bulbusabkürzung dabei ergibt, das Bild entsprechend näher an der Linse, umgekehrt bei Myopie wieder etwas weiter von dieser entfernt, während die Bildgröße dabei annähernd unverändert bleibt.

gieren. Die sich an dem Kontaktglas ansetzenden Schleimbläschen und Schleimtröpfchen kann man dadurch ganz oder teilweise vermeiden, daß man entweder das Kontaktglas öfters mit einem sauberen Kochsalztupfer abwischt oder den Patienten auffordert, möglichst wenig oder gar nicht zu zwinkern. Eine bedeutende Besserung wurde von der Firma Zeiß durch Verwendung einer anderen Glasart bei dem zweiten Modelle erreicht.

Die vierte Forderung, möglichst die Randpartien des Kontaktglases, der Cornea und Linse zu vermeiden und die Beobachtung mehr oder ausschließlich durch die zentral gelegenen Partien dieser Medien vorzunehmen, war nun unter Anwendung eines Objektivpaares nicht möglich. Das benutzte Objektivpaar a_3 ist nach den Angaben der Zeißwerke dasjenige, welches das Minimum der Objektivdistanz bzw. der Herstellbarkeit darstellt. Enger lassen sich die beiden Objektivöffnungen nicht mehr aneinander annähern. Und deshalb blieb hier nur ein Weg übrig, um zentral durch die genannten Medien hindurchzusehen und dabei doch stereoskopisch das gesehene Bild zu betrachten — und das war die Anwendung eines gewöhnlichen Mikroskoptubus unter Benutzung der Abbeschen Prismenkombination resp. der Abbeschen stereoskopischen Okulare.

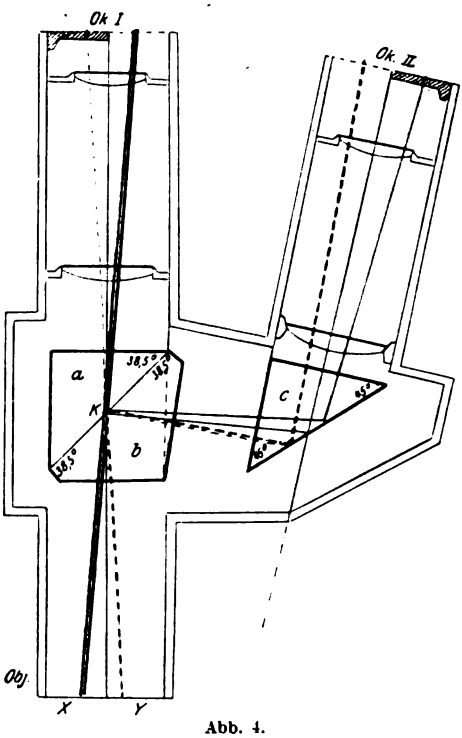

Abb. 4.

Bekanntlich handelt es sich bei diesem Instrumentarium darum, unter Benutzung nur eines Objektivs zwei Okularansätze derart an der anderen Seite des Mikroskoptubus anzubringen, daß je eine Objektivbüschelhälfte dem Beschauer in das rechte, bzw. in das linke Auge fällt.

Der schematische Strahlengang in diesem Abbeschen System ist aus der Abbildung 4 ersichtlich.

Dabei erfolgt die Teilung der vom Objektiv kommenden Strahlenbüschel zum Zwecke der Erzeugung von zwei getrennten Bildern am oberen Ende des Tubus durch partielle Reflexion an einer sehr dünnen

Luftschicht zwischen den beiden Prismen *a* und *b*, von denen das obere Prisma *a* nach dem Okularende zu einen Winkel von 38,5° besitzt, während das dem Objektiv zugewendete Prisma *b* beiderseits den gleichen Winkel aufweist.

Während nun die eine vom Objektiv kommende Strahlenbüschelhälfte geradeaus durch die Trennungsfläche der beiden Prismen, daselbst sich kreuzend, unverändert hindurchgeht und das Bild des Objektes vermittels des Okulars *Ok 1* dem einen Auge des Beobachters übermittelt, empfängt das Okular *Ok 2*[1]) durch das Prisma *c*, welches zwei Winkel von 45° besitzt und totale Reflexion bedingt, sein Objektbild aus der Basisfläche des unteren Prismas *b* und infolge teilweiser Reflexion ungefähr die Hälfte des Gesamtbüschels resp. des aus dem Objektive *Obj* kommenden Lichtes.

Unter Benutzung der vollen Okularöffnungen sieht mithin der Beschauer beidäugig, aber zunächst nicht stereoskopisch, das Objekt, wie sich aus dem rot gezeichneten Strahlengange ergibt. Schaltet man nun aber vor die beiden augenseitigen Okularöffnungen ein halbkreisförmiges Blendenpaar, das beide Innen- oder Außenhälften der okularen Gesichtsfelder abblendet, so zeigt der grüne Strahlengang, daß die Hälfte *x* der Objektivstrahlenbüschel dem einen Auge, die andere Hälfte *y* dem anderen Auge des Beobachters zugeführt wird, so daß der geringe ideelle Abstand der beiden Objektivstrahlenbüschelhälften genügt, für den Beobachter eine stereoskopische Wirkung zu erzielen. Dabei erfolgt, wie der Strahlengang lehrt, für den Untersucher eine Umkehrung des gesehenen Bildes.

Während sich nun ferner in dem ganzen Systeme zur Anpassung an den Pupillenabstand des Beobachters das eine Okularrohr *Ok 2* innerhalb einer gewissen Grenze beliebig dem Okular 1 annähern oder von ihm entfernen läßt, haben wir hier ein stereoskopisches Beobachtungsinstrument an der Hand, das unseren Forderungen in jeder Beziehung genügt.

Der große Vorteil dieser Apparatur liegt darin, daß wir mit dem einen relativ schmalen und noch weniger als die Hälfte des Raumes unseres früheren Objektivpaares a_3 einnehmenden Mikroskoptubusobjektive a_3[2])

---

[1]) Wie Abb. 4 lehrt, sind hier, um dem für die Lichtstrahlenbündel des Okulars 2 etwas längeren Wege Rechnung zu tragen, die beiden Okularlinsen von der Okularöffnung etwas entfernt angebracht. Der gemeinsame Kreuzungspunkt der Strahlenbüschel für beide Beobachteraugen liegt im Punkt *K*, also an der Grenzfläche der Prismen *a* u. *b*. Dem gezeichneten Schema wurde eine Darstellung des Abbe im Durchschnitte in der 35. Ausgabe des Katalogs über Mikroskope der Firma Carl Zeiß in Jena zugrunde gelegt.

[2]) Die bisher beim Abbe gebräuchlichen Objektive sind hier nicht so gut verwendbar, weil sie einen zu großen Durchmesser haben und ihre Fassung zu voluminös gestaltet ist. Hier kann der Silberspiegel nicht nahe genug an die

hier auskommen können und zur Durchsicht der vorderen Augenmedien und des Kontaktglases nur eine so kleine Fläche benötigen, daß die astigmatische Randwirkung der durchstrahlten Flächen auf ein Minimum reduziert ist. Unter Beobachtung resp. Vermeidung der genannten Schwierigkeiten haben wir hierin ein Mittel, den lebenden Augenhintergrund bei starken Vergrößerungen im fokalen Lichte zu untersuchen.

Diese Vergrößerung stellt sich nun, wie wir schon früher zu berühren Gelegenheit hatten, bei Verwendung des Doppelobjektives a_3 und des Okularpaares 5 zu ungefähr 86fach linear. Bei der Abbeschen Apparatur läßt sich jedoch aus technischen Gründen ein stärkeres Okularpaar als Okular 2 nicht verwenden und wir sind hier allein auf die Benutzung entsprechend starker Objektive beschränkt. Unter Anwendung des Objektivs a_3 und des Okularpaares 2 erhalten wir im Abbe eine zirka 45fache lineare Vergrößerung, die, weil wir mit den noch stärkeren Objektiven näher heranrücken müßten und dabei das Kontaktglas fast berühren würden, nicht weiter zu steigern ist. So wäre z. B. eine Benutzung des nächst stärkeren Objektivs A[1]) nur möglich unter Verwendung entweder des ersten Kontaktglasmodells oder eines an der Vorderfläche negativ geschliffenen Kontaktglases. Hier läge dann das virtuelle Retinabild so nahe an der Kontaktglasvorderfläche, daß die relativ kurze Brennweite derjenigen Objektive, die stärker als a_3 wären, gewahrt werden könnte und es auf diese Weise möglich wäre, ohne Berührung des Kontaktglases das Hintergrundsbild zu betrachten. Doch würden wir hier wieder von der Objektivvergrößerung die nicht unwesentliche Bildverkleinerung des Kontaktglases abzuziehen haben, so daß der durch die Anwendung stärkerer Objektive als a_3 geschaffene Vorteil wieder aufgehoben würde.

Die genannte 45fache lineare Vergrößerung beim Abbe genügt für diejenigen Objekte des Augenhintergrundes, die wir im fokalen Lichte zu untersuchen haben, in vielen Fällen vollkommen, um auch feinere mikroskopische Verhältnisse im direkten und indirekten Lichte zu erforschen.

Dagegen können wir nicht umhin, zur Erreichung der stärkeren und stärksten Vergrößerungen, also 65- und 86fach linear, die erste Apparatur zu gebrauchen und das Doppelobjektiv anzuwenden. Da speziell das weiter unten noch genauer zu besprechende Modell 3 des Kontaktglases an seiner brechenden Vorderfläche ebenfalls 10 mm Durchmesser besitzt wie das erste Glas und, ohne weder aus derselben Glasart (wegen der Bildung der Schleimbläschen) noch von derselben sehr hohen negativen Brechkraft zu sein, dabei die Retina doch fast in natürlicher

optische Beobachtungsachse herangebracht werden, so daß der „Grenzwinkel" zu groß wird.

[1]) Freier Objektabstand nur 9 mm, Äquivalentbrennweite 15 mm.

Größe abbildet, so können wir hier durch Übung, wie die weiteren Versuche lehrten, sehr gut alles das erreichen, was wir brauchen, um sämtliche im fokalen Lichte sichtbaren histologischen Einzelheiten auf resp. im lebenden Augenhintergrunde zu sehen. Durch Übung in der Anwendung des Doppelobjektivs lernen wir auch schließlich die hier und da durch den Randastigmatismus schiefer Büschel leicht störenden Einflüsse des Kontaktglases bei Vergrößerungen jenseits der 45fachen, also bei Anwendung von Okularpaar 3 resp. 4 resp. 5 und Objektiv a_3[1]) vermeiden resp. überwinden.

Speziell auch die auf ca. $^2/_3$ der Länge gegenüber der Abbeschen Apparatur reduzierte Spaltbildlänge ist dabei für die histologische Erforschung der feineren fokal beleuchteten Augenhintergrundsstruktur belanglos und genügt, wie wir in der nächsten Mitteilung noch genau sehen werden, vollkommen zur direkten resp. im Dunkelfeld gesehenen Betrachtung der beobachteten Hintergrundsstelle.

3. Die eigentliche Apparatur und Anwendungstechnik der neuen Untersuchungsmethode.

Des weiteren wollen wir nun die speziellere Apparatur und eigentliche Anwendungstechnik unserer neuen Untersuchungsmethode noch einer gesonderten Besprechung unterziehen.

Das Kontaktglas, das wir nach jeder Untersuchung zweckmäßig in 80proz. Alkohol aufbewahren, um einmal der Sterilität zu genügen und andererseits Schleimflocken und ähnliches möglichst davon entfernt zu halten, wird mit Wasser abgespült, evtl. mit einem sauberen Tupfer abgetrocknet und mit physiologischer Kochsalzlösung von Zimmertemperatur gefüllt. Dieses gefüllte Kontaktglas setzen wir bei vornübergeneigter Kopfstellung des Patienten in die mit zwei Fingern gespreizte Lidspalte ein, wobei der Patient zunächst nach unten sieht und dann den Blick sofort geradeaus richtet. Dann wird der Patient aufgefordert, möglichst wenig zu zwinkern, um das Kontaktglas vor Schleim und Bindehautsekret zu bewahren. Daß man es vermeiden muß, beim Einsetzen des Kontaktglases die brechende Vorder- und Rückfläche desselben mit den Fingern zu berühren, um Fettflecke zu vermeiden, versteht sich von selbst, ebenso wie auch die vorhergehende Atropinisierung und Cocainisierung des betreffenden Auges.

Für Patienten, bei denen Atropin nicht angezeigt erscheint, genügt eine starke Cocainisierung unter evtl. gleichzeitiger Darreichung eines Tropfens $^1/_2$proz. Homatropins. Allerdings ist hier die Untersuchungstechnik etwas schwieriger und das Gesichtsfeld bei der systematischen Absuchung des Augenhintergrundes etwas kleiner.

[1]) D. h. also bei Anwendung von 50-, 65- resp. 86facher Linearvergrößerung.

Bei gutem Sitze des Kontaktglases muß dasselbe orthozentrisch sitzen, nirgends Luftblasen zwischen sich und der Hornhaut erkennen lassen und das Bild der Retina wie eine rötliche, mit gerade erkennbaren Gefäßen durchzogene Hohlkugel mehr oder weniger dicht hinter dem scheinbaren Orte der Linse erscheinen.

Bemerkt sei hier, daß man kleine und nicht in der Mitte der Innenhöhlung des Kontaktglases sitzende Luftbläschen nicht zu entfernen braucht, da sie nicht störend wirken. Die Entfernung der größeren sich evtl. doch bildenden Luftblasen wurde oben besprochen.

Genau wie bei jeder anderen Untersuchung an der Nernstspaltlampe wird nun das Kinn des Patienten auf die Kinnstütze aufgelegt, dagegen

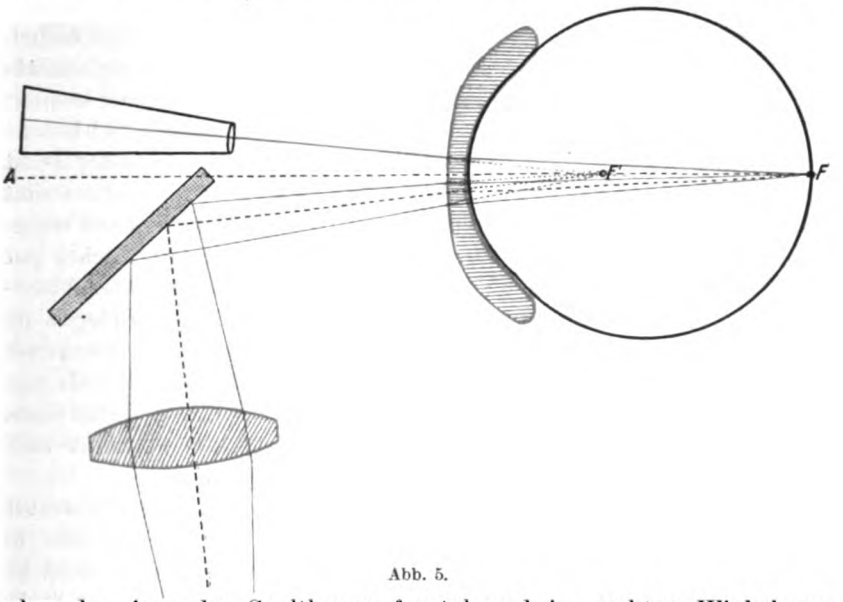

Abb. 5.

aber der Arm der Spaltlampe frontal und im rechten Winkel zur Medianebene gestellt, und zwar so, daß die Nernstlampe selbst sich stets temporal von dem zu untersuchenden Auge befindet.

Der 1,5 × 3,5 cm[1]) messende Silberspiegel hängt vermittels eines Kugelgelenks an einem ungefähr 7 cm langen biegsamen Bleibügel[2]), welcher an der Fixationsschraube der Spaltarmlinse so befestigt ist, daß er sich ohne weiteres in jede Stellung biegen läßt, während das Kugelgelenk die Stellung des Silberspiegels ebenfalls in beliebiger Stellung gewährleistet.

Die mit dem Silberspiegel in ca. 2,5—3,5 cm Entfernung bewaff

[1]) Statt dessen eignen sich auch die Maße 2 × 3 cm.

[2]) Jetzt benutzen wir statt des Bleis nach den Angaben der Zeißwerke ein besseres, nicht so brüchiges Material.

nete Spaltarmlinse wird nun bei Anwendung der Abbeschen Apparatur so an das Auge herandirigiert und der Spiegel dabei so gestellt, daß das von dem Spiegel reflektierte konvergente Lichtbüschel so dicht wie möglich neben der optischen Achse (vgl. Abb. 5) des ganzen Augen- und Beobachtungssystems, d. h. also ganz leicht schräg von temporal her in das Auge hineinfällt und auf der rotgelb sichtbaren Retina einen ungefähr senkrecht gestellten, möglichst schmalen und scharfen hellgelbroten Spalt bildet. Dagegen erfolgt, wie wir sahen, bei Benutzung zweier Objektive die Einstellung des Spiegels in der Mitte oder etwas seitlich davon über diesen. Es empfiehlt sich übrigens, die optische Beobachtungsachse ebenfalls etwas seitlich von der Mitte des Kontaktglases in das Auge eintreten zu lassen, so daß gewissermaßen die Halbierungslinie des Winkels zwischen Beobachtungsbüschelachse und Beleuchtungsbüschelachse ungefähr durch die Kontaktglasmitte verläuft, ein Verhalten, das auf den Abb. 2 und 5 zum Ausdruck kommt.

Bei der zuerst geschilderten Anordnung des Spiegels ist das Abbesche Beobachtungssystem in einen Schlitten eingeschoben, welcher sonst das gewöhnliche Beobachtungsmikroskop trägt. Dieser Schlitten sitzt mittels eines nach vorn und hinten beweglichen Scharniers auf einem dreifüßigen Stativ, welches auf der Grundglasplatte des Tisches gut verschiebbar ist. Infolge der Verwendung eines Objektivs bei der Abbeschen Apparatur wird dann die ganze Lichtwirkung des Spiegels im vollen Umfange ausgenutzt. Der hinter der Spaltarmlinse orthozentrisch befindliche Spiegel empfängt die ganze Länge des Spaltbüschels und macht sie für die Beobachtung verwertbar, während im Gegensatze dazu, wie wir sahen, bei unserer früheren Anordnung nur ungefähr zwei Dritteile der Spaltlänge ausgenutzt werden konnten.

Man achte nun darauf, daß das Objektiv der Abbeschen Apparatur in horizontaler Aufmontur auf dem dreifüßigen Stativ ungefähr in halber Höhe des Silberspiegels an diesem vorbeigeht und ihn nicht berührt, stets bewahre man sich eine gewisse Bewegungsfreiheit trotz äußerst spitzem Winkel zwischen Spaltbüschel und optischer Achse der Abbeschen Hochstellung. Indem nun die rechte Hand das Stativ umgreift und dabei der Daumen und Zeigefinger die Mikrometerschraube des Abbe dirigieren, besorgt die linke Hand — wenn wir ein rechtes Auge untersuchen — die Direktion des Spaltlichtes auf dem Augenhintergrunde. Untersuchen wir das linke Auge des Patienten, ist die Sache natürlich umgekehrt. Die Umkehrung des Bildes im Abbe erschwert die Untersuchung, wird aber durch Übung leicht überwunden.

Im Gegensatze zu unserer früheren Untersuchungstechnik erfolgt nun die mehr oder weniger fokale Konzentration des Spaltbildes nicht mit der unterhalb des Spaltarms an deren äußerstem Ende befindlichen Triebschraube, sondern durch sehr geringfügiges Vor- und Zurück-

schieben des Spaltarmes der Nernstspaltlampe. Dagegen erhalten wir ein Wandernlassen des Spaltbildes nach rechts und links über die beobachteten Stellen des Augenhintergrundes damit, daß wir die erwähnte Triebschraube bedienen, während die Höhen- und Tiefendirektion des Spaltbildes einmal durch einfaches Hoch- und Niederdrücken des Spaltarms, in höheren Graden aber durch Verstellung der Höhenschraube des Stativs bewirkt werden muß, wenn nicht das ganze System ein entsprechendes Scharnier am Nernstlampenstative besitzt.

Kombinieren wir alle diese die Apparatur bedienenden Handgriffe und Bewegungen, so erhalten wir bei größerer Übung eine gewisse Sicherheit in der nicht leichten Untersuchungstechnik unserer Methode der fokalen mikroskopischen Beobachtung des lebenden Augenhintergrunds.

Während naturgemäß der Patient zur Untersuchung der Maculagegend einfach geradeaus schaut, ist es notwendig, zur Beobachtung seitlich davon gelegener Partien, speziell der Papille und ihrer näheren Umgebung, das Auge des Patienten eine entsprechende geringe Seitenbewegung ausführen zu lassen, was ohne eine Verschiebung des Kontaktglases meist gelingt. Wenn wir dann auch etwas exzentrisch von der optischen Achse des ganzen Systems durch das Kontaktglas, Cornea und Linse hindurchblicken müssen, so ist das doch angesichts der geringen Parallaxe der stereoskopischen Bilder im Abbe völlig belanglos und wir erhalten auch hier noch genügend scharfe und klare mikroskopische Bilder.

Was nun das Gebiet betrifft, welches wir mit Hilfe dieser Untersuchungsmethode auf dem lebenden Augenhintergrunde bestreichen können, so kommt hier ungefähr ein kreisförmiger oder horizontal leicht ovaler Bezirk in Frage, der ungefähr die Fovea als Mittelpunkt und den 2—3fachen Papillendurchmesser als Radius hat. Die besagte leichte, senkrechte Abplattung der Kreisfläche ist in vielen Fällen dadurch bedingt, daß bei Seitenwendung der Augen die Untersuchung leichter ist als bei entsprechender Höhen- und Tiefenwendung.

Überhaupt ist eine größere Höhen- und Tiefenwendung auch bei gutem Sitze des Kontaktglases ziemlich schwierig und es ist leicht möglich, daß dabei sich das Kontaktglas einmal stärker verschiebt oder auch gar einmal aus der Lidspalte herausspringt. Um das immerhin teuere Kontaktglas hierbei nicht zu gefährden, empfiehlt es sich, unter dem Spaltlampentische einen etwas dickeren Kokosteppich oder auch einen weichen Teppich anderer Art auszubreiten und daselbst dauernd liegen zu lassen. Auch um das den Abbe resp. das binokulare Mikroskop tragende Stativ haben wir ein mit einem runden Ausschnitt versehenes weiches Tuch von dunkler Farbe gebreitet, um bei einem evtl. Herausspringen des Kontaktglases dessen Aufschlag auf die Glasplatte oder das Stativ zu vermeiden.

Um mit ein und derselben Nernstspaltlampe auf demselben Untersuchungstische sowohl die gewöhnlichen Spaltlampenuntersuchungen wie auch unsere neuen Untersuchungen des Augenhintergrunds im fokalen Licht vornehmen zu können, haben wir einmal zwei Spaltarmlinsen zum Auswechseln, von denen die eine dauernd den Silberspiegel in ungefähr richtiger Lage trägt, andererseits ein zweites Beobachtungsstativ mit Abbescher Einrichtung auf Hochstellung und horizontaler Schlittenverschiebung. Wir wechseln daher je nach dem Untersuchungsmodus nur das eine dauernd mit dem Abbe versehene Stativ mit einem anderen gleichen Stativ, das ebenfalls dauernd das binokulare Mikroskop trägt. Ja, evlt. benötigt man auch nur ein einziges Stativ, da man die Abbesche Einrichtung auch ohne weiteres auf die Montierung des Hornhautmikroskops aufsetzen resp. aufschieben kann.

Leichte Hornhaut- und Kammerwassertrübungen, Beschlägereste und ähnliches beeinträchtigen natürlich die Klarheit des gesehenen stereoskopischen Bildes in hohem Grade, ebenso bereits geringfügige Linsen- und Glaskörpertrübungen, während die physiologische Altersklerose der Linse hier weniger oder kaum störend wirkt. Natürlich richtet sich die Verschlechterung des gesehenen Bildes ganz nach dem Grade, dem Sitze und der Ausdehnung solcher Trübungen in den brechenden Medien.

Von großer Bedeutung für die Untersuchungen ist, gerade wie wir das auch bei der Untersuchung des Glaskörpers und der conjunctivalen und episcleralen Lymphgefäße sahen, eine mindestens 3—5 Minuten betragende Dunkeladaptation des Beobachters. Im Anfange der Untersuchungen wird man bei diesen oder jenen Feinheiten des Augenhintergrunds zunächst Schwierigkeiten haben, doch je länger die Dunkeladaptation, desto klarer und reicher an Einzelheiten, desto plastischer wird das gesehene Bild.

Neben der Dunkeladaptation empfiehlt es sich fernerhin, die Untersuchung unter Benutzung des von mir seinerzeit empfohlenen mattlackierten Blechgehäuses vorzunehmen, das auf den Spaltarm der Nernstlampe aufgesetzt wird und für die Untersuchung sämtliches störendes Nebenlicht abfängt. Ohne dieses Gehäuse wird nämlich bei der Frontalstellung des Spaltarms bei unserer neuen Untersuchungsmethode sehr viel Nebenlicht von dem hellerleuchteten Spalte her in unser Auge gelangen und die Helligkeit und Plastik des gesehenen Bildes störend beeinträchtigen.

Die Dauer der Untersuchung ist im allgemeinen nicht sehr beschränkt. Wie Selbstversuche ergaben, ist die Blendungswirkung auf 5—10 Minuten nicht allzu schlimm, auch zeigen sich hinterher keine längeren Beschwerden. Speziell bei längerer Untersuchung der Papille und ihrer unmittelbaren Umgebung ist ja eine subjektive Blendungs-

schädigung für den Patienten auszuschließen, weil hier keine lichtperzipierenden Elemente der Retina gelegen sind. Keiner unserer zahlreichen bis jetzt untersuchten Patienten hatte irgendeine Klage in dieser Richtung, speziell auch keinerlei Beschwerde durch das eingesetzte Kontaktglas selbst. Da wir zunächst die Versuche an amblyopischen resp. amaurotischen Augen, Opticusatrophien und ähnlichen anstellten, wobei naturgemäß erst recht keinerlei Beschwerden für den Patienten zu erwarten waren, führten wir doch bald die Untersuchungen bei Augen mit gutem Visus durch und konnten bis jetzt in keinem Falle, selbst bei einviertelstündiger Dauer der Untersuchung, irgendwelche Schädigungen des betreffenden Auges feststellen.

Wie die Beobachtung des Spaltbildes auf dem Augenhintergrunde bei stärkerer Vergrößerung lehrt, findet hier immer noch im Bereiche des Spaltbildes eine genügende, wenn auch relativ sehr enge Lichtverteilung statt, so daß man nicht unbedingt von einer für die Netzhaut evtl. schädlichen absoluten Vereinigung sämtlicher von dem leuchtenden Spalte herkommenden Lichtstrahlen sprechen kann.

Was nun den Einfluß der höheren Grade der verschiedenen Refraktionsanomalien[1]) auf die mit unserer Untersuchungsmethode gesehenen Bilder anbelangt, so erscheinen diese bei höhergradiger Hyperopie in keiner Weise beeinträchtigt, was sich nach unseren Darlegungen aus den optischen Verhältnissen, speziell der relativen Kürze des Auges erklärt. Dagegen erschwert höhere Myopie von ca. —5,0 D ab die Untersuchung in relativ hohem Grade. Finden sich Glaskörpertrübungen, die hier schon sehr häufig sind, so ist ein genauerer fokaler Untersuchungsbefund nicht mehr so gut möglich. Auch stärkere Astigmatismen jeder Art verschleiern die Bilder schon recht beträchtlich, doch muß hier natürlich die Untersuchungsmöglichkeit von Fall zu Fall entschieden resp. ausprobiert werden. Während gemischte Astigmatismen für die Untersuchungsmethode nicht geeignet sind, gelingt es manchmal beim hyperopischen Astigmatismus geringeren Grades noch ganz gut, ein leidlich klares und brauchbares Bild zu erhalten, vor allem bei nicht so starker Vergrößerung, wie z. B. bei Anwendung des Objektivs a_3 und der Okulare 3 resp. 4, was einer 50- resp. 65fachen Linearvergrößerung entsprechen würde. Viel störender als hyperopische Astigmatismen wirken bei unserer Untersuchung die myopischen Astigmatismen, doch ist hier natürlich die Bildverschleierung je nach der Achsendifferenz verschieden stark ausgeprägt.

Daß es auch Augen gibt, welche das Einsetzen des Kontaktglases nicht vertragen, muß der Vollständigkeit halber erwähnt werden. Hier spielt Hysterie, allzu große Jugend der Patienten, böser Wille und ähnliches eine große Rolle. Speziell bei Kindern unter 15 Jahren

[1]) Vgl. darüber auch die Anmerkung auf Seite 294.

wird man mit dem Einsetzen des Kontaktglases nicht viel Glück haben. Ein zartes Symblepharon oder ähnliches, Hornhautnarben und dgl. können ebenfalls das Einsetzen des Kontaktglases unmöglich machen.

Bemerken möchten wir hier noch, daß wir für diejenigen Augen, bei denen eine völlige Mydriasis aus irgendwelchen Gründen nicht ohne Bedenken angewendet werden kann und bei denen wir uns mit einer Cocaindarreichung allein begnügen müssen, ein weiteres drittes Modell des Kontaktglases haben anfertigen lassen, welches das Bild des Hintergrundes etwa in die Mitte zwischen die Bildfläche bei dem ersten Kontaktglase und diejenige des zweiten verlegt, so daß trotz relativ engerer Pupille immer noch eine gewisse Bewegungsfreiheit und Übersichtlichkeit der sichtbaren Hintergrundspartie zu gewährleisten ist. Die Maße dieses dritten Kontaktglases sind dieselben wie die des zweiten[1]), doch hat die Vorderfläche einen Durchmesser von 10 mm wie das erste Glas, ist aber statt mit + 10,0 D nur mit + 5,0 D daselbst geschliffen. Dieses Kontaktglas hat einen Negativwert von — 59,5 D. Der Vorderflächendurchmesser wurde deshalb etwas größer gewählt, um die gesamte Länge des Spaltbüschels besser ausnutzen zu können, was bei dem Kontaktglas 2 mit seinem etwas geringeren Vorderflächendurchmesser nicht immer der Fall war. Wenn auch dieses Glas im ganzen mehr abgerundeter erschien, so fiel doch leicht von dem Spaltbüschel, wenn wir das binokulare Beobachtungsmikroskop mit zwei Objektiven anwendeten und den Spiegel über den letzteren anbrachten, der oberste Teil des Spaltlichtes über die brechende Vorderfläche des Kontaktglases hinaus und ging in der Trägerschicht diffus verloren.

Beide Kontaktgläser werden bei uns dauernd benutzt, Modell 2 mehr bei den Augen mit guter Mydriasis, Modell 3 bei den übrigen. Bei Modell 3 liegt, wie schon betont, das Bild etwa nur 16,7 mm hinter dem Hornhautscheitel und kann bei engerer Pupille aus diesem Grunde leichter beobachtet werden. Von dem Modell 1, welches die genannten Fehler darbot, sind wir ganz zurückgekommen. Für die allgemeine Anwendung möchte ich nach meinen Erfahrungen durchgehend das Modell 3 des Kontaktglases empfehlen, weil hier die Einstellungstechnik wegen der größeren Bildnähe etwas leichter ist. Das Bild der Retina wird hier bei dem dritten Modelle in einer Größe von ungefähr 0,96 gegen die Norm virtuell abgebildet.

Nach beendeter Untersuchung geschieht die Abhebung des Kontaktglases einfach dadurch, daß wir einen gewöhnlichen Irisspatel vorsichtig unter die Trägerschicht einführen, leicht anheben und auf diese Weise etwas Luft zwischen Hornhaut und Kontaktglas eindringen lassen. Das Glas kann dann leicht herausgehebelt werden.

[1]) Nur der Durchmesser der optisch wirkenden Innenhöhlung mißt hier 11,5 mm statt 11,0 mm, wie bei Modell II.

In dieser Mitteilung wollen wir noch bezüglich der allgemeinen Betrachtung und des allgemeinen Aussehens des erhaltenen Hintergrundbildes einige allgemeinere und orientierende Bemerkungen vorausschicken; von dem spezielleren Aussehen und der feineren histologischen Konfiguration der erhaltenen im fokalen direkten und indirekten Lichte gesehenen Hintergrundbilder unter normalen und pathologischen Bedingungen soll dann in den nächsten Mitteilungen die Rede sein.

Für die Beurteilung der mit unserer Apparatur erhaltenen histologischen Augenhintergrundbilder müssen wir stets dessen eingedenk bleiben, daß wir es hier mit einer fokalen Beleuchtung einer relativ sehr kleinen Fläche des Augenhintergrundes zu tun haben. Wir sehen hier also in keinerlei Weise ein etwa stark vergrößertes Augenspiegelbild und dürfen daher auch nicht erwarten, ein in allen seinen Teilen gleichmäßig deutliches und scharfes Bild zu bekommen, wie wir das bisher mit dem Augenspiegel oder dem Gullstrandschen Ophthalmoskope zu sehen gewöhnt waren.

Da wir bei unserer Methode eben immer nur eine einzige, sehr kleine Fläche scharf beleuchtet sehen und diese Stelle mit starker mikroskopischer Vergrößerung betrachten, so erhalten wir stets nur ein hellgelbrotes scharfes Spaltbild mit feineren histologischen Einzelheiten eben nur in dessen Bereiche, während die engere und weitere Nachbarschaft mehr oder minder verschwommen und dunkel sich darstellt. Auch bei unseren sämtlichen bisherigen Untersuchungen an der Nernstspaltlampe sahen wir ja ebenfalls nur immer das im Bereiche des Spaltbildes gelegene Flächenstück des betreffenden Gewebes scharf, während die Nachbarschaft ebenfalls entsprechend unscharf und dunkel blieb.

Auch für die Beurteilung der in den nächsten Mitteilungen zur Darstellung gelangenden Abbildungen ist die soeben ausgesprochene Überlegung wichtig. Allein den jeweils im Spaltbilde liegenden Gewebsteil darzustellen, ging nicht recht an. Die Bilder sind vielmehr so gezeichnet, daß sich gewissermaßen mehrere nur im Spaltbilde gezeichnete Flächenstücke nebeneinander auf der Abbildung dem Beschauer darstellen werden.

C. Zusammenfassung, Ausblicke und Schlußbemerkungen.

Wenn wir nach all dem Gesagten noch einmal das mit unserer neuen Apparatur Erreichte und damit Erreichbare überschauen, so müssen wir gestehen, daß uns auf diese Weise wieder ein neuer Zweig unserer Fachwissenschaft erschlossen ist. Die Tatsache, daß es uns jetzt möglich sein wird, mit der Gullstrandschen Nernstspaltlampe auch einen großen Teil des lebenden Augenhintergrundes und seiner pathologischen Veränderungen in ähnlich exakter Weise stereoskopisch zu mikroskopieren,

wie wir bisher die vordere Bulbushälfte auf diese Weise durchforschen konnten, ist für die weitere mikroskopisch-anatomische Durchforschung des lebenden Auges von nicht zu übersehender Tragweite. Bedeutete doch gerade die Unmöglichkeit, auch die hintere Bulbushälfte im fokalen Lichte in vivo zu mikroskopieren, eine schmerzliche Lücke im Rahmen unserer bisherigen klinischen Untersuchungen mit der Nernstspaltlampe und dem Hornhautmikroskop.

Wie wir in den nächsten Mitteilungen sehen werden, können wir mit unserer Apparatur sowohl am normalen als auch am pathologisch veränderten lebenden Augenhintergrunde einen Teil neuer Einzelheiten unserem weiteren Studium erschließen, die sich uns bisher am lebenden Auge entzogen. Auch darüber hinaus werden wir noch eine weitere Fülle neuer normaler und pathologischer mikroskopisch-anatomischer Tatsachen kennenlernen. Vor allem ist uns jetzt auch für die Frühdiagnostik beginnender pathologischer Hintergrundsveränderungen ein außerordentlich wichtiges Hilfsmittel gewonnen, wovon bei Besprechung der Pathologie noch des näheren die Rede sein wird.

An der weiteren Verbesserung unserer Apparatur wird dauernd von uns weitergearbeitet werden und ich darf schon jetzt vorausschicken, daß uns für diejenigen Einzelheiten am lebenden Augenhintergrunde, die einer weiteren histologischen Auflösung vermöge der relativ langwelligen Lichtstrahlen der Nernstspaltlampe nicht fähig sind, in dem von Vogt angegebenen rotfreien Lichte eine Beleuchtungsart zur Verfügung steht, die uns wahrscheinlich gestatten wird, auch die mit fokalem Nernstlicht nicht auflösbaren histologischen Strukturfeinheiten im normalen und pathologisch veränderten lebenden Augenhintergrunde zu erkennen. Dem weiteren Ausbaue unserer Apparatur erschließen sich somit schon im Hinblick auf die eventuelle Kombination mit der Vogtschen Einrichtung des rotfreien Bogenlichts als fokale Lichtquelle der Nernstspaltlampe für die Zukunft noch nicht annähernd übersehbare Perspektiven.

Literatur.

1. Abbe, E., Ges. Abhdl. **1**, 244—272. 1904.
2. —, Carls Repertorium. **17**. 297—224. 1881.
3. —. Journ. Roy. Micr. Soc. **2**, 1 .S. 203—211. 1881.
4. Koeppe, L., Klin. Beob. mit der Nernstspaltl. u. d. Hornhautmikroskop. Mttlg. 1—10. v. Graefes Arch. f. Ophthalmol. Bd. **91—96**.
5. Vogt, A., Herstellung eines gelbblauen Lichtfilters u. s. w. v. Graefes Arch. für Ophthalmol. **84**, 2.
6. —, Ein v. Rot befr. Ophthalmoskopierlicht. Heidelberger Ber. 1913.

1.

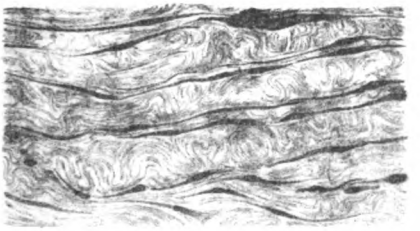

2.

4.



3.

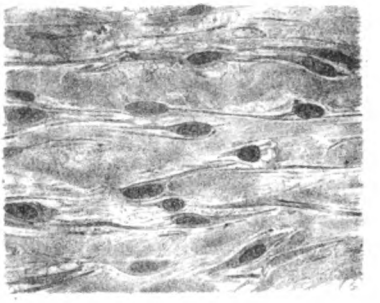

6.

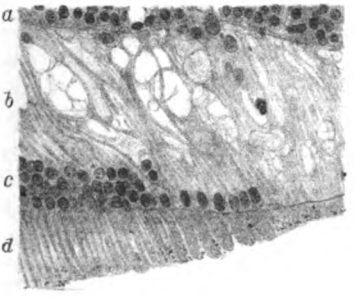

5.

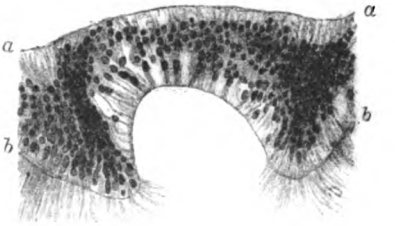

7.

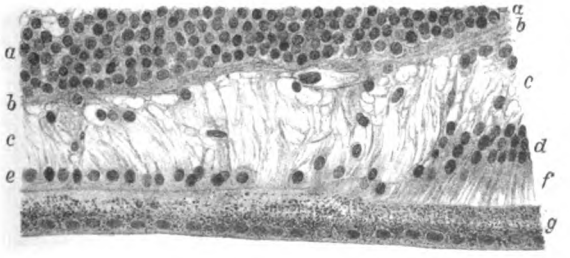

8.

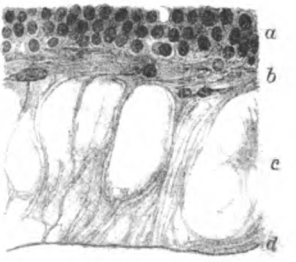

J. Wenzl n. d. Nat. a. Stein gez.

Fuchs, Anatomie des Staphyloma corneae

Lith. Anst. v. Alb. Berger, Wien,

Verlag von **Julius Springer** in Berlin

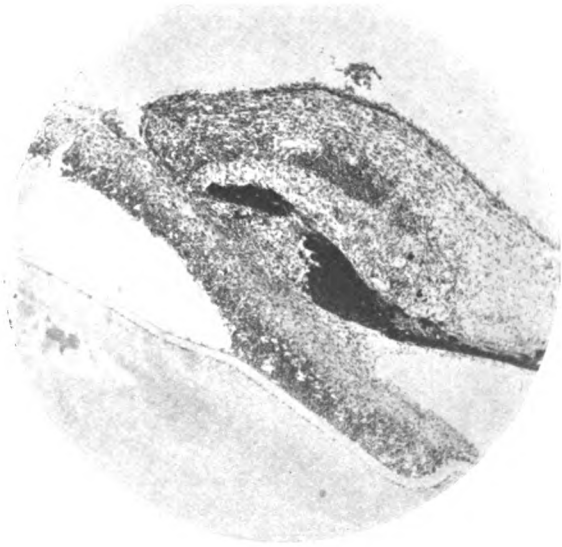

Abb. 5.

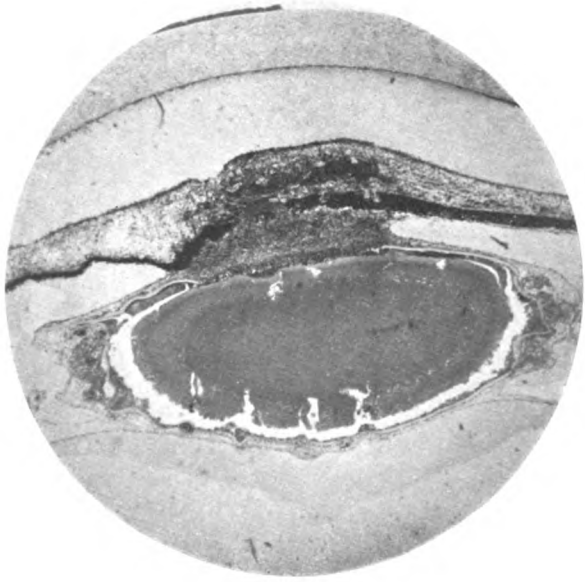

Abb. 6.

Verlag von Julius Springer in Berlin.

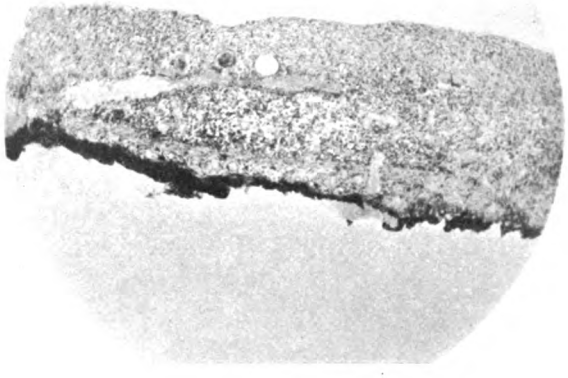

Abb. 12.

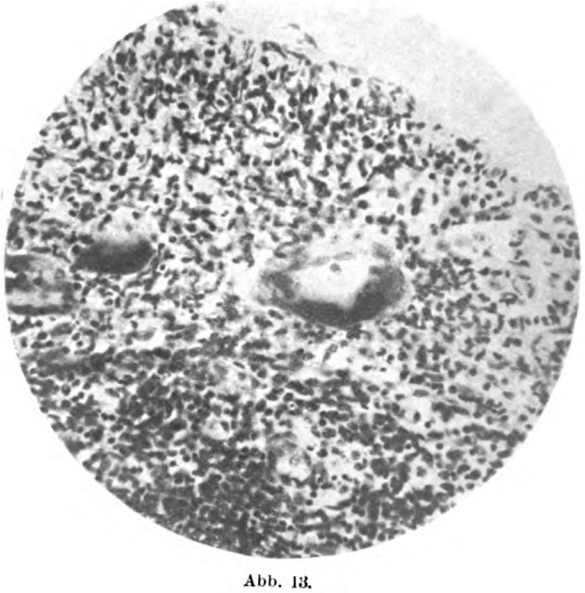

Abb. 13.

Verlag von Julius Springer in Berlin.

Abb. 5.

Abb. 6.

Verlag von Julius Springer in Berlin.

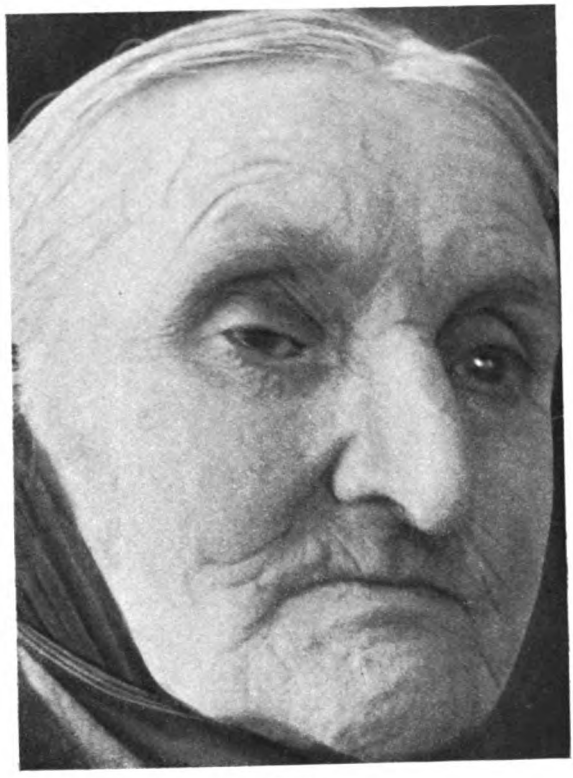

Abb. 11.

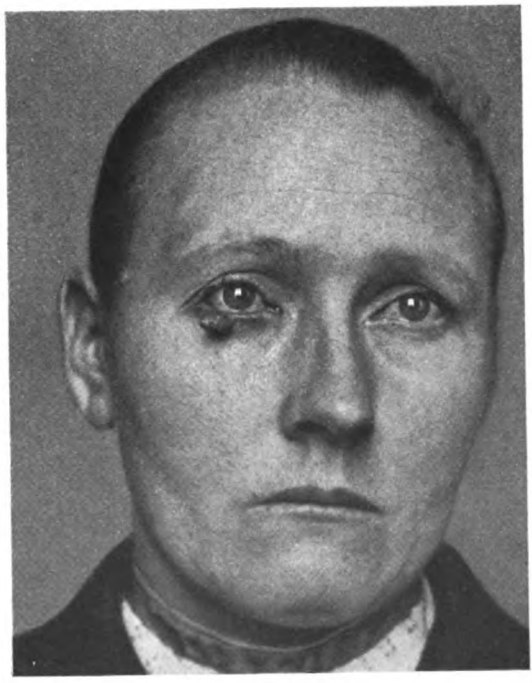

Abb. 12.

Verlag von Julius Springer in Berlin.

Ein ungewöhnlicher Fall von intermittierendem Exophthalmus.

Von

E. v. Hippel,
Göttingen.

Trotz der Seltenheit des Krankheitsbildes würde ich eine rein kasuistische Mitteilung, die nur bereits Bekanntes wiederholt, für überflüssig ansehen, mein Fall unterscheidet sich aber dadurch von den in der Tabelle von Birch-Hirschfeld[1]) zusammengefaßten und seiner Definition zugrunde gelegten, daß einerseits sämtliche typischen Erscheinungen des Intermittierens vorhanden sind, daß aber bei aufrechter Körperhaltung nicht nur kein Enophthalmus eintritt, sondern vielmehr ein sehr deutlicher Exophthalmus fortbesteht. Das ist der Fall, seitdem Patient überhaupt etwas von seinem Leiden weiß.

August Schulze, 25 Jahre, Gefreiter, aufgenommen am 17. VIII. 17, gibt an, daß ihm im Jahr 1912 beim Holzhacken ein Stück gegen das rechte Auge geflogen sei, damals sei die Umgebung des Auges blutunterlaufen und geschwollen gewesen. Ob das Auge selber vorgetreten sei, weiß er nicht. Ganz allmählich ist dann im Lauf eines Jahres das Auge etwas hervorgetreten und war manchmal leicht entzündet. Pat. zog als aktiver Soldat in den Krieg, besondere Anstrengungen, die sich über das gewöhnliche Maß erheben, hat er nicht durchgemacht. Erst im Lauf des letzten Jahres und besonders stark in den letzten Wochen fiel ihm auf, daß das Auge beim Bücken sehr stark hervortritt, so daß er es rasch zurückdrücken muß, um das Vortreten aus der Lidspalte zu verhindern. Er bekommt dabei etwas Kopfschmerzen, aber keine Schwindelerscheinungen. Doppelt hat er niemals gesehen, hat auch sonst keinerlei Klagen über seinen Gesundheitszustand.

Beiderseits + 0,5 D S = 1,0. Nd. I. Nahpunkt in 16 cm. Gesichtsfeld normal. Objektiver Befund einschließlich Augenhintergrund normal. Beweglichkeit frei. Maddox Esophorie kleiner als 1°, keine Vertikaldivergenz. Nach $^1/_2$ Minute Bücken Exophorie $1^1/_2°$, ebenfalls keine Vertikaldivergenz. Nach Bücken ist beim Aufrichten die Sehschärfe des rechten Auges für einige Sekunden von 1,0 auf 0,7 herabgesetzt. Ophthalmoskopische Veränderungen nach längerem Bücken glaubte Prof. Igersheimer in einer geringen Erweiterung der Venen wahrnehmen zu können, bei einer eigenen Untersuchung konnte ich mich nicht davon überzeugen. Jedenfalls sind die Veränderungen, falls vorhanden, minimal.

Bei aufrechter Körperhaltung besteht am rechten Auge ein ausgesprochener Exophthalmus, der $5^1/_5$ mm beträgt. Hertel rechts 20, links 14,5. Man kann mit dem Finger leicht neben dem Bulbus in die Orbita eindringen und ohne Gewaltanwendung den Augapfel nach vorne luxieren.

---

[1]) Graefe-Sämisch, II. Aufl., Krankheiten der Orbita.

Pulsation fehlt, ebenso sind keine Geräusche beim Aufsetzen des Stethoskops zu hören. Bereits nach $^1/_2$ Minute Bücken und raschem Wiederaufrichten ist eine Zunahme von 5 mm vorhanden, weiter kann man den Versuch nicht gut treiben, weil der Bulbus dann unter Schmerzen vor die Lidspalte heraus springt und mechanisch reponiert werden muß. Nach zweitägiger Bettruhe in Rückenlage ist eine Änderung des Exophthalmus gegenüber der ersten Messung bei aufrechter Körperhaltung nicht nachweisbar. Kompression der rechten Jugularis ergibt Zunahme des Exophthalmus um 2—3 mm. Die verschiedenen Versuche fallen nicht ganz übereinstimmend aus, und unter allen Umständen bleibt die Vortreibung geringer als sie beim Bücken ist. Wenn der Pat. den Kopf nach hinten neigt, so daß die Antlitzfläche ungefähr horizontal steht, hierbei aber dem Kopf sofort eine feste Stütze gegeben wird, so nimmt der Exophthalmus nicht zu. Anders wenn man die Unterstützung fortfallen läßt und der Pat. die Muskulatur anspannen muß. Die Zunahme erfolgt viel langsamer als beim Bücken, wie weit man sie treiben kann, habe ich nicht genau ermittelt, da sich bald das quälende Gefühl des bevorstehenden Heraustretens einstellte.

Die sogenannte positive und negative Sternocleidostellung wurde gleichfalls geprüft. Bei aufrechter Körperhaltung und Rechtsdrehung nahm der Exophthalmus nach $1^1/_2$ Minuten um $1^1/_2$ mm zu. Bei Linkswendung konnte ein sicherer Unterschied gegenüber der Normalstellung nicht nachgewiesen werden. Viel auffallender waren diese Verhältnisse, wenn man bei nach hinten geneigtem und unterstütztem Kopf Rechts- und Linkswendung nehmen ließ. Hierbei kam es bei der Rechtsdrehung schon nach ganz kurzer Zeit zu den Erscheinungen der drohenden Luxation vor die Lidspalte, bei Linksdrehung trat dies nicht ein, der Exophthalmus schien dabei in einigen Beobachtungen unverändert zu bleiben, während ich einmal auch bei dieser Stellung eine leichte Zunahme zu bemerken glaubte. Jedenfalls war der Unterschied bei positiver und negativer Sternocleidostellung ein ganz gewaltiger. Eine sichere Messung mit dem Exophthalmometer in diesen Stellungen hat ihre Schwierigkeiten.

Bei forcierter Exspiration ist eine im ganzen aber nur geringfügige Zunahme des Exophthalmus nachweisbar. An den Lidern oder in der Schläfengegend ist beim Bücken nichts von dem Vortreten eines Tumors zu bemerken. An den Venen des Halses und Gesichts äußerlich nichts Auffallendes, Schilddrüse bestimmt nicht vergrößert. Die Untersuchung des Gefäßsystems und der übrigen Organe in der medizinischen Klinik ergibt nichts Besonderes. Nirgends Varicositäten am Körper.

Die Ausführungen von Birch-Hirschfeld über die Bedeutung des behinderten Abflusses des Orbitalvenenbluts nach vorn lassen sich sämtlich auf unsern Fall anwenden. Daneben besteht aber die Tatsache, daß bei aufrechter Körperhaltung der Exophthalmus nicht verschwindet, was darauf hinweist, daß entweder auch für den Blutabfluß nach hinten hin eine Behinderung angenommen oder ein eigentlicher Tumor in der Orbita vorausgesetzt werden muß. Beide Arten des Abflusses könnten auch durch ein Hindernis beeinträchtigt werden, das den Stamm der Jugularis nach Eintritt der V. facialis betrifft. Eine Kompression der linken Jugularis löst aber keine Gehirnerscheinungen aus, was man nach Birch-Hirschfeld in diesem Falle erwarten müßte. Man kommt deshalb wieder auf zwei Abflußhindernisse an verschiedenen Stellen (vorne und hinten) zurück und muß sich nur fragen,

ob dadurch der starke Exophthalmus bei aufrechter Körperhaltung genügend erklärt ist und ob nicht deutliche Zunahme bei einfacher Rückenlage entstehen müßte, die hier fehlt.

Diese Schwierigkeiten wären behoben, wenn man als Ursache des ständigen Exophthalmus ein kavernöses Angiom der Orbita und daneben die gleichen Gefäßverhältnisse und Abflußschwierigkeiten voraussetzt wie in den unkomplizierten Fällen von E. intermittens. Für diese Diagnose ließe sich auch die vom Patient beobachtete langsame Zunahme des Exophthalmus bei aufrechter Körperhaltung verwerten. Ein sicherer Beweis liegt natürlich in diesen Ausführungen nicht. Ob das Trauma, das der Patient beschuldigt, irgendeinen Zusammenhang mit dem Leiden hat, ist so wenig wie in den anderen Fällen mit Sicherheit anzugeben. Birch-Hirschfeld, der unter 56 Fällen 5 mal ein eigentliches Trauma, 3 mal eine schwere körperliche Anstrengung und einmal einen schweren Keuchhustenanfall notiert, ist nicht geneigt, dem Trauma eine wesentliche Bedeutung in der Genese des Krankheitsbildes beizumessen. Anders Wagenmann, der den Zusammenhang für eine Anzahl von Fällen für sicher hält. Wenn man die Erklärungsweise von Birch-Hirschfeld annimmt, so ist es schwierig, eine genauere Vorstellung zu gewinnen, inwieweit ein Trauma die angeschuldigten Gefäßverhältnisse herbeiführen oder begünstigen soll. Immerhin ist die Zahl der Fälle mit vorausgegangenem Trauma nicht ganz gering, zu den 5 erwähnten kommen noch der meine und der zuletzt veröffentlichte von Schründer[1]), wo der schwere Sturz zeitlich allerdings so lange zurücklag, daß der Verfasser selber ihn nicht zur Erklärung heranziehen will. Ich halte die Frage nicht für wissenschaftlich entscheidbar, in der Unfallsversicherungspraxis wird man sich aber der Anerkennung einer Möglichkeit des Zusammenhangs in Fällen wie dem meinen schwer entziehen können.

Die feinen messenden Untersuchungen von Birch-Hirschfeld und Minor nachzuahmen, ist mir begreiflicherweise in jetziger Zeit unmöglich, ich glaube aber auch nicht, daß sie etwas prinzipiell Neues bei meinem Fall ergeben könnten.

Erhebliche Sorgen macht mir die Frage der Behandlung. Der Patient gibt an, schon jetzt bei körperlicher Arbeit aufs schwerste gestört zu sein, was auch völlig glaubhaft ist, da er beim Bücken schon nach weniger als einer Minute gezwungen ist, den Bulbus zurückzudrücken und sich wieder aufzurichten. Das Sehvermögen hat zwar vorläufig nicht gelitten und der ophthalmoskopische Befund ist normal, aber es wird kaum lange dauern, bis der Patient durch seinen Zustand arbeitsunfähig wird. Da nach der Art des Exophthalmus die Varicen der Or-

[1]) Schründer, Beitrag zur Kenntnis des intermittierenden Exophthalmus. v. Graefes Archiv **93**, 4.

bita nur innerhalb des Muskeltrichters ihren Sitz haben können, so ist ein Versuch, dieselben nach Unterbindung zu exstirpieren, natürlich nur in Verbindung mit der Krönleinschen Resektion denkbar, aber auch dann sicher technisch äußerst schwierig, bezüglich der Wirkung unsicher und in bezug auf unbeabsichtigte Nebenverletzungen gefährlich. Ich muß deshalb vorläufig eine Operation ablehnen und könnte mich zu derselben erst entschließen, wenn wirklich Arbeitsunfähigkeit vorliegt und der Patient den Eingriff auch auf die Gefahr einer möglichen Schädigung hin verlangen sollte. Die Verhältnisse in dem von Löwenstein[1]) mitgeteilten Fall lagen ja für einen operativen Eingriff viel günstiger und einfacher, aber selbst dort kam es bei der Operation und während der ersten Zeit nach derselben, zu sehr unerwünschten, ja sogar bedrohlichen Symptomen, die sich dann allerdings wieder zurückbildeten. Die dort gewonnenen Erfahrungen ermutigen nicht besonders zu einem Eingriff in meinem viel ungünstiger gelegenen Fall. Dagegen dürfte eine operative Verengerung der Lidspalte mit Nutzen für den Patienten verbunden sein. Man kann sich nämlich überzeugen, daß der Bulbus, wenn man die äußere Commissur mit den Fingern verengert, beim Bücken erheblich weniger hervortritt als sonst. Der Patient hat diesen Eingriff leider abgelehnt, so daß ich nicht in der Lage bin anzugeben, ob der gewünschte Erfolg eingetreten wäre.

[1]) Löwenstein, Ein Fall von sog. intermittierendem Exophthalmus. Klin. Monatsbl. f. Augenheilk. **49**, 2, S. 163.

Über organische Muskelfasern in der Aderhaut.

Von

Prof. Dr. **Ernst Fuchs**
in Wien.

Mit 1 Textabbildung.

Im vordersten Abschnitt der Aderhaut liegen die Ausläufer des Ciliarmuskels. Ob es außer diesen noch andere Muskelfasern in der Aderhaut gibt, ist strittig. Nach Heinrich Müller sollten solche an den langen hinteren Ciliararterien vorkommen, nach Schweigger in der innersten Gefäßschicht. Herzog glaubt bei weißen Ratten und weißen Mäusen eine zusammenhängende Schicht von Muskelfasern in den inneren Schichten der Aderhaut gefunden zu haben. Spätere Untersucher aber, Wolfrum[1]) und Salzmann[2]), bei welchen auch die einschlägige Literatur zu finden ist, konnten sich von dem Vorhandensein von Muskelfasern im hinteren Augenabschnitt nicht überzeugen. Ich selbst fand Muskelfasern in der Aderhaut in der Umgebung der Papille an Frontalschnitten durch den Sehnerveneintritt. An solchen Schnitten ist die angrenzende Aderhaut der Fläche nach getroffen und läßt die Muskelfasern mit aller Deutlichkeit erkennen. An Flächenpräparaten, welche ich durch präparierendes Zerlegen der Aderhaut in ihre Schichten gewann, fand ich keine Muskelfasern, ebensowenig an den gewöhnlichen Querschnitten durch die Aderhaut, vielleicht weil sie entsprechend der Ebene der Aderhaut abgeplattet und daher im Querschnitt zu dünn sind, um mit Sicherheit als Muskelfasern erkannt zu werden; auch könnten sie durch die Chromatophoren verdeckt sein. Ich muß also dahingestellt sein lassen, ob die Muskelfasern in der Aderhaut regelmäßig vorkommen oder nicht.

Die Muskelfasern sind als solche durch ihre Form und ihre färberischen Eigenschaften zu erkennen. Es sind lange, ziemlich gleichmäßig breite Fasern, welche allerdings gewöhnlich nicht in ihrer ganzen Länge sichtbar sind, da sie der Schnitt, der nicht genau mit der Ebene der Aderhaut zusammenfällt, abzukappen pflegt. Das Ende der Fasern zeigt manchmal pinselförmigen Zerfall in feinste Fasern, während

[1]) Archiv f. Ophthalmol. **67**, 348. 1908.
[2]) Anatomie und Histologie des menschlichen Augapfels 1912, S. 60.

sonst die Zusammensetzung der Fasern aus Fibrillen höchstens andeutungsweise zu erkennen ist. Der Kern der Fasern ist lang und schmal. In den nach van Gieson gefärbten Schnitten sind die Muskelfasern bräunlich, die Bindegewebsfasern rot. Bei Gliafärbung nach Mallory[1]) werden die Muskelfasern dunkelblau, das Bindegewebe hellbraun. Ausnahmsweise färben sich die Muskelfasern auch mit der Markscheidenfärbung nach Weigert, und zwar intensiv blaugrau, dunkler selbst als das Nervenmark, während das Bindegewebe lichtbraun wird. Die beistehende Abbildung ist einem solchen Weigertpräparat entnommen; die Kerne, hellgelb von Farbe, treten als lichte Stellen in den Fasern hervor. Bei allen diesen Färbungen ist die Farbe der Muskelfasern in der Aderhaut dieselbe wie die der Muskelfasern der hinteren Ciliararterien, welche sich in den Schnitten zum Vergleich darbieten.

Die Muskelfasern liegen bald einzeln, bald zu mehreren der Länge nach beisammen, wodurch manchmal lange flache, gleichmäßig breite Bänder gebildet werden; das größte von mir gesehene, hatte eine Breite von 0,04 mm und eine Länge von fast einem halben Millimeter. An anderen Stellen verlaufen die Muskelfasern in verschiedenen Richtungen, sich vereinigend und wieder trennend, so daß ein Geflecht entsteht, wie es in der Abbildung dargestellt ist. Eine Anzahl solcher kleiner, nicht miteinander zusammenhängender Geflechte liegt rings um die Papille in verschiedener Entfernung von derselben.

Die Flächenausdehnung der schmalen Bänder und der Geflechte fällt immer mit der Ebene der Aderhaut zusammen. Häufig legen sich Chromatophoren mit ihren Fortsätzen der Länge nach an die Muskelfasern an.

Die meisten Muskelfasern liegen in der Suprachorioidea oder etwas weiter vorne, zwischen den in der hintersten Schicht der Aderhaut verlaufenden Arterien und nur ausnahmsweise noch an der vorderen Seite der Arterien, zwischen diesen und den Venen.

Wolfrum hat bei mehreren Affenarten, beim Schwein, Kaninchen, Ratte und Maus keine Muskelfasern in der Aderhaut gefunden. Es ist

[1]) Vgl. Fuchs, Archiv f. Ophthalmol. **91**, 438. 1916.

also nicht anzunehmen, daß die Muskelfasern in der menschlichen Aderhaut ein rückgebildetes Organ darstellen. Wenn man ihnen eine Funktion zuschreiben wollte, könnte diese nicht die Verschiebung der Aderhaut im ganzen sein, da die Muskelfasern nach allen Richtungen ziehen. Sie könnten aber vielleicht dazu dienen, der Aderhaut einen gewissen Tonus zu geben, welcher angenommen werden müßte, wenn die Aderhaut, wie Straub behauptete, einen Teil des intraokulären Druckes tragen sollte.

(Aus der Poliklinik des Diakonissenhauses und der neurologischen Klinik der Reichsuniversität Utrecht.)

Über vestibuläre Augenreflexe. II.

Vestibuläre Augenreflexe bei totaler einseitiger Oculomotoriuslähmung.

Von

A. de Kleyn und R. Tumbelaka.

Nachdem schon Sherrington[1]) gezeigt hatte, daß beim Zusammenarbeiten der Augenmuskeln Kontraktion des Agonisten und Erschlaffung des Antagonisten gleichzeitig stattfinden, ist seit den schönen Untersuchungen von Bartels[2]) bekannt, daß sich auch das Zustandekommen des Nystagmus unter den gleichen Verhältnissen vollzieht, und daß die isolierten Muskelkurven sogar auch deutliche Nystagmuserschlaffungskurven zeigen können. Hiernach müßte man also erwarten, daß auch bei Patienten z. B. mit Internusparese durch den M. externus noch Nystagmus nach beiden Seiten auftreten könnte. Meistens ist dies jedoch nicht der Fall. Bartels[3]) sagt wörtlich: „Aber sowohl Bárány als Verfasser beobachtete bei Augenmuskellähmung einen Ausfall des Nystagmus nach der Seite des gelähmten Muskels. In neueren Untersuchungen, die Verfasser mit der von ihm angegebenen Brille anstellte, waren übrigens doch geringe Nystagmusbewegungen von minimaler Amplitude zu sehen." Bárány[4]) meint, daß die Versuche von Bartels nicht für die klinisch zur Beobachtung kommenden Augenmuskellähmungen in Betracht kommen, da bei diesen Versuchen die ganze Innervation intakt bleibt. Inzwischen hat Burger[5]) zeigen können, das bei einem Fall von rechtsseitiger totaler Oculomotoriuslähmung noch Nystagmus nach beiden Seiten auftrat.

[1]) u. a. Proceedings Royal Society **53**. 407.

[2]) Graefes Archiv, Mitteilung I—IV. **76**. **77**. **78** u. **80**.

[3]) Klin. Monatsbl. f. Augenheilk. **50**. 205.

[4]) R. Bárány und K. Wittmaack, Funktionelle Prüfung des Vestibular-Apparates. 1911.

[5]) Vestibulaire nystagmus en oculomotorius-verlamming Ned. Tijdschr. v. Geneesk. 1912, I S. 1178. Monatsschr. f. Ohrenheilk. u. Laryngo-Rhinologie 1913, S. 1126.

Auch bei experimentellen, noch nicht veröffentlichten Untersuchungen an Kaninchen von einem von uns mit Herrn Kollegen Rochat hat sich herausgestellt, daß bei Durchschneidung der einzelnen Augenmuskelnerven noch Nystagmus nach der gelähmten und der nicht gelähmten Seite auftreten kann.

Für diesbezügliche klinische Untersuchungen eignen sich nur Oculomotoriuslähmungen, weil dann am kranken Auge alle Muskeln für die Adduction gelähmt sind und bei Nystagmus mit der schnellen Komponente lateralwärts (in der Richtung der Abduction) die langsame Komponente nur durch eine primäre Erschlaffung des Rectus externus zustande kommen kann. Alle Dreher des Auges mit Ausnahme des Trochlearis sind ebenfalls gelähmt und muß, wenn rotat. Nystagmus nach beiden Seiten auftritt, in dem einen Fall auch eine primäre Erschlaffung des M. obliquus beim Zustandekommen des Nystagmus stattfinden.

In folgender Mitteilung wollen wir einen Fall von totaler linksseitiger Oculomotoriuslähmung beschreiben, welchen wir längere Zeit genau untersuchen konnten.

Pat. X., 49 Jahre alt.

Seit seinem 21. Lebensjahre war Pat. Anstreichergeselle und hatte schon mit 25 Jahren heftige Anfälle von Bleikoliken, so daß er wiederholt im Krankenhaus verpflegt werden mußte; mit 28 Jahren hatte er akute Nephritiserscheinungen, die jedoch wieder verschwanden. Seither hatte Pat. von Zeit zu Zeit Beschwerden von seiten des Atmungsapparates sowie kolikartige Schmerzen mit habitueller Verstopfung.

Mitte Oktober 1916 bekam er während der Arbeit plötzlich heftige Kopfschmerzen mit Erbrechen, Schwindel und Übelkeit gepaart. Temperaturerhöhung und Delirium trat auf; das Fieber war von remittierendem Typus und dauerte einige Tage, die Schmerzen im ganzen Kopfe blieben jedoch bestehen, auch nachdem die Temperatur wieder normal geworden war, es kamen sogar noch Schmerzen in den Armen und Beinen hinzu.

Die akuten Erscheinungen dauerten ungefähr 10 Tage; als jedoch alle Beschwerden größtenteils gewichen waren, bekam Pat. eines Nachts plötzlich links einseitige Kopfschmerzen und hatte am folgenden Morgen das linke Auge geschlossen. Der Hausarzt stellte eine vollständige Oculomotoriuslähmung fest.

Einen Monat nach dem Auftreten der Lähmung wurde Pat. in die neurolog. Klinik aufgenommen.

Zusammenfassung des Status praesens bei der Aufnahme.

Subjektiv hat Pat. außer einem drückenden Gefühl oberhalb des linken geschlossenen Auges keine Beschwerden und ist psychisch normal. Er hat eine bleiche, leicht aschgraue Hautfarbe und deutlich anämische Schleimhäute und ist sehr abgemagert; Muskulatur auffallend schwach entwickelt.

Leichtes Prätibialödem; allgemeine Arteriosclerosis. Pulsus regularis, aequalis, durus. Frequenz 80; Körpertemperatur normal; Harn ohne Eiweiß und Zucker.

Ein Bleisaum ist deutlich wahrnehmbar. Im Ausstrichpräparat vom Blut waren in einigen Erythrocyten basophile Granula zu sehen. Vegetatives System weiter: o. B.

Neurologischer Befund:

Gehirnnerven: o. B. mit Ausnahme von N. III u. VIII.

N. III: Rechtes Auge vollkommen intakt, linkes Auge vollkommene Paralyse (Ptosis, Pupille weit, nicht reagierend auf Licht und Konvergenz, Bewegungen des Auges für die typischen Richtungen aufgehoben).

Es ist schon eine Contractur des M. externus eingetreten: Das Auge befindet sich in deutlicher Abweichung nach außen.

N. VIII: Akustisch: Leichte Labyrinthtaubheit beiderseits. Flüstersprache rechts 8 m, links 7 m. Niedrige Töne normal, höhere verkürzt gehört. Leichte Einschränkung der oberen Hörgrenze.

Vestibuläruntersuchung siehe unten.

Die weitere Untersuchung ergab folgendes: Die Muskeln von Hals, Genick, Rumpf und oberen und unteren Extremitäten werden sämtlich symmetrisch innerviert. Muskeltonus allgemein vermindert. Muskelkraft entsprechend der schlecht entwickelten Muskulatur gering. Die Sensibilität ist für alle Qualitäten ungestört.

Die Reflexe der oberen Extremitäten, sowie die von Bauch und Cremaster sind deutlich vorhanden und rechts und links gleich.

Von den Reflexen der unteren Extremitäten ist der Patellarreflex rechts und links lebhaft vorhanden, rechts sogar noch ausgesprochener als links. Rechts ist eine Andeutung von Knieklonus wahrnehmbar. Linker Achillessehnenreflex normal, rechter fehlt; Fußsohlenreflex rechts und links normal.

Statischer Befund[1]):

Der Patient ist an verschiedenen Tagen untersucht worden; in der folgenden Tabelle ist das Resultat der Untersuchungen zu sehen. Es sind nur die Ergebnisse des linken kranken Auges mitgeteilt, aus denen ersichtlich ist, daß beim Drehen nach rechts hor. Nachnystagmus nach links, beim Drehen nach links hor. Nachnystagmus nach rechts auftritt.

Desgleichen tritt rotat. Nystagmus nach links und rechts auf.

Wie schon oben gesagt, ist dieses nur so zu erklären, daß sowohl vom Abducens, als von dem Trochlearis aus Nystagmus entstehen kann, dessen langsame Phase durch eine aktive Kontraktion resp. Erschlaffung bewirkt wird.

Zum Schluß wurde der Nystagmus während des Drehens auch mit dem Apparat von Buys, den Herr Prof. Burger so freundlich war, zu unserer Verfügung zu stellen, registriert. Auch hierbei konnte während des Drehens sowohl nach rechts, wie nach links das Auftreten von Nystagmus festgestellt werden.

Auch noch auf eine andere Weise war, besonders beim Externus eine aktive Erschlaffung zu sehen. Wenn man nämlich den Patienten aufforderte, so weit wie möglich nach rechts zu blicken, so trat dabei auch am linken Auge eine minimale Bewegung nasalwärts auf, ohne daß jedoch infolge der Contractur des Externus das Auge die Medianlinie hätte erreichen können. Ebenso trat beim Blicken nach oben eine minimale Rotation des linken Auges, mit dem oberen Pol temporalwärts auf.

Vor einigen Tagen ist in der neurologischen Klinik ein zweiter Fall von peripherer Oculomotoriuslähmung, welche die gleichen Erscheinungen gab, beobachtet worden.

Wichtiger ist ein gleichfalls vor kurzem untersuchter Fall, wobei die gleichen Erscheinungen bei einer Lähmung des Oculomotorius-

[1]) Nur in der Periode der vollständigen Oculomotoriuslähmung; nach 6. XII. trat allmählich die Wiederherstellung auf.

kernes auftraten. Hierüber wird später einer von uns mit Kollegen Pameyer näher berichten.

Tabelle[1])

10mal Drehen nach rechts. O. S. 10mal Drehen nach links.

Blicken nach rechts	Blicken nach links	Blicken nach rechts	Blicken nach links
Rein rotatorischer Nystagmus	Rein horizontaler Nystagmus Nur an einem Tage notiert: Kopf n. hinten: Rein hor. Nyst. Kopf horiz.: Hor. + rotat. Nyst. Kopf vornüber: Rein rotat. Nyst.	Kopf nach hinten: Rein hor. Nyst. Kopf horizont.: Rein rotat. Nyst. Kopf vornüber: Rein rotat. Nyst. Nur an einem Tage wurde notiert: Kopf nach hinten: Hor. + rotat. Nyst.	Auge ruhig, nur sehr starke Deviation nach außen

[1]) Der Patient ist an verschiedenen aufeinanderfolgenden Tagen (23. XI. bis 6. XII.) untersucht worden, das Resultat war immer dasselbe
Bei 10mal Drehen nach rechts heißt Nyst.: Nachnystagmus nach links.
Bei 10mal Drehen nach links heißt Nyst.: Nachnystagmus nach rechts.

Zur Entstehung der Netzhautspaltung bei intraokularem Aderhautsarkom.

Von

Konsiliararzt Kais. Rat Dr. **Theodor Ballaban,**
k. u. k. Regimentsarzt, Chefarzt der Augenabteilung im k. u. k. Reservespital Lemberg III.

E. Fuchs[1]) ist in einer ausführlichen Arbeit über das Sarkom der Aderhaut auch auf die zuerst von Bruns[2]) beobachtete Spaltung der über dem Aderhauttumor gelegenen Netzhaut in zwei Lamellen näher eingegangen. Fuchs gibt dieser Spaltung der Netzhaut, welche in den von ihm beobachteten und aus der Literatur angeführten Fällen immer in der Zwischenkörnerschicht erfolgt, folgende Erklärung:

Beim Einwuchern der Geschwulst in die Netzhaut wird zuerst nur die äußere Schicht derselben durch Geschwulstmasse ersetzt. Der Rand der äußeren Schicht verlötet sich mit dem Tumor, und mußte dann, da die Tumoroberfläche sich bei Wachstum beständig vergrößert und die Verwachsungsstelle damit von der supponierten Mitte der Durchwucherung immer weiter abrückt, dadurch gewissermaßen eine Abreißung der inneren von den äußeren Netzhautschichten erfolgen. Es ist nach Fuchs' Ansicht also diese Netzhautspaltung erst möglich, wenn der Tumor schon die äußeren Netzhautschichten durchwuchert und zur Dehiszenz gebracht hat.

Fuchs' Erklärung unterscheidet sich meines Erachtens nur unwesentlich von der Erklärung, die Bruns, der zuerst einen derartigen Fall beschrieben, gegeben hat. Auch bei Bruns entsteht die Spaltung nach der Durchwachsung der äußeren Netzhautschicht, auch mechanisch aber durch direktes Andrängen der an der Spitze am stärksten wachsenden Geschwulst, welche die inneren Netzhautschichten immer weiter von der Aderhaut abdrängt, während die äußere durch ihre Verwachsung mit der Neubildung festhaften bleibt.

Beide Erklärungen scheinen mir für jene Fälle hinfällig, an denen eine Netzhautspaltung über dem Tumor besteht, ohne daß die Netzhaut in einer ihrer Schichten von der Neubildung durchwuchert ist.

Für diese paßt meines Erachtens nur die von mir[3]) gegebene Erklärung. Da sie an dieser Stelle veröffentlicht wurde, möchte ich hier von neuem auf dieselbe hinweisen.

In meinem Falle war die Netzhaut in kleiner Ausdehnung mit dem Tumor (Sarkom der Aderhaut) innig verwachsen, an der Stelle der Ver-

wachsung in zwei, durch einen großen cystenartigen Hohlraum getrennte Blätter geschieden, deren äußeres aus größtenteils ausgezogenen Zellen mit bindegewebiger Zwischenmasse besteht, während das innere Blatt, drei- bis fünfmal so dick wie die äußere Schicht, viel besser erhalten ist und die innere Netzhautschicht mit allenthalben noch gut erhaltener innerer Körnerschicht betrifft. Die Pigmentepithelzellen sind in der Verwachsungsstelle nur zum Teil mehr erhalten, die Trennung zwischen Geschwulst und äußerer Netzhautlamelle ist aber eine absolut scharfe. Als wichtiger Befund wurde erhoben, daß an einem Rande der cystenartigen Netzhautteilung peripherwärts rasch an Größe abnehmende kleinere cystenartige Räume in der Zwischenkörnerschicht sich fanden, analog jenen, die wir bei der sog. cystoiden Entartung der Netzhaut so regelmäßig finden. Es war also in meinem Falle die Spaltung der Netzhaut in zwei Lamellen, die anscheinend von Knies[4]) zuerst ausführlicher gewürdigt wurde, einer Einwachsung des Tumors in die Netzhaut vorausgegangen, und ich mußte aus dem ganzen Befunde schließen, daß es sich um ein Analogon zu der schon genannten cystoiden Entartung der Netzhaut handeln muß, welches nur zufolge besonderer Umstände, die hier zu erörtern keinen Zweck hätte, zu einer besonderen Größe und Form gediehen ist. Daß diese Erklärung ihre Wahrscheinlichkeit für sich hat, scheint sich mir auch daraus zu ergeben, daß, wie auch in einem von Fuchs zitierten Falle (S. 70, 1), in der Zwischenkörnerschicht die cystoide Entartung sich vorfindet.

Zu der bald nach meiner Veröffentlichung erfolgten Mitteilung von Reis[5]) möchte ich anführen, daß ich die der cystoiden Entartung analoge Veränderung der Netzhaut über dem Tumor durchaus nicht etwa als eine Erkrankung sui generis aufgefaßt habe, sondern auf die gleiche Ursache wie die cystoide Degeneration überhaupt zurückführe.

Für die weitere Ausdehnung der cystoiden Räume habe ich osmotische Vorgänge verantwortlich gemacht.

Literatur.

1. Fuchs, E., Über Pigmentierung, Melanom und Sarkom der Aderhaut. Archiv f. Opthalmol. **94**, 43. 1917.
2. Bruns, Beiträge zur Lehre von den Aderhautsarkomen. Archiv f. Ophthalmol. **54**, 563. 1902.
3. Ballaban, Th., Intraokulares Sarkom. Archiv f. Ophthalmol. **63**, 69. 1906.
4. Knies, 16 Fälle von Aderhautsarkom nebst epikritischen Bemerkungen. Archiv f. Augenheilk. **6**, 158. 1877.
5. Reis, Intraokulare Blutung und Aderhautsarkom. Zeitschr. f. Augenheilk. **20**, 311. 1908.

(Aus der Universitäts-Augenklinik zu Heidelberg [Direktor: Geh. Hofrat Professor Dr. Wagenmann].)

Über die Ausführung der Lokalanästhesie bei Behandlung von phlegmonösen Tränensackerkrankungen.

Von

Dr. E. Seidel,
Privatdozent und 1. klin. Assistent.

Bei der Behandlung der Tränensackphlegmone wird wohl allgemein so vorgegangen, daß man zunächst durch einfache Incision den Eiter entleert, um darauf, nach 8—10 Tagen, während welcher Zeit die Wunde durch Drainage offen gehalten wird, nach Abklingen der akuten Entzündungserscheinungen, gleichsam als zweiten Akt der Operation, die Entfernung der Tränensackschleimhaut mittels scharfen Löffels und vor allem das Freimachen des Weges nach der Nase vorzunehmen.

Während die erste Incision am einfachsten unter Chloräthylspray ausgeführt wird, wobei die Verwendung des von Wagenmann[1]) beschriebenen Luftgebläses jede Gefahr für den Bulbus ausschließt, konnten wir bisher zu der für die Dauerheilung so wichtigen zweiten Operation die Allgemeinnarkose nicht entbehren.

Daß bei der offenen eiternden Wunde eine Infiltration des Gewebes mit Novocainlösung oder auch die sich uns an nahezu 500 Fällen aufs beste bewährte Leitungsanästhesie, wie wir sie für Tränensackexstirpationen empfahlen[2]), nicht anzuwenden ist, bedarf bei der als infiziert anzusehenden Umgebung der Wunde und der hierdurch bedingten Gefahr der Keimverschleppung in die Tiefe kaum einer besonderen Erwähnung.

Wie die Erfahrung zeigt, muß nun die erforderliche Allgemeinnarkose zur vollständigen Schmerzverhütung eine ziemlich tiefe sein, da das Arbeiten in dem noch mehr oder weniger entzündeten Gewebe sonst recht schmerzhaft ist. Dies erweist sich nun besonders deshalb wieder als unangenehm und auch gefährlich, weil beim Freimachen des Weges nach der Nase, bei der Hyperämie des ganzen Operationsfeldes, durch Entfernung der veränderten, ebenfalls stark hyperämischen Schleimhaut aus dem Tränennasengang mittels scharfen Löffels, nicht unbeträcht-

[1]) Bericht über die 30. Vers. d. opth. Ges. zu Heidelberg, S. 56.

[2]) Seidel, Zur Technik der Lokalanästhesie bei Tränensackexstirpationen. v. Graefes Archiv f. Ophthalmol. **87**, 185.

liche Blutmengen nach der Nase und von da in den Rachen gelangen können, was bekanntlich bei tieferen Narkosen wegen der Gefahr der Asphyxie nicht unbedenklich ist.

Aus diesen Gründen habe ich seit längerer Zeit mein Augenmerk darauf gerichtet, eine lokale Anästhesierungsmethode für derartige Operationen ausfindig zu machen, und ich möchte in folgendem ein sehr einfaches und völlig ungefährliches Verfahren beschreiben, das wir seit einiger Zeit anwenden und mit dessen Erfolg wir sehr zufrieden sind.

Wenn man, wie üblich, täglich einen schmalen Gazestreifen nach der ersten Incision einer Tränensackphlegmone in die Wunde einlegt, dann klafft dieselbe nach 8—10 Tagen ziemlich weit, so daß man ohne Schwierigkeiten und Schmerzen eine gewöhnliche Tränensacksonde in den Tränennasenkanal einführen kann. Ich umwickelte nun eine derartige Sonde an einem Ende fest mit einer dünnen Schicht Watte, die ich mit einer 10proz. Cocain-Adrenalinlösung anfeuchtete und führte diese Sonde tief in den Tränennasenkanal ein. In die eigentliche Wundhöhle wurde darauf ein Wattentampon, der mit derselben Lösung getränkt war, um die aus dem Tränennasengang herausragende Sonde herum, eingelegt und sanft in die Tiefe gedrückt.

Da das Cocain in starker Konzentration von der Oberfläche von Schleimhäuten aus (wie man das besonders von Nasenoperationen z. B. Conchotomien und Septumresektionen her weiß) eine sehr intensive, stark in die Tiefe bis auf den Knochen dringende anästhesierende Wirkung ausübt, und es sich bei dem zweiten Akt der Operation einer phlegmonösen Tränensackerkrankung nur um die Entfernung der erkrankten Schleimhaut durch Ausschaben handelt, so kann, wenn man nach 20—30 Minuten den Wattetampon, den man am besten nach 10 Minuten erneuert, aus der Wunde entfernt und die mit Watte armierte Sonde aus dem Tränennasengang herauszieht, die sonst so schmerzhafte Operation in völliger Anästhesie ausgeführt werden.

Da wir bei dem geschilderten Vorgehen bisher die sonst stets nötige Allgemeinnarkose mit ihren im besonderen Falle vermehrten Gefahren vermeiden konnten, so erschien mir der Gegenstand einer kurzen Mitteilung wert, zumal dieser sehr einfache Weg zur Erzielung einer Lokalanästhesie bei phlegmonösen Erkrankungen des Tränensackes, soweit mir bekannt, bisher nicht beschritten zu sein scheint.

Das Auftreten der sympathischen Ophthalmie trotz erfolgter Präventivenucleation und seine Bedeutung für die Lehre von der Entstehung der Krankheit.

Von

F. Schieck.

(Aus der Kgl. Universitäts-Augenklinik in Halle a. S.)

Wohl jeder, der sich in die Literatur der sympathischen Ophthalmie vertieft, wird dem Gefühl einer gewissen Enttäuschung und Bitterkeit verfallen; denn trotz Anwendung aller zur Verfügung stehenden Methoden hat man den Schleier vom Wesen des unheimlichsten aller Augenleiden nicht zu lüften vermocht, und nach wie vor sind unsere Kenntnisse ganz unbefriedigende. Selbst die pathologisch-anatomische Diagnose, die durch die Arbeiten von Fuchs[1]) und seiner Schule scharf umrissen worden war, hat durch den neuerdings von E. v. Hippel[2]) geführten Nachweis, daß die Tuberkulose genau die gleichen Bilder liefern kann, erheblich an Zuverlässigkeit eingebüßt. Und die Unzulänglichkeit der klinischen Erkenntnis wird wohl am besten veranschaulicht, wenn ich folgende Aussprüche zitiere:

1891 bekennt Schweigger in Heidelberg: „Ein objektives Kennzeichen, welches die sympathische Natur einer Iridochorioiditis nachweisen könnte, gibt es meiner Überzeugung überhaupt nicht. Ich kann irgendwelche typische Form der sympathischen Entzündung nicht anerkennen und die Diagnose einer sympathischen Ophthalmie bleibt daher lediglich eine Wahrscheinlichkeitsdiagnose." Dem entspricht völlig die resignierte Stellungnahme von Fuchs, die sich in seiner bekannten Arbeit aus dem Jahre 1905 findet: „Ich gestehe, daß ich trotz des großen Beobachtungsmateriales meiner Klinik mich vollkommen außerstande sehe, nach dem klinischen Befunde ein Auge daraufhin beurteilen zu können, ob in ihm die histologischen Veränderungen der sympathisierenden Entzündung vorhanden sind; ich bin nach den bisherigen Erfahrungen inbezug auf die sympathische Entzündung noch ängstlicher als früher."

Als die Gullstrandsche Spaltlampe, der wir schon so viele neue Aufschlüsse verdanken, unser Untersuchungsinstrumentarium bereicherte, hofften wir vielleicht durch die nun mögliche mikroskopische Durchmusterung der Iris in der Differentialdiagnose weiterzukommen.

Indessen haben wir auch hier nur eine weitere Enttäuschung erlebt; scheint es doch, wie mein Assistent L. Koeppe schon ausgeführt hat, als ob in vivo die sympathische Entzündung vollkommen der Tuberkulose gleich abläuft. Auch bei 108facher Vergrößerung gleichen die Präcipitate, die Irisveränderungen und die Exsudatwolken bis in alle Einzelheiten bestimmten Formen der schleichend verlaufenden Tuberkulose, eben jener chronischen Fälle, die E. v. Hippel nicht mehr von der sympathischen Uveitis im Schnittpräparat zu trennen vermochte und deren Differentialdiagnose auch nicht durch Mellers neuesten Verteidigungsversuch[9]) wesentlich erleichtert werden dürfte. Es ist, als wenn uns die Erkenntnis erst dann erblühen wird, wenn wir den Erreger der sympathischen Uveitis morphologisch und kulturell erfaßt haben werden. Wer kann jetzt mit Bestimmtheit sagen, ob wir dann nicht doch eine Überraschung erleben und den Tuberkelbacillus in vielleicht modifizierter Form schauen werden? Jedenfalls ist das eine sicher: die Trennung der luetischen Veränderungen des vorderen Bulbusabschnittes von den tuberkulösen ist — so schwierig auch manchmal die Differentialdiagnose sein möge — immerhin durchführbar, die zwischen Tuberkulose und sympathischer Ophthalmie nicht.

Wenn uns also die Spaltlampe in bezug auf die klinischen Unterscheidungsmerkmale auch im Stiche läßt, so können wir trotzdem von der Heranziehung des wertvollen Instrumentes für die Frühdiagnose des Ausbruchs der Erkrankung noch große Leistungen erwarten, und der Beweis ihrer überragenden Zuverlässigkeit für die Frühdiagnose wird sich wie ein roter Faden durch unsere Abhandlung ziehen. Unter Umständen wird auch die von Koeppe gefundene Anwendbarkeit des Instrumentes für die Untersuchung des Fundus fruchtbringend wirken, wennschon ihm die früh auftretenden Glaskörpertrübungen eine Grenze setzen.

Auf die Frühdiagnose kommt aber alles an, wenn wir den Wert der Präventivenucleation wissenschaftlich festlegen wollen; gilt doch im allgemeinen der Satz, daß man die Operation nur dann ausführen soll, wenn das andere Auge noch nicht in Mitleidenschaft gezogen ist, d. h. daß der Erfolg unseres Vorgehens davon abhängt, ob die Enucleation rechtzeitig vorgenommen wird. Bei schon manifester sympathischer Uveitis des anderen Auges soll man hingegen mit der Wegnahme des verletzten Auges so lange zögern, als noch die Hoffnung besteht, einen brauchbaren Funktionsrest dieses Organs zu retten.

Unsere Entscheidung über Erhaltung oder Opferung eines verletzten Auges liegt also im wesentlichen in dem Begriffe der Rechtzeitigkeit unseres Handelns. Somit spitzt sich die ganze Frage darauf zu, woran wir erkennen können, daß das andere Auge noch unberührt ist.

Ob wir im einzelnen Falle enucleieren oder exenterieren, erscheint im wesentlichen gleichgültig. Die Hauptsache bleibt, daß die Enucleation ohne Hinterlassung von Bulbusteilen, vor allem von mit dem Gefäßsystem in Verbindung gebliebenen Resten des Uvealtraktus geschieht und daß auch die Exenteration völlig lege artis vollzogen wird.

Nun ist es aber von vorherein klar, daß bei der Exenteration viel leichter Versehen unterlaufen können; denn wir haben bei dieser Operationsmethode keinen Anhalt an dem entfernten Materiale, ob es in toto vor uns liegt oder nur stückweise entfernt wurde. Auch das Aufspreizen des leeren Scleralsackes wird vor allem bei zerrissenen Wunden und vielen Falten uns über die erschöpfende Vollendung der Operation täuschen. Tatsächlich haben ja auch Wessely[3]) und ich[4]) Beobachtungen veröffentlicht, in denen sich an eine Exenteration doch die sympathische Ophthalmie anschloß, deren Grund in einem Uvearest des exenterierten Auges gefunden wurde, welcher alle Kennzeichen der sympathisierenden Uveitis darbot.

Ich werde daher in dem Bestreben, möglichst alle Unklarheiten zu vermeiden, die unser Urteil trüben könnten, mich nur mit der Präventivenucleation und nicht mit der Präventivexenteration beschäftigen.

Zu einem solchen Vorgehen sehe ich mich auch schon durch den Umstand gezwungen, daß man gemeinhin in der Literatur das Material nur nach dem Gesichtspunkte der Präventivenucleation beurteilt findet. Nehmen wir auch die Präventivexenteration hinzu, so verschieben wir die ganze Frage auf ein anderes Gebiet. Ich vermag also zu meinem Bedauern Elschnig[5]) nicht zu folgen, der zur Verteidigung seiner Anaphylaxielehre auch die nach Exenteration ausgebrochenen Fälle von sympathischer Ophthalmie mit ins Treffen führt.

Die von Elschnig verfolgte Absicht ist hierbei, darzutun, daß der Ausbruch der sympathischen Ophthalmie nach erfolgter Wegnahme und Exenteration des verletzten Auges gar nichts so Seltenes ist und daß diese Fälle demgemäß das Postulat seiner Theorie, daß auch nach Entfernung des gefahrbringenden Uvealtraktus sympathische Ophthalmie zur Entwicklung kommen kann, hinreichend oft erfüllen.

Dieser Einwurf zwingt mich dazu, zu der Frage von der Häufigkeit der sympathischen Ophthalmie nach Enucleation Stellung zu nehmen.

Elschnig errechnet bei einem jährlichen Durchschnitt von 120 Enucleationen und Exenterationen, die während 9 Jahren in Prag vorgenommen wurden, 11 Fälle von ausgebrochener sympathischer Ophthalmie. Unter diesen war je einer nach Präventivenucleation und Exenteration. Somit käme, wenn man die außerhalb des Rahmens unserer Betrachtung liegende Exenteration mitrechnet — ein Prozent-

satz von 18,1% Mißerfolgen heraus. In einer Fußnote nimmt dann Elschnig ferner auf meinen Heidelberger Vortrag im Jahre 1916 Bezug und schreibt: „Unter 8 Fällen von sympathischer Ophthalmie nach Kriegsverletzungen trat die Erkrankung in 4 Fällen nach der Entfernung des verwundeten Auges auf!" Augenscheinlich will Elschnig mit diesem Hinweise sagen, daß in dem mir zur Verfügung stehenden Materiale von Kriegsverletzungen sogar 50% Mißerfolge der Präventivenucleation enthalten sind.

Dies veranlaßt mich zu der Feststellung, daß nach wie vor der Eintritt der sympathischen Ophthalmie nach rite ausgeführter Präventivenucleation eine ganz außerordentliche Seltenheit darstellt, und ich sehe mich zur Begründung dieser Behauptung um so mehr veranlaßt, als ich im folgenden selbst ein neues Material von 23 Beobachtungen beisteuern kann, womit tatsächlich der Anschein erweckt werden könnte, als ob Mißerfolge an der Tagesordnung sein. Dem ist sicher nicht so!

Schon Dianoux[6]) erhielt im Jahre 1903 auf seine Rundfrage im Kreise der französischen Augenärzte seitens hervorragender Kliniker Antworten, die keinen Zweifel darüber lassen, daß der Ausbruch der sympathischen Ophthalmie nach Enucleation zu den größten Seltenheiten zählen muß. So schrieb de Wecker: „Obschon ich eine sehr große Anzahl von Präventivenucleationen ausgeführt habe, ist mir doch niemals die Beobachtung einer Ophthalmie vorgekommen, die den Namen einer sympathischen verdient hätte. Nach Exenteration habe ich dergleichen allerdings ab und zu gesehen." Dor sen. meldete, daß er unter ungefähr 400 Präventivenucleationen niemals einen Mißerfolg erlebt habe. Ganz derselben Art waren die Antworten von De Lapersonne, Truc und Trousseau. Auch Dianoux selbst hatte während einer 27jährigen Tätigkeit nach Hunderten von Präventivenucleationen nie sympathische Ophthalmie beobachtet. Ja, Galezowsky ging sogar so weit, daß er seine Erfahrungen in folgende Worte kleidete: „Ich zögere nicht, zu antworten, daß eine nach den Regeln der Kunst ausgeführte Enucleation unbedingten Schutz gegen das Auftreten der sympathischen Ophthalmie des anderen Auges verleiht."

Dieser Rundfrage kann ich die Ergebnisse einer eigenen an die Seite stellen, welche ich im Jahre 1916 an eine sehr große Zahl von Fachgenossen gerichtet habe, die mir während der Kriegszeit erreichbar waren. Im ganzen habe ich von 92 Kollegen des In- und Auslandes Antworten erhalten und ich möchte den Herren auch an dieser Stelle für ihre freundliche Mitarbeit meinen verbindlichsten Dank sagen. Es sei mir bei dieser Gelegenheit auch gestattet den Wunsch zu äußern, daß noch nicht gemeldete oder künftighin sich ereignende Fälle mir mitgeteilt werden möchten.

Unter dem mir auf diese Weise zur Verfügung gestellten Material einer beträchtlichen Menge von Einzelbeobachtungen sind auch die Erfahrungen der deutschen und außerdeutschen Universitätskliniken enthalten, und es bedeutet füglich nicht viel, wenn durch meine Umfrage im ganzen 24 neue Fälle zusammengetragen worden sind, die ich weiter unten in einer Tabelle folgen lasse. Als Beweis dafür, daß die Vorkommnisse so selten sind, daß unter Umständen die Erfahrungen eines einzelnen überhaupt nicht ausreichen, möge aber die Feststellung dienen, daß Arthur v. Hippel in seiner langen, an klinischen Erfahrungen so reichen Tätigkeit keinen einzigen Fall gesehen hat, während der nunmehr ebenfalls heimgegangene Theodor Leber nur einen Fall mir mitteilen konnte. Eine ganze Reihe der noch unter uns weilenden Fachgenossen, wie Axenfeld, Augstein, Bjerrum, Bunge, Fehr, Franke, Greeff, Groenouw, Gullstrand, Haab, Hess, Sattler, Wagenmann sandten trotz ihrer viele Jahre zurückreichenden Erinnerung Fehlanzeigen. Wie viele Hunderte, ja Tausende von Augenverletzungen mit nachfolgender Präventivenucleation in diesem gemeinsamen Materiale enthalten sein mögen, entzieht sich jeder Schätzung; immerhin kann man wohl angesichts dieses Resultates der Rundfrage mit einer gewissen Sicherheit behaupten, daß die postoperative sympathische Ophthalmie zu den allergrößten Ausnahmen gehört. Nach wie vor brauchen wir bei der Bewertung der präventiven Enucleation in prognostischer Beziehung im einzelnen Falle nicht mit einem Fehlresultat zu rechnen und können wir getrost den uns anvertrauten Patienten einen nach menschlichem Ermessen sicheren Schutz in Aussicht stellen und die Verantwortung für unsere Entschließung voll und ganz übernehmen.

An dieser Tatsache, dem Fundament unseres Vorgehens gegen die Gefahr der sympathischen Ophthalmie, ist nicht zu rütteln!

Das schließt aber nicht aus, daß wir uns darüber Klarheit verschaffen, warum in dem Materiale der Kriegsverletzungen neben vier ohne vorgenommene Enucleation ausgebrochenen Fällen, die gleiche Zahl nach der Operation erwiesen ist.

Wir finden in der Literatur mehrfache Anläufe, statistische Erhebungen über den Prozentsatz von sympathischer Ophthalmie und Verletzungen einerseits und von sympathischer Ophthalmie vor und nach Präventivenucleation andererseits anzustellen.

In der Sammelforschung der Londoner ophth. Gesellschaft vom Jahre 1886 sind 208 Fälle von sympathischer Ophthalmie in Tabellenform wiedergegeben und kritisch gewürdigt. Sie setzen sich in bunter Mischung aus Beobachtungen zusammen, die in der Literatur aller Herren Länder verstreut zu finden waren, und zum größten Teile aus Ergebnissen einer Rundfrage unter den englischen Augenärzten. Wenn auch nicht immer genügende Beurteilung stattgefunden

hat, so zählt die Tabelle 30 Fälle auf, in denen die Erkrankung trotz vorgenommener Praeventivenucleation auftrat. Diese Operation wird durchgängig als Excision bezeichnet; die Prüfung der Krankengeschichten ergibt aber, daß wohl sicher eine Anzahl Exenterationen darunter sind. Wollte man daher den Prozentsatz der nach der Operation zutage getretenen Fälle auf 15% berechnen, so würde man keine ganz einwandfreien Werte erhalten. Meiner Ansicht nach ist es aber wegen der heterogenen Zusammensetzung des Materiales überhaupt nicht angängig, einen statistisch brauchbaren Schluß aus den Tabellen des Londoner Komitees zu ziehen; denn es muß von vornherein einleuchten, daß die Literatur eben vor allem Seltenheiten bringt und kein wahres Bild von der Frequenz der gewöhnlichen Krankengeschichten entrollt. Die Tabelle stützt sich aber zu einem immerhin bemerkenswerten Teil auf die Sammelforschung aus der Weltliteratur.

Einen anderen Weg hat Fuchs im Jahre 1905 eingeschlagen, um wenigstens für das Material der I. Wiener Klinik den Prozentsatz zwischen Augenverletzungen und sympathischer Ophthalmie herauszurechnen. Er hielt zu diesem Zwecke unter den enucleierten Bulbis, die eine Verletzung davon getragen hatten und wegen Gefahr der sympathisierenden Uveitis entfernt worden waren, Umschau und fand unter den 180 Augen dieser Art bei der mikroskopischen Durchmusterung 24 mal die Kennzeichen der sympathisierenden Entzündung. Tatsächlich ergab die Nachforschung in den Krankenblättern, daß in allen einschlägige nFällen das andere Auge die Symptome der symp. Opthalmie gezeigt hatte. So gelangt Fuchs zu der Feststellung, daß nur in 13% der Fälle wirklich eine Uveitis vorlag, die die Entfernung der Augen notwendig gemacht hatte, während 87% dem mikroskopischen Bilde nach unnötig der Operation anheimgefallen waren. Ob ein solcher Schluß gerechtfertigt ist, hängt von der jeweiligenn Stellung zu der Frage ab, inwiefern der anatomische Befund dafür entscheidend ist, ob ein Auge sympathiegefährlich war oder nicht. Jedenfalls können wir daran festhalten, daß unter 180 als sympathiegefährlich beurteilten Verletzungen in 13% der Verdacht durch das Ausbrechen der Erkrankung bestätigt wurde. Unter den genannten positiven Fällen befindet sich nun ein einziger, der nach Enucleation ausgebrochen war, und es zeigte sich sehr interessanterweise, daß auch in dieser Beobachtung der entfernte Bulbus das Vollbild der sympathisierenden Uveitis aufwies. Wir errechnen also, wenn es überhaupt angängig ist, bei 24 Fällen statistische Erhebungen vorzunehmen, einen Prozentsatz von 4% nach Enucleation.

Ferner liegt aus der Breslauer Klinik (Uhthoff) in der Arbeit Kitamuras[7]) eine schätzungsweise aufgestellte Rechnung vor. In den Jahren 1897 bis 1907 kamen dort 577 Fälle von durchdringenden Verletzungen zur klinischen Behandlung und unter ihnen 17 mal sympathische Ophthalmie. Hinzu kommen noch 5 Fälle nach perforiertem Ulcus corneae, die füglich nicht mitgezählt werden können. Von den 17 Fällen brachen 3 nach stattgehabter Enucleation aus; wir haben also 2,94% sympathische Ophthalmie und darunter 17,6% post enucleationem (0,5% der Verletzungen). Wie oft überhaupt enucleiert wurde, ist nicht angegeben.

Sodann sah Reis[8]) in der Bonner Klinik unter Saemisch innerhalb von 9 Jahren bei im ganzen 52 000 Augenkranken rund 500 Fälle von perforierenden Verletzungen, unter denen 6 eine sympathische Ophthalmie nach sich zogen (1,2%). Dieser Prozentsatz verringert sich noch um die Hälfte, wenn Reis die 3 Fälle abzieht, in denen sich die Patienten der Vornahme der Operation widersetzten. In 2 Fällen (also unter 3 wirklich überraschend ausgebrochenen) setzte die Ophthalmie erst nach vollzogener Enucleation ein (33% der Erkrankungen, 0,4% der Verletzungen). Sehr bezeichnenderweise setzt Reis aber hinzu: „Auch die beiden post enucleationem ausgebrochenen Fälle von s. O. wären durch eine noch zeitigere Enucleation vor der Erkrankung des zweiten Auges bewahrt geblieben."

Wir sehen also, daß auch in anderen Statistiken die nach der Enucleation ausbrechenden sympathischen Ophthalmien eine gewisse Rolle spielen, wenn sie auch nicht gerade, wie in dem von mir in Heidelberg vorgelegten Materiale der Kriegsverletzungen einen Prozentsatz von 50% ausmachen.

Ist aber dieses Ergebnis der Statistik irgendwie geeignet, den Wert der Präventivenucleation abzuschwächen oder dem in der Anaphylaxietheorie unbedingt liegenden Fatalismus Vorschub zu leisten?

Meiner Ansicht nach genügen einige kurze Überlegungen, um darzutun, wie grundfalsch solche Schlüsse wären und wie wieder einmal nackte Zahlen der Statistik im Begriffe stehen, Verwirrung anzurichten, weil man ihre Bedeutung nicht erfaßt hat.

Das einzige brauchbare Resultat würde für unsere Zwecke eine zahlenmäßige Gegenüberstellung derjenigen Fälle bilden, in denen die Präventivenucleation dem Ausbruch der sympathischen Entzündung vorgebeugt und in denen sie den gehofften Schutz nicht gebracht hat. Ganz abgesehen davon, daß es völlig ausgeschlossen ist, zu irgendwie einwandfreien Zahlen über den geleisteten Schutz zu gelangen — weil man nie weiß, ob ein herausgenommenes Auge wirklich eine Gefahr für das andere Auge bedeutete, noch dazu wenn der anatomische Befund fehlt —, müssen auch die Fälle nach vollzogener Enucleation nicht nur gezählt, sondern recht genau gewogen werden. Es kommt ja alles darauf an, ob das andere Auge zur Zeit der Operation wirklich noch ganz frei von Entzündung war, wie lange Zeit zwischen Operation und dem ersten sichtbaren Aufflammen der Entzündung des zweiten Auges lag, ob die Operation vollständig ausgeführt wurde, und auf noch einiges andere mehr.

Wir werden auch in unseren Schlußbetrachtungen uns davon zu überzeugen haben, daß selbst die peinlichste Berücksichtigung aller Symptome den Augenarzt gerade bei der sympathischen Ophthalmie nicht vor unangenehmen Überraschungen schützt und daß ein bestimmter, wenn auch verschwindend kleiner Prozentsatz notgedrungen übrigbleiben muß, in dem der Arzt den Ausbruch der Erkrankung nicht verhindern kann, selbst wenn er der festen Überzeugung ist, rechtzeitig eingegriffen zu haben.

Daß dieser für die Gesamtbeurteilung des Wertes der Präventivenucleation überhaupt nicht mitsprechende kleine Prozentsatz in der Jetztzeit mit den ins Ungemessene gestiegenen Zahlen von Präventivenucleationen bei Kriegsverwundungen in die Erscheinung treten muß, ist selbstverständlich und von mir auch in Heidelberg schon betont worden. Viel wichtiger ist die Feststellung, daß trotz der außerordentlichen Zunahme der perforierenden Augenverletzungen bis zum Frühjahr 1916 nur 8 Fälle von sympathischer Ophthalmie nach wirklichen Kriegsverletzungen bekannt geworden sind, soweit die deutsche und

die österreichische Armee in Betracht kommen. Eine solche, ungemein günstige Erfahrung ist nicht nur ein Beweis für die ausgezeichnete Schulung unserer Ärzte, sondern auch für die Leistungsfähigkeit ihrer Methoden, d. h. letzten Endes der Präventivenucleation resp. der auch oft, und zwar gründlich angewandten Exenteration!

Wenn daher Elschnig, ohne auf meine Erklärung des Zahlenverhältnisses einzugehen, nur die Zahlen an und für sich sprechen lassen will, so möchte ich nur wünschen, daß man bald 100% Versager errechnen kann; es wäre dies das schönste Zeugnis für die gute Ausbildung des deutschen Ärztestandes, weil eine solche Statistik darlegen würde, daß die Zahl der vorgekommenen sympathischen Ophthalmien bis auf das denkbar kleinste Minimum heruntergedrückt wurde und daß nur diejenigen — an Zahl verschwindenden — Fälle zur Beobachtung gelangten, die selbst eine „rechtzeitig" vorgenommene Enucleation nicht verhindern kann.

Worin wir den Grund zu suchen haben, daß solche Grenzen auch der Präventivenucleation gezogen sind, werden wir noch eingehender zu erörtern haben.

Das Resultat der Sammelforschung vom Jahre 1916.

Da ich die neu zusammengetragenen Beobachtungen über sympathische Ophthalmie nach Enucleation bei den nun folgenden Besprechungen mit in Betracht ziehen werde, schicke ich vorerst die Mitteilung der mir übergebenen Krankengeschichten in Tabellenform voraus. (Siehe Tabelle I.)

Wie ersichtlich, handelt es sich im ganzen um 24 Beobachtungen, von denen allerdings Nr. 15, 21, und 22 schon in der Literatur kurz verzeichnet sind. Zum Falle 17 (Rath) habe ich die Bedenken nicht unterdrücken können, daß hier doch wohl eine Tuberkulose anzunehmen ist. Ich gründe meine Einwände auf folgende Erwägungen: Schon vor Ausführung einer Präventivenucleation des phthisischen Bulbus waren auf dem anderen Auge Störungen zutage getreten. Sie bestanden in dem Auftauchen von wolkigen Trübungen und Photopsien. Ein Vierteljahr nach der Enucleation setzte eine Entzündung des zweiten Auges ein, die noch 4—5 mal im Jahre rezidivierte, in der Zwischenzeit aber die Arbeitsfähigkeit des Mannes (als Kesselschmied!) nicht störte. Erst, als 8 Jahre nach der Enucleation das zweite Auge von einem Schlage erschüttert wurde, setzte eine wirkliche Iritis mit Präcipitaten und Synechien ein. Die Allgemeinreaktion auf Tuberkulin und das Auftauchen von einem grauen Knötchen in der Iris weisen nun auf Tuberkulose hin und auch der Endausgang (Übergang in eine eitrige Iritis) ist etwas für sympathische Ophthalmie ganz Ungewöhnliches. Ich

Tabelle I.

Mitteilung von	Patient	Sympathisierendes Auge	Zweites Auge	Bemerkungen
1. Dr. Ask. Lund (private Mitteilung).	11jähr. Junge.	8. August 10. Linkes Auge Eisensplitterverletzung. 9. August 10. Erfolgreiche Magnetextraktion. 6. September 10. Auge an Iridocyclitis erblindet. Enucleation.	17. September 10. Rechtes Auge ganz leicht conjunctival injiziert. 18. September. Auf Zinktherapie wieder reizlos. S = 5/4. Nieden Nr. 1 in 10 cm. Tonus normal. An der Bjerrumtafel keine Vergrößerung des blinden Flecks. Patient verläßt die Klinik gegen ärztlichen Rat. 30. September 10. Nach Angabe des Vaters Rötung des Auges und Sehstörung. 3. Oktober 10. Erneute Aufnahme: Pericorneale Injektion. Verfärbung der Iris, ringförmige Synechie, zartes Pupillarexsudat. Nur roter Reflex aus dem Fundus. S = 5/12. Später wurden in der Peripherie kleine chorioiditische Herde sichtbar. Die Erkrankung heilte aus (Atropin, 6,0 Na. salicyl. pro die, Wärme). 30. August 16. Auge reizlos. Pupille birnförmig. Aderhautherdchen abgeheilt. S = 5/4.	Enucleation nach 29 Tagen; Ausbruch der s. O. 11 Tage nach Enucleation, 40 Tage nach Verletzung. Beginn der schweren Symptome 24 Tage nach Enucleation. Heilung.
2. Dr. W. Mühsam (Hirschbergsche Augenklinik, Berlin) (private Mitteilung).	33jähr. Frau.	9. Juli 08. Linkes Auge. Subconjunctivale Bulbusruptur mit Linsenluxation unter die Bindehaut. 23. Juli 08. Erste Untersuchung: Bulbus völlig durchblutet. Projektion falsch. 30. Juli 08. Enucleation.	12. August 08. Rechtes Auge normal. 14. August. Präcipitate und Synechien. Später periphere chorioiditische Herde. Verlauf sehr milde. 14. September 08. Auge reizlos. Volle Sehschärfe. 3. Februar 13. Derselbe Befund.	Enucleation nach 21 Tagen; Ausbruch der s. O. 12 Tage nach Enucleation, 33 Tage nach Verletzung. Heilung. Die Verletzung bestand in einer subconjunctivalen Bulbusruptur. Untersuchung fand allerdings erst 14 Tage nach der Verletzung statt.

3. derselbe.	5jähr. Kind.	5. August 08. Rechtes Auge: Perforierende Corneo-Scleralwunde. 25. August 08. Enucleation.	30. August 08. Linkes Auge: Präcipitate und Pupillarexsudat. Schnelle Heilung. Anfang Oktober 08. Linkes Auge wieder normal.	Enucleation nach 20 Tagen; Ausbruch der s. O. 5 Tage nach Enucleation, 25 Tage nach Verletzung. Heilung.
4. Dr. Rupprecht - Dresden, z. Z. im Felde.	11jähr. Knabe.	12. Januar 16. Rechtes Auge: Zündhütchenverletzung, 1 intraokul. Fremdkörper. 2. Februar 16. Enucleation.	20. Februar 16. Linkes Auge: Ciliare Injektion. Beschläge, Iritis, Glaskörpertrübung. S = $^6/_{18}$. 16. April 16. Präcipitate verschwunden, doch zahlreiche hintere Synechieen und Glaskörpertrübungen. S = $^6/_{15}$.	Enucleation nach 21 Tagen; Ausbruch der s. O. 18 Tage nach Enucleation, 39 Tage nach Verletzung. Endausgang?
5. Prof. v. Oeller-Erlangen	7jähr. Knabe.	6. Juni 05. Linkes Auge: Zündhütchenverletzung. Irisprolaps, Kat. traum. 2 intraokulare Fremdkörper. 19. Juni 05. Enucleation.	12. Juli 05 (Wiedervorstellung). Rechtes Auge: Leichte ciliare Injektion, eine hintere Synechie, Glaskörpertrübung; Papille geschwollen. 14. Juli 06. Pupille auf Atropin maximal weit. 24. September 05. Auge reizlos. Hornhaut, Kammerwasser klar. Papillengrenzen noch unscharf. S = $^6/_{30}$.	Enucleation nach 13 Tagen; Ausbruch? der s. O. 22 Tage nach Enucleation, 35 Tage nach Verletzung. Besserung.
6. derselbe.	52jähr. Mann.	8. November 13. Rechtes Auge: Scleralruptur und Linsenluxation. 1. Dezember 13. Aufnahme in die Klinik. Auge an Iridocyclitis erblindet. 6. Dez. 13. Enucleation.	9. Dezember 03. Linkes Auge: Ciliare Injektion, beginnende Iritis. S = $^6/_{18}$ bis $^6/_{24}$. Ausgang in Erblindung.	Enucleation nach 28 Tagen; Ausbruch der s. O. 3 Tage nach Enucleation, 31 Tage nach Verletzung. Erblindung.
7. derselbe.	9jähr. Junge.	29. September 11. Linkes Auge: Zündhütchenverletzung. 14. Oktober 11. Enucleation.	22. Oktober 11. Rechtes Auge: gesund. 18. November 11. (Wiedervorstellung) Rechtes Auge: Ciliare Injektion, feine Präcipitate, mehrere Synechien. Iriszeichnung scharf. O = n. S = $^6/_6$. 22. Januar 12. Papillengrenzen leicht unscharf. S = $^6/_{12}$. Verlauf sehr wechselnd. 15. März 12. Auge blaß. Medien klar. Hintergrund normal. S = $^6/_6$.	Enucleation nach 17 Tagen, Ausbruch (?) der s. O. 35 Tage nach Enukleation, 52 Tage nach Verletzung. Heilung.

Tabelle I. Fortsetzung.

Mitteilung von	Patient	Sympathisierendes Auge	Zweites Auge	Bemerkungen
8. Prof. Heine-Kiel.	15jähr. Bursche.	13. Juni 08. Rechtes Auge: Eisensplitterverletzung, Magnetextraktion. Iridocyclitis. 6. Juli 08. Enucleation.	12. Juli 08. Linkes Auge: vollständig normal. L = — 3,0 D S = $^6/_{10}$. 19. Juli 08. Schmerzen. Objektiver Befund unverändert. 24. Juli 08. Ciliare Injektion. Präcipitate. 2. Oktober 08. Auge wieder reizlos. — 3,0 D S = $^6/_7$. 1914. Befund: derselbe.	Enucleation 23 Tage nach Verletzung; Ausbruch der s. O. 13 Tage nach Enucleation, 36 Tage nach Verletzung. Heilung. Bemerkenswert ist, daß schon 6 Tage nach Enucleation die Sehschärfe nur $^6/_{10}$ betrug und erst 7 Tage später die ersten Zeichen der Entzündung sichtbar wurden.
9. Prof. Krückmann-Berlin (mitgeteilt durch Prof. Brückner).	39jähr. Frau.	20. Mai 15. Rechtes Auge: Holzsplitterverletzung. 8. Juni 15. Aufnahme in die Klinik: Perforierende Hornhautwunde, Irisprolaps. Guter Lichtschein. 9. Juni 15. Lineare Extraktion, Iridocyclitis. 24. Juni 15. Enucleation.	25. Juni 15. Linkes Auge: Ciliare Injektion. Bald Chemose, Iritis mit Pupillarexsudat. S = $^5/_{20}$—$^5/_{15}$. 10. Juli 15. Noch spärliche Präcipitate, sonst normal. S = $^5/_5$.	Enucleation 35 Tage nach Verletzung; Ausbruch der s. O. am Tage nach der Enucleation, 36 Tage nach Verletzung. Heilung.
10. Dr. Hermann Becker-Dresden.	ältere Frau.	November 01. Rechtes Auge: Staroperation, Wundsprengung, Iridocyclitis. 2. Januar 02. Enucleation.	1897. Linkes Auge mit gutem Erfolge extrahiert. 9. Januar 02. Beginnende ciliare Injektion, Flimmern. Schleichende Uveitis. Erblindung.	Enucleation ungefähr 6 Wochen nach Verletzung; Ausbruch der s. O. 7 Tage nach Enucleation, ungefähr 7 Wochen nach Verletzung. Erblindung.
11. Prof. Uhthoff-Breslau (Beobachtung aus der Schoelerschen Klinik, Berlin).	19jähr. Landwirt.	Rechtes Auge: Steinsplitterverletzung. Erblindung an Iridocyclitis. Enucleation zuerst verweigert, schließlich nach 4 Wochen ausgeführt.	Linkes Auge erkrankte 9 Tage nach der Enucleation. Erblindung durch typische Uveitis.	Enucleation 4 Wochen nach Verletzung; Ausbruch der s. O. 9 Tage nach Enucleation, 5 Wochen nach Verletzung. Erblindung.

12. Prof. Silex-Berlin.	Offizier.	20. September 15. Rechtes Auge: Granatsplitterverletzung. 5. Oktober 15. Ciliare Injektion. Durch Bindehautplastik gedeckte Hornhautwunde. Iris verfärbt. 18. November 15. Enucleation.	20. November 15. Linkes Auge: Pericorneale Injektion. Pupille reagiert träge. Iritis. Glaskörpertrübungen. Schwankender Verlauf. 17. Februar 16. Auge blaß. S = $^5/_6$ bis $^5/_7$. Kleiner chorioiditischer Herd unterhalb der Papille.	Enucleation 50 Tage nach Verletzung; Ausbruch der s. O. 2 Tage nach Enucleation, 52 Tage nach Verletzung. Heilung.
13. derselbe.	Landsturmmann.	22. Februar 16. Linkes Auge: Verletzung durch Minensplitter. 25. Februar. Chemosis. Kleine eitrig belegte Wunde der Hornhaut. Hypopyon, Pupillarexsudat. Ein Splitter reagiert nicht auf den Magneten. 29. April 16. Enucleation.	25. Februar 16. Rechtes Auge gesund, aber infolge Strabismus amblyopisch. S = $^3/_{30}$. 3. Mai 16. Leichte Rötung der Bindehaut. 5. Mai 16. Iris verfärbt. 7. Mai 16. Synechien und Glaskörpertrübungen. Schwankender Verlauf. 18. Juli 16. Auge blaß. Iris verwaschen. S = $^1/_{20}$.	Enucleation 13 Wochen nach Verletzung Ausbruch der s. O. 5 Tage nach Enucleation, 14 Wochen nach Verletzung. Teilweise Heilung.
14. Prof. Kuhnt-Bonn (mitgeteilt von Prof. Reis).	Soldat.	20. November 15. Rechtes Auge: Verletzung durch Draht. Irisprolaps. 10. Dezember 15. Enucleation wegen schwerer Iritis mit vollständiger Trübung des Glaskörpers. Projektion falsch.	26. Dezember 15. Linkes Auge: Sehstörungen. Schmerzen. 29. Dezember 15. Aufnahme in die Bonner Klinik. Herdförmige frische Chorioiditis am hinteren Pole. Bald Erkrankung der ganzen Uvea.	Enucleation 20 Tage nach Verletzung; Ausbruch der s. O. 16 Tage nach Enucleation, 36 Tage nach Verletzung.
15. Dr. Cramer-Cottbus (siehe Cramer, Unfallheilkunde 1912, S. 23; ergänzt durch priv. Mitteil.).	18jähr. Mann.	5. Mai 04. Verletzung durch Kupferstück. Schleichende Iridocyclitis. 4. Juni 04. Enucleation. Im Auge fand sich ein Kupfersplitter.	8. Juni 04. Beginn der sympathischen Ophthalmie. Erblindung durch Seclusio und Cataracta accreta.	Enucleation 29 Tage nach Verletzung; Ausbruch der s. O. 4 Tage nach Enucleation, 33 Tage nach Verletzung. Erblindung.

Tabelle I. Fortsetzung.

Mitteilung von	Patient	Sympathisierendes Auge	Zweites Auge	Bemerkungen
16. Prof. Birch-Hischfeld-Königsberg i. Pr.	24jähr. Soldat.	9. März 15. Rechtes Auge: Verletzung durch Sprengstück. 20. April 15. Aufnahme in die Klinik. Kleine eingezogene Scleralnarbe. Iridocyclitis. Unsichere Projektion. 22. April 15. Enucleation.	20. April 15. Linkes Auge reizlos. S = $^6/_6$. Nahepunkt in 11 cm. 24. April. Pericorneale Injektion. Kammerwasser rauchig. S = $^6/_{20}$. Später Glaskörpertrübungen und chorioretinitische Herde. 10. März 16. S = $^1/_{50}$.	Enucleation 44 Tage nach Verletzung; Ausbruch der s. O. 2 Tage nach Enucleation, 46 Tage nach Verletzung. Teilweise Heilung.
17. D. Rath-Hannover.	29jähr. Mann.	3. Januar 06. Linkes Auge: Verletzung durch Eisenstück. Corneoscleralwunde ohne intraokularen Fremdkörper. 10 Wochen lang auswärts behandelt. Ende 1907. Enucleation des phthisischen Auges.	Im Jahre 1907 zuweilen wolkige Trübungen und feurige Wolken vor dem rechten Auge. Frühjahr 1908. Entzündung des rechten Auges. Besserung durch Schmierkur. Seitdem jährlich 4—5 mal Entzündung, Rötung, Schmerzen, Verschleierung. Zwischendurch konnte der Mann immer arbeiten (Kesselschmied). September 15. Schlag gegen die Umgebung des rechten Auges. Präcipitate. Unten eine Synechie. 24. November 15. Auf 0,001 Alt-Tuberkulin lebhafte Allgemeinreaktion. 30. Dezember 15. Kleines graues Knötchen im Sphinctergebiet der Iris. Schließlich nimmt die Iritis eitrigen Charakter an. Drucksteigerung. Phthisis bulbi.	Enucleation 2 Jahre nach Verletzung; Ausbruch der Entzündung (sympathisch?) nach $^1/_4$ Jahr, $2^1/_2$ Jahr nach Verletzung. Erblindung. Der Verlauf der Erkrankung, namentlich die positive Reaktion auf Tuberkulin, macht eine Tuberkulose wahrscheinlich.

18. Prof. Hertel-Straßburg i. E.	21jähr. Mann.	Juli 14. Linkes Auge: Eisensplitterverletzung Magnetextraktion. Iridocyclitis. 31. Oktober 14. Enucleation.	November und Dezember 14. Rechtes Auge bei wiederholten Untersuchungen gesund. Anfang Februar 15. Linkes leichte Sehstörung. 24. Februar 15. Deutliche ciliare Injektion. Massenhafte Beschläge an der Descemet. Pupille auf Atropin weit. S = $^5/_{10}$—$^5/_7$. Wa. R. — 0,5 mg Tuberkulin: +. Bei 2maliger Anwendung der Probe Steigerung der ciliaren Injektion und Verengerung der Pupille. April 15. Beschläge verschwunden. Auge reizlos. Augenhintergrund normal, Gesichtsfeld normal. S = $^5/_4$.	Enucleation $^1/_4$ Jahr nach Verletzung; Ausbruch der Entzündung des zweiten Auges. 4 Monate nach der Enucleation, 7 Monate nach Verletzung. Heilung. Die Entzündung des zweiten Auges war wohl eine Tuberkulose.
19. Dr. Kyrieleis-Hameln.	50jähr. Mann.	16. August 13. Rechtes Auge vor längerer Zeit verletzt. Schwere Iridocyclitis. Sofort Enucleation.	23. April 14. Linkes Auge: + 0,5 D S = $^5/_5$. August 14. Rentenverfahren. Linkes Auge reizlos. Keine Zeichen von Iritis, keine Präcipitate, keine Glaskörpertrübungen. O: Leichte Rötung der Papille, sonst normal. S = $^1/_5$. Oktober 15. Status und Visus idem.	Enucleation längere Zeit nach Verletzung; Sehstörung des zweiten Auges wird nach 1 Jahre gelegentlich der Rentenfestsetzung gefunden. Sympathische Ophthalmie muß mangels der objektiven Befundes abgelehnt werden. Es kommt funktionelle Neurose oder Aggravation oder interkurrentes Sehnervenleiden in Frage.
20. Prof. Th. Leber †-Heidelberg.	45jähr. Mann.	9. Januar 03. Rechtes Auge: Holzsplitterverletzung. Anschließend Iritis und Seclusio. 7. Februar 03. Iridektomieversuch. 17. Februar 03. Enucleation.	8. März 03. Wiedervorstellung. Linkes Auge: Schwere Iridocyclitis. Schwerer Verlauf. Erblindung.	Enucleation 39 Tage nach Verletzung; Feststellung der s. O. 19 Tage nach Enucleation, 58 Tage nach Verletzung. Erblindung. Bei der Enucleation brach die Iridektomiewunde wieder auf und es entleerte sich Bulbusinhalt in die Wundhöhle. Die mikroskopische Untersuchung ergab sympathisierende Uveitis.

Tabelle I. Fortsetzung.

Mitteilung von	Patient	Sympathisierendes Auge	Zweites Auge	Bemerkungen
21. Dr. Bleisch-Breslau (siehe Berliner klin. Wochenschr. 1917, S. 364).	25jähr. Soldat.	21. Juni 16. Rechtes Auge: Granatsplitterverletzung. Hornhautwunde, Irisprolaps. 4. Juli 16. Schwere Iridocyclitis. Gelber Schein aus der Pupille. 14. Juli 16. Enucleation.	14. August 16. Linkes Auge gesund. 19. August 16. Schmerzen, Sehstörung. Ciliare Injektion, leichte Iritis, Trübung des Kammerwassers. S = $^6/_8$. Später Beschläge und Glaskörpertrübungen. Verlauf sehr wechselvoll. Glaukom durch Seclusio. Iridektomie. 28. März 17. Exsudatschwarten in Pupille und Kolobomgebiet. S = Finger in $^1/_2$ m.	Enucleation 23 Tage nach Verletzung; Ausbruch der s. O. 36 Tage nach Enucleation, 59 Tage nach Verletzung. Fast Erblindung. Bei der Enucleation fand man hinter dem Auge einen Fremdkörper neben dem Opticus. Der Splitter hatte den Bulbus an der Rückfläche zum 2. Male durchschlagen und eine entzündliche Schwarte veranlaßt, aus der der Bulbus nur mühsam herauspräpariert werden konnte.
22. Prof. Wessely-Würzburg (siehe Münch. med. Wochenschr. 1917, S. 1621).	22jähr. Soldat.	17. April 17. Rechtes Auge: Granatsplitterverletzung. Irisprolaps. 18. Mai 17. Enucleation.	26. Mai 17. Linkes Auge: normal. S = $^5/_5$. 2. Juni 17. Schmerzen, Synechien, Iritis. S = $^6/_{12}$. Sehr wechselnder Verlauf; schließlich Sekundärglaukom. 28. November 17. S = Handbewegungen in $^1/_2$ m.	Enucleation 31 Tage nach Verletzung; Ausbruch der s. O. 15 Tage nach Enucleation, 46 Tage nach Verletzung. Fast Erblindung.
23. Prof. E. v. Hippel-Göttingen.	35jähr. Soldat.	4. März 16. Linkes Auge Granatsplitterverletzung. 20. März 16. Enucleation.	20. März 16. Rechtes Auge: E. S = $^5/_6$. 30. März 16. Entlassung. 12. April 16. Leichtes Drücken. 15. April 16. Noch keine Beschläge oder sonstigen Veränderungen. 17. April 16. An der Spaltlampe zahlreiche Beschläge. Papille etwas verwaschen. Ciliare Injektion. S = 0,3. 22. Mai 16. Kaum noch Veränderungen nachweisbar. S = 0,8.	Enucleation 16 Tage nach Verletzung; Ausbruch der s. O. 23 Tage nach Enucleation, 39 Tage nach Verletzung. Heilung. Mikroskopische Untersuchung des linken Auges: Auch auf Serienschnitten keine für s. O. charakteristischen Veränderungen.
24. Prof. v. Pflugk-Dresden.	70jähr. Dame.	20. Dezember 13. Berstung eines schon lange bestehenden Staphyloma corneae. 22. Dezember 13. Enucleation.	20. Dezember 13. Anderes Auge: volle Sehschärfe. 30. Dezember. Verdunkelung, Pupille eng; ciliare Injektion, Beschläge. 19. Januar 14. Alles wieder normal.	Enucleation 2 Tage nach Berstung eines Hornhautstaphyloms; Ausbruch der s. O. 8 Tage nach der Enucleation. Heilung.

vermag also diesen Fall mit der Erblindung 8 Jahre nach der Enucleation nicht als stichhaltig anzuerkennen.

Auch in dem Falle 18 habe ich guten Grund, die Diagnose zu beanstanden, wie auch Herr Kollege Hertel den Fall als durchaus zweifelhaft betrachtet. Hier brach 4 Monate nach der Enucleation des linken verletzten Auges eine seröse Iritis aus, die auf Tuberkulin sowohl allgemein als auch lokal reagierte und sich damit wohl als tuberkulösen Charakters entpuppte. Die Heilung vollzog sich glatt ohne Mitbeteiligung des Augenhintergrundes.

Schließlich vermag ich auch den Fall 19 nicht als stichhaltig anzusehen, wie Herr Kollege Kyrieleis mir auch die Beobachtung als nicht ganz einwandfrei mitteilte. Hier wurde im Rentenfestsetzungsverfahren trotz des so gut wie negativen objektiven Befundes 1 Jahr nach der Enucleation eine Sehschärfe von nur $^1/_5$ gefunden, obgleich das Auge noch $^3/_4$ Jahre nach der Enucleation volle Sehschärfe gehabt hatte. Hier scheint es sich wohl um eine funktionelle Neurose gehandelt zu haben. Eine sympathische Ophthalmie ohne jede sichtbare Beteiligung des Uvealtractus vermag ich nicht anzuerkennen.

Es bleiben somit 21 Fälle, die vor der Kritik bestehen.

Hinzu kommen zunächst die 30 schon im Londoner Komiteebericht aufgeführten Fälle, von denen ich die in nachstehender Tabelle aufgeführten (zum Teil auch schon vom Komitee beanstandeten) Beobachtungen als unbewiesen streiche. (Siehe Tabelle II.)

Es handelt sich um 6 Fälle, von denen Fall 24 eine doppelseitige idiopathische Iridochorioiditis ohne vorangegangene Verletzung darstellt, Fall 27 ebenfalls keine irgendwie beweisende Anamnese zeigt, während das zweite Auge im Falle 25, 26, 28 und 29 bereits am Tage der Enucleation Reizerscheinungen darbot. Erst nach der Enucleation soll die sympathische „Reizung" in die sympathische „Entzündung" übergegangen sein. Wir werden auf die Stichhaltigkeit einer solchen Annahme noch weiter unten ausführlicher zu sprechen kommen. Ich habe jedenfalls guten Grund dergleichen Fälle abzulehnen.

Von dem Material des Komitees lasse ich also 24 Fälle unbeanstandet.

Die dritte Kategorie stellen diejenigen Beobachtungen dar, welche seit Abschluß des Komiteeberichtes in der Literatur nach und nach aufgetaucht sind. Von diesen waren mir 45 Fälle soweit zugänglich, daß ich sie verwerten kann. Da wir auf eine ganze Reihe dieser Krankengeschichten zurückkommen müssen, lasse ich sie tabellarisch geordnet in ihren Grundzügen zunächst folgen. (Siehe Tabelle III.)

Auch diese Zusammenstellung enthält einige Beobachtungen, die einer Kritik nicht vollkommen standhalten können.

Dies gilt vor allem für die Fälle von George Ferdinands (72—73) Hier werden die Krankengeschichten von zwei Patienten mitgeteilt,

Tabelle II.

Mitteilung von	Patient	Sympathisierendes Auge	Zweites Auge	Bemerkungen
25. Komiteebericht Fall 1. Mr. Cant.	30jähr. Mann.	Linkes Auge seit vielen Jahren infolge spontaner Iridochorioiditis blind. Enucleation wegen Phthisis bulbi.	Rechtes Auge zeigte schon einige Zeit vor der Enucleation des linken „Reizung", die nach der Entfernung des anderen Auges wieder verschwand. 12 Monate später erkrankte das rechte Auge mit Iritis, Beschlägen, Glaskörpertrübungen. 4 Jahre später noch Reizzustand.	Intervall angeblich 12 Monate. Doppelseitige spontan aufgetretene Iridochorioiditis ohne vorangegangenes Trauma, vielleicht auf tuberkulöser Basis. Vater und 2 Schwestern starben an Tuberkulose.
26. Komiteebericht Fall 2. Mr. Cant.	?	Rechtes Auge: Eisensplitterverletzung. 6 Wochen später Enucleation wegen „sympathischer Reizung" des anderen Auges.	Linkes Auge: „Augenscheinlich im Zusammenhange mit der Enucleation" ging die sympathische Reizung in eine milde sympathische Iritis über. Heilung nach 4 Monaten.	Enucleation geschah, als das andere Auge schon gereizt war. Objektive Kennzeichen der s. O. setzten unmittelbar nach der Enucleation aus.
27. Komiteebericht Fall 200. Lawson (Ophth. Hosp. Rep. 10, 3).	23jähr. Mann.	Rechtes Auge: Holzsplitterverletzung. Enucleation nach 7 Monaten.	Linkes Auge: Zur Zeit der Enucleation sympathische Reizung. 9 Jahre später: Hintere Synechien, Pupillarmembran, Ciliarstaphylom, glaukomatöse Schmerzen.	Enucleation 7 Monate nach Verletzung; s. O. 9 Jahre später in veralteter Form festgestellt. Das zweite Auge war zur Zeit der Enucleation schon „sympathisch gereizt", doch ging die Reizung nach der Enucleation zurück.
28. Komiteebericht Fall 199. Culbertson (Amer. Journ. of Ophth. 1, 161).	45jähr. Mann.	Mit 30 Jahren Enucleation aus unbekannter Ursache.	15 Jahre später Iritis plastica (angeblich im Anschluß an die Einsetzung eines Glasauges.) Heilung.	Ganz unbewiesen!

29. Komiteebericht Fall 39. Lawson (Ophth. Hosp. Rep. **10**, 4).	9jähr. Junge.	17. Januar 80. Linkes Auge perforierende Verletzung, Irisprolaps. 27. Februar 80. Enucleation wegen „symp. Reizung" des rechten Auges.	27. Februar 80. Rechtes Auge: „sympathisch gereizt". 5. März 80. Auge reizlos. S = $^{20}/_{20}$. Anfang April: Rechtes Auge gerötet und gereizt. 7. Mai 80 (Wiedervorstellung). Schwere Iritis. Beschläge. Schwerer Verlauf. Endausgang unbekannt.	Enucleation 41 Tage nach Verletzung; Ausbruch der s. O. in charakteristischen Veränderungen festgestellt 68 Tage nach Enucleation. Das rechte Auge war aber schon am Tage der Enucleation des linken „sympathisch gereizt" und ungefähr 1 Monat nach der Operation gerötet und gereizt. Schwerer Verlauf.
30. Komiteebericht Fall 40. Lawford.	51jähr. Mann.	August 79. Linkes Auge Hornhautverletzung mit Irisprolaps. 25. September 79. Enucleation.	16. September 79. Rechtes Auge: „sympathisch gereizt", Tränen, Verschleierung des Schvermögens. 25. Sept. 79. R. S = $^{20}/_{20}$. + 2,0 D Jäger N. 1. 11. Oktober 79. Hintere Synechien. 18. März 80. Seclusio. S = Finger in 5 Fuß.	Enucleation 6—8 Wochen nach Verletzung; erste charakteristische Symptome der s. O. 15 Tage nach Enucleation. Zusatz im Komiteebericht: Da das rechte Auge schon vor der Enucleation eine Zeitlang gereizt war, kann der Ausbruch der s. O. nach der Enucleation nicht mit Sicherheit angenommen werden.

bei denen eine sympathische Ophthalmie 17 bzw. 21 Jahre nach vorgenommener Präventivenucleation ausgebrochen sein soll. Als Beweis wird lediglich betont, daß die Erkrankung „charakteristisch" gewesen sein soll. Einer solchen Auffassung muß ich mich ganz entschieden widersetzen. Ich brauche bloß an die eingangs zitierten Aussprüche von Schweigger und Fuchs zu erinnern, daß man keiner Uveitis klinisch ansehen kann, ob sie sympathischer Natur ist oder nicht, und darauf hinzuweisen, daß man vom Standpunkte von Ferdinands aus dann jede Iritis bei einem einäugig Gewordenen als sympathische auffassen kann.

Viel schwieriger zu beurteilen ist der Fall von Leopold Weiß (75). Hier kam es $^{3}/_{4}$ Jahr nach Enucleation zu einer lediglich auf die Papille und ihre nächste Umgebung beschränkten Störung, die so unbestimmt war, daß Weiß die Diagnose Neuroretinitis nur mit berechtigtem Vorbehalt stellte. Das Auffallendste an dem Fall ist aber der Umstand, daß auch im weiteren Verlaufe nie eine Mitbeteiligung der vorderen Abschnitte der Uvea auftrat und der bis zu Fingerzählen gehende Verfall des Visus lediglich auf Rechnung einer sich mehr und mehr geltend

Tabelle III.

Mitteilung von	Patient	Sympathisierendes Auge	Zweites Auge	Bemerkungen
31. T. Y. Sutphen (Trans. Americ. Ophth. Soc. 33. Vers. 428. 1897).	9jähr. Knabe.	2. Juli 93. Linkes Auge: Splitterverletzung durch Lid und Sclera. 21. Juli 93. Enucleation.	4. August 93. Rechtes Auge: Ciliare Injektion, Lichtscheu, Tränen. 6. August 93. Auge blaß. Pupille auf Atropin weit. O: geringe Stauung in den Netzhautvenen. Volle Sehschärfe. 12. August 93. Abermals Entzündung. 14. August. Synechien. Deutliche Neuritis opt. S = Finger in 6 m. Nach Lösung von breiten Verwachsungen zwischen Conj. tarsi sup. vom Nervenstumpf und „Amputation des Stumpfes“ bald Heilung mit voller Sehschärfe.	Enucleation 19 Tage nach Verletzung; Ausbruch der s. O. 14 Tage nach Enucleation, 33 Tage nach Verletzung. Heilung. Die Enucleation scheint nicht restlos ausgeführt worden zu sein.
32. Thomas H. Bickerton (Ophth. Review. **17**, 247. 1898).	24jähr. Mann.	15. Dezember 92. Linkes Auge: Scherenverletzung. 22. März 93. Enucleation.	22. März 93. Rechtes Auge: Rötung, Schmerzen, Tränen. Nach Enucleation des l. A. rascher Rückgang der Erscheinungen. 27. Juli 93. Erneute Rötung, Tränen. Ciliarneuralgie. Mit Atropin in 6 Tagen Heilung. 19. Januar 94. Iritis. Auf Atropin zirkulärer Pigmentkranz auf der Kapsel. 27. Januar 94. Reizlos. S = $^6/_6$. 6. April 74. Erneute Iritis. S = $^6/_9$. 24. Mai 94. 3. Anfall. S = $^6/_{18}$. 25. Juli 94. 4. Anfall. S = $^6/_{36}$. Dann Seclusio und Cat. accreta. 1897. Nach Staroperation S = $^6/_{12}$.	Enucleation $^1/_4$ Jahr nach Verletzung; sympathische Reizung am Tage der Enucleation; sympathische Entzündung 10 Monate später. Schwerer wechselvoller Verlauf. Schließlich Heilung mit $^1/_2$ Sehschärfe.
33. Thomas H. Bickerton (Ophth. Review **17**, 247. 1898).	31jähr. Mann.	Rißwunde der Cornea und Sclera. Enucleation nach fünf Wochen.	3 Tage nach Enucleation plastische Iridocyclitis mit Neuritis opt. Heilung. S = $^2/_3$.	Enucleation 5 Wochen nach Verletzung; Ausbruch der s. O. 3 Tage nach Enucleation. Heilung.

34. Holmes Spicer (Ophth. Review **17**, 375. 1898).	10jähr. Knabe.	4. Juli 98. Linkes Auge: Corneoscleralwunde. 25. Juli 98. Enucleation.	6. August 98. Rechtes Auge gesund. 8. August. Ciliare Injektion. Trübungen im vordern Glaskörperabschnitt. Keine Beschläge, keine Neuritis. S. $^6/_{36}$ Heilung. S = $^6/_9$	Enucleation 21 Tage nach Verletzung; Ausbruch der s. O. 14 Tage nach Enucleation, 35 Tage nach Verletzung. Heilung.
35. Cecil Shaw (Trans. Ophth. Soc. London **20**. 239. 1900)	19jähr. Mädchen.	24. Mai 99. Linkes Auge: Scherenverletzung. 28. Juni 99. Enucleation.	14. August 99. Rechtes Auge: Tränen 23. August 99. Ausgesprochene Iridocyclitis. 12. Dezember 99. Ganz schleichender Verlauf, infolge Pupillarschwarte nur Lichtschein.	Enucleation 2 Monate nach Verletzung; Ausbruch der s. O. 47 Tage nach Enucleation. Fast Erblindung. Da die Patientin auch nach der Enucleation mehrmals sich wiedervorstellte, ist ein früherer Termin des Ausbruchs der s. O. nicht denkbar.
36. Otto Henke (Inaug.-Diss., Tübingen 1901).	15jähr. Mädchen.	Rechtes Auge: Scherenverletzung. Enucleation n. 39 Tagen.	Linkes Auge: Am 6. Tag nach Enucleation Beschläge, während Beschwerden, Lichtscheu, Schmerzen völlig fehlten. S = $^5/_5$. Die Präcipitate vermehrten sich während der ersten 8 Tage und schwanden dann, ohne daß jemals Reizung eintrat. Ausheilung unter Hinterlassung von 2 ganz kleinen chorioidischen Herden. S = $^5/_4$.	Enucleation 39 Tage nach Verletzung; Ausbruch der s. O. 6 Tage nach Enukleation, 45 Tage nach Verletzung. Heilung. Auge war nie gereizt!
37. Sidney Stephenson (Trans. Ophth. Soc. London. **21**, 27. 1901).	7jähr. Knabe.	30. Dezember 99. Linkes Auge: Irisprolaps nach Verletzung. 19. Januar 00. Enucleation.	14. März 00. Rechtes Auge: Die Mutter bemerkt eine Rötung. 16. März 00. Ganz leichte ciliare Injektion. Beschläge, feine Synechien. Neuroretinitis. 23. März 00. Auge blaß. Synechien gelöst. Glaskörper klar. 14. Mai 00. Normal. S = $^6/_6$.	Enucleation 20 Tage nach Verletzung; Ausbruchs der s. O. 53 Tage (?) nach der Enucleation, 73 Tage nach Verletzung. Heilung.
38. Nuël (Centralbl. f. prakt. Augenheilk. **27**, 72. 1903).	29jähr. Mann.	Linkes Auge: Schrotkornverletzung. Nach 16 Tagen Enucleation.	Rechtes Auge: 1 Monat nach Enucleation heftige Iridocyclitis und Neuroretinitis festgestellt. Milder Verlauf.	Enucleation 16 Tage nach Verletzung: Ausbruch der s. O. 1 Monat (?) nach der Enucleation. Heilung.

Tabelle III. Fortsetzung.

Mitteilung von	Patient	Sympathisierendes Auge	Zweites Auge	Bemerkungen
39. E. v. Hippel (v. Graefes Archiv **92**, 421. 1917).	5jähr. Knabe.	1. März 14. Rechtes Auge: Drahtverletzung. Irisprolaps. Bindehautdeckung. 1. April 14. Uveitis fibrinosa. Amaurose. 7. April 14. Enucleation.	22. April 14. Linkes Auge: Ciliarinjektion, feine Beschläge. 27. April 14. S = $^5/_5$. 24. Juni 15. Auge blaß, war während der ganzen Behandlungszeit überhaupt niemals gerötet. Am Hornhautmikroskop frische feinste Beschläge.	Enucleation 5 Wochen nach Verletzung; sympathische Ophthalmie 15 Tage nach Enucleation festgestellt. Heilung? Mikroskopische Untersuchung: Charakteristische Veränderungen in der Iris. Corpus ciliare sehr spärlich durchsetzt, Chorioidea und Retina ganz normal.
40. S. Kitamura (Klinik Uhthoff) (Klin. Monatsbl. f. Augenheilk. **45**, II, 211. 1907). Krankengeschichten lagen mir vor.	35jähr. Mann.	7. März 99. Rechtes Auge: Eisensplitterverletzung. 16 März 99. Lineare Extraktion. 5. April + 13,0 D S = Finger in 30 cm. 10. April. Erneute Reizung. Hypopyon. 14. April. Enucleation.	13. April 99. Linkes Auge: E. S = $^6/_4$. 24 April 99. Schmerzen. Ciliarinjektion. Pupille verzogen, reagiert kaum. Beschläge. Iritis. 25. April. Auf Atropin alle Synechien gelöst. 18. Mai. Papille gerötet. Glaskörpertrübungen. 19. Juni 01. Auge reizlos. Vorderer Abschnitt normal. In der Peripherie feine chorioitische Veränderungen. S = $^7/_{10}$ — $^7/_6$.	Enucleation 38 Tage nach Verletzung; Ausbruch der s. O. 10 Tage nach Enucleation, 48 Tage nach Verletzung. Heilung.
41. demselben.	70jähr. Mann.	11. Juni 01. Linkes Auge: Staroperation in auswärtiger Klinik. 15. Juni 01. Infektion, Iridocyclitis. 31. Juli 01. Enucleation.	30. Juli 01. Rechtes Auge: gesund, mit Starbrille S = $^6/_{10}$ 2. August 01. Conjunctivitis, vermehrte Sekretion. 3. August 01. Leichte ciliare Injektion. Iris mißfarben. 7. August 01. Feine Beschläge. Iris geschwollen. + 13,0 D S = $^6/_{60}$ — $^6/_{30}$. 22. Juni 14. Papille blaß. In der Macula ein Herdchen von grauweißer Farbe. + 13,0 D S = Finger in $^3/_4$ m.	Enucleation 50 Tage nach Staroperation; Ausbruch der s. O. 3 Tage nach Enucleation, 53 Tage nach Verletzung. Fast Erblindung.

42. F. Jampolsky (Klinik Fuchs). (Zeitschr. f. Augenheilk. 32, 233. 1914).	Fall 1. 7jähr. Knabe.	20. April 12. Rechtes Auge: Glassplitterverletzung. Irisprolaps. Hypopyon. 6. Mai 12. Enucleation.	Linkes Auge war bei Entlassung ganz normal. 18. Mai 12. Conjunctivale, 20. Mai 12. Ciliare Injektion. 24. Mai 12. Pupilarexsudat. 0 = n. S = $^6/_{20}$. 11. Januar 13. Schwere plastische Veränderungen. S = Finger in 1 m.	Enucleation 17 Tage nach Verletzung; Ausbruch der s. O. 12 Tage nach Enucleation, 29 Tage nach Verletzung. Fast Erblindung. Nach J. Meller (Archiv f. Ophthalmol. 88, 282) war der Bulbus bei der Enucleation geplatzt und Inhalt in die Wunde ausgetreten. Mikroskopischer Befund: Neben Endophthalmitis septica sympathisierende (?) Entzündung
43. derselben.	Fall 2. 16jähr. Bursche.	24. Mai 12. Linkes Auge: Eisensplitterverletzung. Magnetextraktion. 23. Juni 12. Enucleation.	21. Juli 12. Rechtes Auge: Präcipitate, Pupillarexsudat. S = $^6/_5$. Nach 9 Monaten. S = Finger in 1,5 m.	Enucleation 30 Tage nach Verletzung; Ausbruch der s. O. 28 Tage (?) nach Enucleation, 58 nach Verletzung. Fast Erblindung.
44. derselben.	Fall 3. 36jähr. Mann.	20. März 09. Linkes Auge: Glassplitterverletzung. 22. Mai 09. Enucleation.	22. Mai 09. Rechtes Auge: E. S = $^6/_6$. 30. Mai 09. Ciliare Injektion. Synechien. Verlauf unbekannt.	Enucleation 73 Tage nach Verletzung; Ausbruch der s. O. 8 Tage nach Enucleation, 81 Tage nach Verletzung. Verlauf unbekannt. Nach J. Meller (v. Graefes Archiv 89, 39) ergab der mikroskopische Befund des linken Auges Vollbild der sympathisierenden Uveitis.
45. derselben.	Fall 4. 18jähr. Mann.	31. März 09. Rechtes Auge: Verletzung. 28. April 09. Enucleation.	5. Mai 09. Linkes Auge: Ciliare Injektion. Iris grünlich; keine Beschläge, keine Synechien. S = $^6/_6$. 12. Juli 09. Zahlreiche Beschläge und Synechien. S = $^6/_6$. 10. Januar 10. Periphere Chorioiditis. S = $^6/_5$.	Enucleation 28 Tage nach Verletzung; Ausbruch der s. O. 7 Tage nach Enucleation, 35 Tage nach Verletzung. Heilung. Nach J. Meller: im enucleierten Bulbus Anfangsstadium der sympathisierenden Uveitis.
46. derselben.	Fall 5. 16jähr. Mann.	22. Dezember 99. Rechtes Auge: Messerstich. 24. Januar 00. Enucleation.	24. Januar 00. Linkes Auge: E. S = $^6/_4$. 28. Januar. Sehstörung. 30. Januar. Ciliare Injektion. Präcipitate. Synechien. S = $^6/_6$. 24. März 00. Normal. E. S = $^6/_6$.	Enucleation 26 Tage nach Verletzung; Ausbruch der s. O. 4 Tage nach Enucleation, 30 Tage nach Verletzung. Heilung.

Tabelle III. Fortsetzung.

Mitteilung von	Patient	Sympathisierendes Auge	Zweites Auge	Bemerkungen
47. derselben.	Fall 6 40jähr. Mann.	6. Februar 11. Linkes Auge: Eisensplitterverletzung. Magnetextraktion. 16. März 11. Enucleation.	16. März 11. Rechtes Auge: E. S = $^6/_6$. 19. März 11. Nebelsehen. Geringe ciliare Injektion. E. S = $^6/_6$. 24. März 11. Präcipitate, bald feine Glaskörpertrübungen. 19. April 11. Auge blaß. Feinste Präcipitate und Glaskörpertrübungen. S = $^6/_6$. 7. November 11. S = $^6/_6$.	Enucleation 38 Tage nach Verletzung; Ausbruch der s. O. 3 Tage nach Enucleation, 41 Tage nach Verletzung. Heilung. Nach J. Meller (v. Graefes Archiv **89, 39**) war an dem enucleierten Bulbus ein extrabulbär gelegener Rest des Corpusciliare vollkommen in typisches (symp.) Granulationsgewebe aufgegangen.
48. B. Steinheim (Archiv f. Augenheilk. **9**, 43. 1880).	9jähr. Knabe.	13. Juni 79. Linkes Auge: Pfeilverletzung. Irisprolaps. 24. Juli 79. Enucleation.	23. Juli 79. Rechtes Auge: normal. S = $^{20}/_{20}$. 25. Juli. Leichte ciliare Injektion. 6. August. Neuritis opt. Chorioretinale Trübung. Ende Januar 80. Schwarten. S = Finger in 1,5 m.	Enucleation 41 Tage nach Verletzung; Ausbruch der s. O. 1 Tag nach Enucleation, 42 Tage nach Verletzung. Fast Erblindung. Mikroskopischer Befund: Plastische Uveitis und Verdickung der Aderhaut.
49. Jennings Milles (Trans. Ophth. Soc. London **3**, 64. 1883).	17jähr. Patientin.	Anfang April 82. Rechtes Auge: Nadelstich. 19. Januar 83. Lineare Extraktion. 3. Februar 83. Enucleation.	18. Februar 83. Linkes Auge: Rötung und Schmerzen. 3. März 83. Feine Präcipitate. S = $^{20}/_{20}$. 24. März 83. Völlige Heilung.	Enucleation nach Operation; Ausbruch der s. O. 15 Tage nach Enucleation. Heilung.
50. Milles (Ophth. Hosp. Rep. **11**, 43. 1887).	40jähr. Frau.	Linkes Auge: Enucleation. Im phthisischen Bulbus degeneriertes Melanosarkom.	Rechtes Auge: Nach 14 Tagen leichte Iritis serosa.	Ausbruch der s. O. 14 Tage nach Enucleation eines Bulbus mit Iridocyclitis nach Melanosarkoma chorioideae. Heilung.
51. S. Critchett (Ophth. Review **15**, 154. 1896).	?	Verletzung durch Nagel. Enucleation nach 45 Tagen.	12 Tage nach Enucleation des anderen Auges Entzündung. S = kaum Fingerzählen. Heilung.	Enucleation 45 Tage nach Verletzung; Ausbruch der s. O. 12 Tage nach Enucleation, 57 Tage nach Verletzung. Heilung.

52. E. Donaldson (Ophth. Review **16**, 35. 1897).	33jähr. Frau.	11. Oktober 91. Rechtes Auge: Subconjunctivale Scleralruptur. 31. Oktober 91. Enucleation.	27. November 91. Linkes Auge: Präcipitate. 4. November 92. Flottierende Glaskörpertrübung. S = $^6/_6$. 25. Juli 94. S = $^6/_6$, dann Rückfall. 28. Dezember 94. S = Finger in 2 m. 20. Januar 97. S = $^3/_{60}$.	Enucleation 20 Tage nach Verletzung; Ausbruch der s. O. 27 Tage nach Enucleation, 47 Tage nach Verletzung. Schwere Sehstörung.
53. M. Fage (Annales d'Ocul. **117**, 186. 1897).	8jähr. Junge.	13. Juli 96. Rechtes Auge: Messerstich. 18. Juli 96. Enucleation wegen Vereiterung des Glaskörpers.	19. August 96. Linkes Auge: Ciliare Injektion. Kammerwasser rauchig; feine Synechien. Feine Trübung des Glaskörpers. November 96. Trübungen aufgehellt. Keine chorioiditischen Herde. S = $^2/_3$.	Enucleation 5 Tage nach Verletzung; Ausbruch der s. O. 32 Tage nach Enucleation, 37 Tage nach Verletzung. Heilung.
54. Ed. Meyer (21. Vers. Heidelberg 1891, S. 104).	Mann.	Eisenverletzung. Enucleation innerhalb von 24 Stunden.	„Einige Monate später" wurde eine „sympathische Iridochorioiditis" gefunden, die auf Schmierkur heilte.	Enucleation innerhalb 24 Stunden nach Verletzung; symp. Iridochorioiditis nach einigen Monaten festgestellt. Heilung.
55. E. Nettleship (Trans. Ophth. Soc. London **4**, 85. 1885).	41jähr. Mann.	August 82. Rechtes Auge durch Eisenbahnunglück zertrümmert. Splitter tief eingedrungen. Innerhalb 48 Stunden Enucleation. Wunde heilte nicht per primam.	4—6 Wochen später Iritis mit Synechien und Pupillarschwartenbildung. Schließlich S = $^{20}/_{40}$.	Enucleation innerhalb 48 Stunden nach Verletzung; Ausbruch der s. O. 4—6 Wochen (?) nach Enucleation. Teilweise Heilung. Unter Umständen war die Ausschälung des zertrümmerten Bulbus nicht ohne Reste geschehen.
56. Bower (Brit. Med. Journ. 26. Mai 83. Komiteebericht Fall 127).	10jähr. Mädchen.	Messerstich. Enucleation nach 6 Tagen.	17 Tage nach Enucleation Iritis mit Pupillarexsudat und Herabsetzung der Sehschärfe auf $^1/_{10}$. Bald andauernde Heilung.	Enucleation 6 Tage nach Verletzung; Ausbruch der s. O. 17 Tage nach Enucleation, 23 Tage nach Verletzung. Heilung.
57. Treacher Collins (Ophth. Review **19**, 22. 1900).	?	Verletzung durch Dorn. Enucleation nach vier Tagen.	8 Monate darauf kam der Patient mit Iritis, Präcipitaten und Glaskörpertrübungen wieder. Einzelheiten und Verlauf unbekannt.	Enucleation 4 Tage nach Verletzung; Ausbruch der s. O. zeitlich nicht bekannt, nach 8 Monaten festgestellt. Verlauf unbekannt.

Tabelle III. Fortsetzung.

Mitteilung von	Patient	Sympathisierendes Auge	Zweites Auge	Bemerkungen
58. Ernst Fuchs (v. Graefes Archiv **61**, 365. 1905)	40jähr. Mann.	Rechtes Auge: Scleralruptur. Enucleation nach 24 Tagen.	Linkes Auge: 12 Tage nach Enucleation Nebelsehen, Iritis, zahlreiche Synechien. Keine Präcipitate. S = Finger in 3 m. Nach langer Dauer: S = $^6/_{24}$.	Enucleation 24 Tage nach Verletzung; Ausbruch der s. O. 12 Tage nach Enucleation, 36 Tage nach Verletzung. Teilweise Heilung. Mikroskopische Untersuchung des rechten Auges: für sympathisierende Entzündung negativ.
59. derselbe ibidem.	27jähr. Frau.	Scleralruptur nach Kuhhornstoß. Enucleation nach fünf Wochen.	Am Tage der Operation nur Lichtscheu, 2 Tage später Ciliarinjektion, weiter 2 Tage später Synechien. Nach Monaten: S = Finger in 2 m.	Enucleation 5 Wochen nach Verletzung; Ausbruch der s. O. am selben Tage oder 2 Tage nach Enucleation. Fast Erblindung. Mikroskop.: typische Infiltration, vor allem der Aderhaut.
60. Simeon Snell (Trans. act. Ophth. Soc. London. **25**, 77. 1905)	10jähr. Knabe	4. April 04. Linkes Auge: Scleralruptur. 20. April 04. Enucleation.	5. Mai 04. Rechtes Auge: Beginnende Iritis. Wechselvoller Verlauf. Endlich Heilung mit guter Sehschärfe.	Enucleation 16 Tage nach Verletzung; Ausbruch der s. O. 15 Tage nach der Enucleation, 31 Tage nach Verletzung. Heilung.
61. derselbe ibidem.	26jähr. Mann.	13. Juni 04. Linkes Auge: Corneoscleralwunde. 29. Juni 04. Enucleation.	22. Juli 04. Rechtes Auge: Patient bemerkt Herabsetzung des Visus. 29. Juli 04. Sympathische Ophthalmie festgestellt. Endausgang: Erblindung.	Enucleation 16 Tage nach Verletzung; Ausbruch der s. O. 23 Tage nach Enucleation, 39 Tage nach Verletzung. Erblindung.
62. Heath (Ophthalmology **10**, 351. 1913).	?	Stahlsplitterverletzung. Enucleation; wann?	4 Tage nach Enucleation stürmische sympathische Ophthalmie. Heilung.	Enucleation? Tage nach Verletzung; Ausbruch der s. O. 4 Tage nach Enucleation. Heilung.

63. Dujardin (Journ. d. Sciences.méd. de Lille. **20**, 9. 1913).	20jähr. Mann.	Eisensplitterverletzung. Enucleation nach 34 Tagen.	Plastische Iridocyclitis 10 Tage später Endresultat: S = 0,8.	Enucleation 43 Tage nach Verletzung; Ausbruch der s. O. 10 Tage nach Enucleation, 53 Tage nach Verletzung. Heilung.
64. A. Siegrist (Klin. Monatsbl. f. Augenheilk. **2**, 657. 1913).	40jähr. Mann	3. November 11. Linkes Auge durch Nagel verletzt. 15. Dezember 11. Enucleation.	23. Dezember 11. Rechtes Auge: Iridocyclitis. Schließlich nach Inunktionskur und Salvarsan S = 0,9.	Enucleation 32 Tage nach Verletzung; Ausbruch der s. O. 8 Tage nach Enucleation, 40 Tage nach Verletzung. Heilung. Mikroskopischer Befund: Sympathisierende Uveitis.
65. J. Meller (v. Graefes Archiv **88**, 282. 1914).	16jähr. Mann.	24. Mai 12. Linkes Auge: Eisensplitterverletzung. 23. Juni 12. Enucleation.	26. Juni 12. Rechtes Auge: normal. 20. Juli 12. Schmerzen. Ciliare Injektion. Feine Glaskörpertrübungen. S = $^6/_6$. 23. April 13. Immer noch Reizung. Präcipitate. Iris grün. Synechien. S = $^6/_{60}$ unsicher.	Enucleation 30 Tage nach Verletzung; Ausbruch der s. O. 27 Tage nach Enucleation, 57 Tage nach Verletzung. Schwerer Verlauf. Mikroskopischer Befund: Diagnose einer sympathisierenden Uveitis nicht völlig gesichert.
66. Ernst Fuchs (v. Graefes Archiv **70**, 465. 1909.)	8jähr. Junge.	Rechtes Auge: Verletzung durch Nagel. Irisprolaps. Enucleation nach 30 Tagen.	Linkes Auge: 19 Tage nach Enucleation: Ciliare Injektion, Kammerwassertrübung, Synechien. Papille verwaschen. Chorioretinitische Herde. Anfangs schwerer Verlauf; $1^1/_2$ Jahre später gesund.	Enucleation 30 Tage nach Verletzung; Ausbruch der s. O. 19 Tage nach Enucleation, 49 Tage nach Verletzung. Heilung. Mikroskopische Untersuchung: Ganz geringe Zeichen von sympathisierender Uveitis.
67. A. Elschnig (v. Graefes Archiv **92**, 505. 1917).	47jähr. Mann	26. Juni 15. Rechtes Auge: Verletzung. 18. September 15. Enucleation.	24. Septemb. 15. Linkes Auge: normal. 2. Oktober 15. Sehstörung. 5. Oktober 15. Zarteste Präcipitate; später Synechien, Glaskörpertrübungen, Retinitis diffusa. 6. April 16. S = 0,5.	Enucleation 3 Monate nach Verletzung; Ausbruch der s. O. 14 Tage nach Enucleation. Heilung. S = 0,5.

Tabelle III. Fortsetzung.

Mitteilung von	Patient	Sympathisierendes Auge	Zweites Auge	Bemerkungen
68. Imre (Augenklinik Budapest [Prof. v. Grosz]) (Szemeszet **1**, 23—24. 1913).	7jähr. Knabe.	Schrotschußverletzung. Iridocyclitis. Enucleation nach 1 Mona	1 Woche nach Enukleation heftige Iridocyclitis mit massenhaften Beschlägen. Ausgang in Se- und Occlusio pupillae.	Enucleation 1 Monat nach Verletzung; Ausbruch der s. O. 1 Woche nach Enucleation, 5 Wochen nach Verletzung. Schwerer Verlauf.
69. derselbe.	11jähr. Knabe.	Messerstich. Enucleation nach drei Wochen.	3 Wochen nach Enucleation Iridocyclitis. Viele Präcipitate. Heilung. S = $^5/_7$.	Enucleation 3 Wochen nach Verletzung; Ausbruch der s. O. 3 Wochen nach Enucleation, 6 Wochen nach Verletzung. Heilung.
70. derselbe.	65jähr. Frau.	Staroperation; expulsive Blutung. Enucleation nach 7 Tagen.	14 Tage nach Enucleation leichte Iridozyklitis. Heilung in 4 Wochen.	Enucleation 7 Tage nach Operation; Ausbruch der s. O. 2 Wochen nach Enucleation, 3 Wochen nach Operation. Heilung.
71. Kuhnt (21. Vers. Heidelberg 1891, S. 106).	60jähr. Mann.	Rechtes Auge: Phthisis bulbi nach Extraktion. November 88. Enucleation.	Linkes Auge: Am Tage der Enucleation des rechten Auges Iridektomie. 24 Tage später Iridocyclitis, ausgehend in Phthisis bulb.	Enucleation ? nach Starextraktion; Ausbruch der s. O. (?) 24 Tage nach Enucleation. Erblindung. Der Fall ist zweifelhaft, weil auch das linke Auge operiert wurde.
72/73. George Ferdinands (Brit. Med. Journal 18. Juni 1898. Ref. Hirschbergs Zentralbl. 1898. S. 594).	2 Fälle.	?	?	Das Intervall zwischen Enucleation des verletzten Auges und dem Auftreten der s. O. soll 17, bzw. 21 Jahre betragen haben. In dem einen Fall schien die Entzündung durch ein künstliches Auge bedingt gewesen zu sein. Bach macht in Nagels Jahresbericht mit Recht ein Fragezeichen hinter die Mitteilung.

74. R. Deutschmann (v. Graefes Archiv **31**, II, 277. 1885).	53jähr. Mann.	28. August 84. Rechtes Auge: Steinverletzung. Hornhautwunde; Wundstar. 6. September 84. Vergebliche Iridektomieverversuch; anschließend Enucleation mit Fensterung des Bulbus.	1. Dezember 84. Linkes Auge: Vorderer Bulbusabschnitt normal. Papilloretinitis mit Glaskörpertrübungen. S = $^{20}/_{40}$. Durch Schwitzkur baldige Heilung.	Enucleation 9 Tage nach Verletzung; Ausbruch der s. O. $^1/_4$ Jahr nach Enukleation. Heilung. Die Enucleation war unvollständig. An der Stelle des Optikuseintrittes und seiner Umgebung zeigt sich im Bulbus ein Loch.
75. Leopold Weiß (v. Graefes Archiv **25**, 119. 1892).	28jähr. Mann.	11. Februar 87. Linkes Auge: Verletzung durch Draht. 16. Februar 87. Enucleation.	24. Februar 87. Rechtes Auge: E. S = $^5/_5$. Akkommodation intakt. Der Mann arbeitete daraufhin $^3/_4$ Jahr ohne Beschwerden. Ende August 88. Vorderer Bulbusabschnitt ohne Besonderheiten. Brechende Medien klar. O: Papille leicht gerötet, Ränder leicht verwaschen. Umgebung zart verschleiert. Beginnende Neuroretinitis? S = $^6/_{36}$. Im weiteren Verlaufe prägte sich eine Atrophie der Papille aus. Es wurden gleichzeitig auf dem Fundus kleine lichte, gelbweiße Fleckchen mit Veränderung in der Pigmentierung sichtbar. Schließlich sank die Sehschärfe bei völlig normalem Befund des vorderen Bulbusabschnittes auf Fingerzählen vor dem Auge. Ein Nervenstatus wird nicht gegeben.	Enukleation 5 Tage nach Verletzung; Ausbruch der s. O. (?) $^3/_4$ Jahr nach Enucleation. Erblindung. Der Fall ist in seinem Verlaufe ganz eigentümlich; siehe Erörterung im Text.
76. Alfred Bergmann, Inaug.-Diss. Rostock 1914 (Klinik Peters-Rostock). Ergänzt durch Mitteilung.	25jähr. Mann.	16 August 14. Rechtes Auge: Subconjunctival Scleralruptur. 1. Oktober 14. Enucleation.	16. Oktober 14. Linkes Auge: Verschlechterung der Sehschärfe. Schmerzen. 19. Oktober. Ciliarinjektion. Iritis. Glaskörpertrübungen. Mehrfach Rezidive. Mehrfach intravenös Elektrokollaryol. 17. Februar 15. Auge blaß. Iris normal. O = n. S = $^5/_{12}$ (vorher mit kompl. Zylinderglas S = $^5/_{10}$).	Enucleation 46 Tage nach Verletzung; Ausbruch der s. O. 16 Tage nach Enucleation, 62 Tage nach Verletzung. Heilung.

machenden Opticusatrophie zu setzen war. Das sind Vorkommnisse, die doch weit ab von dem geläufigen Krankheitsbilde der sympathischen Ophthalmie liegen und viel mehr für eine interkurrente Opticuserkrankung als für ein von der Verletzung des anderen Auges abhängiges Leiden sprechen.

Ich vermag also diesen Fall nicht als beweisend mitanzuführen. Desgleichen setze ich die Beobachtung von Kuhnt ab. Wohl möglich, daß die 24 Tage nach der Enucleation des rechten Auges links ausbrechende Uveitis eine sympathische war. Da aber am selben Tage, an dem die Enucleation stattfand, eine linksseitige Iridektomie gemacht war, ist es ebenso angängig die Iritis mit der Iridektomie in Zusammenhang zu bringen.

Somit bleiben von der dritten Gruppe nur 42 Beobachtungen übrig, die zur Grundlage unserer Erörterungen dienen können. Wir verfügen also über 21 Fälle der Rundfrage, 20 vom Komiteebericht und 42 der neueren Literatur. Im ganzen überschauen wir 83 Mitteilungen, und es tritt nun an uns die Aufgabe heran, aus diesen die Schlüsse herauszuschälen, welche für die Genese der ganzen Erkrankung einerseits und die Einschätzung der Schutzkraft der Präventivenucleation andererseits zu ziehen sind.

Mit dieser Fragestellung verbinde ich noch einen anderen Zweck, dessen Erfüllung unserer gutachtlichen Tätigkeit von Nutzen sein wird.

Seitdem die soziale Gesetzgebung den Betriebsunfall in seinen Folgezuständen entschädigungspflichtig anerkannt hat und auch die Kriegsverwundungen im Rentenverfahren beurteilt werden, ist es selbstverständlich, daß eine sympathische Ophthalmie wegen ihrer Abhängigkeit von der Schädigung des ersten Auges als Unfallfolge oder Kriegsdienstbeschädigung zu betrachten ist.

Ebenso natürlich ist es aber, daß unsere heimkehrenden Krieger wie die im Zivilberufe Stehenden von der vorgefaßten Meinung ausgehen, daß der Verlust eines Auges das andere dermaßen überlastet, daß es auch noch in später Zeit unter der zugemuteten Arbeit zusammenbricht und erkrankt.

Es läßt sich also mit ziemlicher Sicherheit voraussehen, daß die Fälle, in denen Einäugige um Erhöhung ihrer Renten wegen Versagen des anderen Auges einkommen werden, an Zahl erheblich zunehmen werden, und daß deshalb die begutachtende Tätigkeit der Zivil- und Militärärzte nach dieser Hinsicht vielfach in Anspruch genommen werden wird. Wenn Cataracta senilis, Keratitis oder ähnliche wohlumschriebene Krankheitsbilder die Ursache für die Sehverschlechterung abgeben, dann wird ja das Urteil zumeist leicht sein. Anders liegen die Verhältnisse aber, wenn Erkrankungen des Uvealtractus in einer Form auftreten, die nach unseren eingangs besprochenen Erfahrungen mit

klinischen Hilfsmitteln nicht von sympathischer Uveitis zu trennen sind. Dann kann die schwerwiegende Frage aufgeworfen werden, ob die spät auftretende Uveitis noch in einem ursächlichen Zusammenhange mit der Verletzung des anderen, längst entfernten Auges steht oder ob nur eine zufällige Iridocyclitis usw. im Spiele ist.

Hier gilt es also an der Hand des großen uns vorliegenden Materiales bestimmte Grundsätze aufzustellen, nach denen wir uns richten können, ohne Gefahr zu laufen, dem Beschädigten oder dem Staate resp. der Berufsgenossenschaft einen unbilligen Bescheid zukommen zu lassen.

Bei der Fülle der in sich selbst so verschiedenartigen Fälle dürfte es sich da empfehlen, die Krankengeschichten nach bestimmten Gesichtspunkten zu mustern, die uns gleichzeitig die Möglichkeiten, unter denen derartige Beobachtungen gemacht werden können, vor Augen führen.

Ganz allgemein gesprochen werden wir nämlich von vornherein einen Mißerfolg der Präventivenucleation unter folgenden Umständen als gegeben anerkennen müssen:

I. Seitens des „sympathisierenden Auges".

1. Die Enucleation war nicht vollständig, so daß wie bei einer mangelhaft ausgeführten Exenteration Reste des Uvealtractus als Sitz der Entzündung zurückblieben.

2. Die Enucleation war zwar vollständig; aber bei Vornahme der Operation platzte der Bulbus, so daß im Augeninnern unter Umständen befindliche Keime in die von den Instrumenten eröffneten Blutgefäße gelangen konnten.

3. Die Enucleation des Bulbus war vollständig; aber der sympathisierende Prozeß war entweder schon durch die Sclera durchgewuchert (Fuchs) oder infolge eines in den hinteren Abschnitten der Sclera bei der Verletzung entstandenen Loches war Uvea in den Tenonschen Raum oder in das Orbitalzellgewebe gelangt, so daß außerhalb des Bulbus ein sympathisierender Entzündungsherd zurückblieb.

II. Seitens des „sympathisierten Auges".

1. Sein Schutz blieb aus, weil die Noxe schon auf der Überwanderung begriffen war, als die Enucleation vollzogen wurde.

2. Das Auge war schon zur Zeit der Enucleation Sitz der Noxe, ohne daß diese Tatsache klinisch festgestellt werden konnte.

3. Das andere Auge erkrankte an derselben Schädlichkeit wie das sympathisierende; nur war das verletzte Auge nicht die Quelle der Noxe, sondern der Allgemeinorganismus, der die Noxe enthielt (Mellers Theorie).

4. Das Auge erkrankte an einer anderen Schädlichkeit als das sympathisierende; mithin war die Diagnose sympathische Ophthalmie falsch.

I. Die Möglichkeit eines Mißerfolges der Präventivenucleation, soweit das sympathisierende Auge in Frage kommt.

Es ist wohl kein Zufall, daß in einer Anzahl von Veröffentlichungen und mir persönlich zur Verfügung gestellten Mitteilungen ausdrücklich erwähnt wird, daß bei der Vornahme der Operation besondere Verhältnisse obwalteten. Ebensowenig läßt sich bestreiten, daß es jedem Operateur in einer Reihe von Enucleationen passiert, daß eine kurze Zeit vorher angelegte Iridektomiewunde der Sclera wieder aufgeht, daß eine nur unvollkommen vernarbte Verletzungsöffnung aufbricht und quellende Linsenmassen in die Operationswunde herausgepreßt werden oder daß schließlich der Bulbus bei enger Lidspalte und großem Augapfelvolumen einmal angeschnitten oder nur unvollkommen herausgebracht wird.

In gleicher Weise kommt es sicherlich gar nicht so selten vor, daß ein Fremdkörper den Bulbus doppelt perforiert und gewissermaßen in einen Bruchsack von Uvea eingehüllt hinter dem Bulbus einheilt. Oder die Sclera berstet hinter dem Limbus (also subconjunctival) und läßt gelegentlich des Traumas mehr oder weniger Uveagewebe in den Tenonschen Raum oder die freie Orbita vorfallen, so daß bei Enucleatio bulbi Uveareste mit entzündlicher Infiltration in der Orbita zurückbleiben. Reichte die Wunde vorn bis in den Conjunctivalsack, dann ist die Möglichkeit gegeben, daß die Entzündung sympathisierenden Charakter hatte.

In allen dergleichen Fällen wird wohl nur hier und da selbst ein gewissenhafter Arzt eine entsprechende Notiz in den Operationsbericht eingeflochten haben. In der Mehrzahl der Fälle wird die schlichte Notiz Enucleatio bulbi die Schilderung des Operationshergangs in seinen Einzelheiten ersetzt haben. Darum ist es doppelt bemerkenswert, daß gerade unter den Fällen von sympathischer Ophthalmie post enucleationem sich diesbezügliche Bemerkungen finden. Unter den vom Komitee gesammelten Beobachtungen war nur der Fall Ayres (Komiteetabelle Nr. 191) bemerkenswert. Das linke Auge einer Frau war durch Blennorrhöe phthisisch geworden und verfiel der Enucleation. Ein Jahr später bekam das andere Auge akute Iritis und es stellte sich heraus, daß der Opticusstumpf(!) schmerzhaft geblieben war. Der Stumpf wurde aufgesucht, herauspräpariert und damit trat Heilung der Iritis ein. Hier können meines Ermessens nur zwei Möglichkeiten in Betracht kommen. Entweder war die „Excision" eine Exenteration oder

die Enucleation war unvollständig, denn der Opticus ist kein schmerzempfindlicher Nerv.

In unserer Tabelle I und II sind ebenfalls dergleichen Mitteilungen enthalten. So berichtet Th. Leber, daß bei der Enucleation eine Iridektomiewunde wieder aufbrach und sich Bulbusinhalt in die Orbita entleerte. (Fall 20). Auch im Falle 31 (Sutphen) scheint die Ausschälung des Bulbus auf Schwierigkeiten gestoßen zu sein. Ferner ist es im Falle Nettleship (55) zum mindesten fraglich, ob die Enucleation des zertrümmerten Bulbus lege artis erfolgen konnte. Die Störung im Schluß der Wunde spricht gegen eine restlose Entfernung. Demgegenüber teilt Deutschmann selbst mit (Fall 74), daß bei der Enucleation dem Bulbus der Opticus und die umgebende Sclera abgetrennt wurde und in der Orbita verblieb.

Sehr beweisend ist auch der eine von Kitamura aus der Uhthoffschen Klinik mitgeteilte Fall, den ich Bedenken trug, überhaupt in die Tabelle aufzunehmen, aber hier folgen lassen möchte.

Ein 5jähriger Knabe zog sich durch ein Drahtstück am linken Auge eine Hornhautverletzung mit Irisprolaps zu, die nach 44 Tagen Enucleation bedingte. Der herausgenommene Augapfel zeigte eine Fensterung, die darauf schließen ließ, daß ein Stück zurückgeblieben war. Vier Tage nach Enucleation erkrankte das andere Auge an Iritis mit Beschlägen und Synechien, die ausheilte. Es gelang nicht den Bulbusrest in der Orbita zu finden.

Daß derartige Fälle prinzipiell unvollständig ausgeführten Exenterationen völlig gleichstehen, bedarf keiner Betonung.

Anders steht es mit der von Fuchs schon erörterten Möglichkeit, daß in dem enucleierten Auge der sympathisierende Prozeß schon entlang der Emissarien oder durch Arrosion der Sclera die schützende Hülle gespengt hatte und in die freie Orbita gelangt war. Fuchs hat die Tatsache, daß der enucleierte Bulbus schon auf der Außenfläche Granulationsgewebe aus Lymphocyten, sogar mit epitheloiden Zellen tragen kann, als erster erwiesen. Hierher gehört auch der Befund von J. Meller (Fall 47), der in den Schnittpräparaten eines an sympathisierender Entzündung leidenden Auges außerhalb der Bulbushüllen den Rest des Corpus ciliare nachwies, welches durch die Perforationswunde seinerzeit vorgefallen war und ganz typisches sympathisierendes Granulationsgewebe enthielt. War in diesem Falle tatsächlich nach der Enucleation noch die sympathische Ophthalmie ausgebrochen, so verdient der von Fuchs (v. Graefes Archiv **70**, 465) zitierte Fall deswegen unsere Beachtung, weil trotz aller der Entstehung der sympathischen Entzündung sehr günstigen Momente das Leiden das zweite Auge nicht befiel. Es handelte sich um einen 4jährigen Knaben, dessen rechtes Auge einen Monat nach einer Messerstichverletzung

herausgenommen wurde. Das andere Auge blieb dauernd gesund. Bei der mikroskopischen Untersuchung des enucleierten Bulbus ergab sich eine spezifische Infiltration des Corpus ciliare und der Aderhaut in der ganzen Ausdehnung. Ein typischer Knoten hatte sich durch die Sclera einen Weg nach außen gebahnt und lag (seinerzeit schon klinisch als haselnußgroßer Buckel sichtbar) von der Gegend des Ansatzes des M. rectus inferior bis zum Limbus frei unter der Bindehaut. Fuchs weist daher daraufhin, daß bei der Enucleation ein Teil des extrascleralen Knotens an der Bindehaut zurückgelassen wurde und daß es deswegen erklärlich gewesen wäre, wenn erst längere Zeit nach der Enucleation eine sympathische Ophthalmie zur Entwicklung gekommen wäre.

Indessen möchte ich doch auf den großen Unterschied aufmerksam machen, der solche Fälle von den unvollständig ausgeführten Exenterationen trennt. Mag es auch öfters vorkommen, daß außerhalb der Bulbushüllen Herde von sympathisierendem Granulationsgewebe zurückbleiben, so hört doch die Ernährung solcher Gebilde dadurch auf, daß das Uvealgefäßsystem entfernt wird. Durch die Sclera durchbrechende Knoten stehen in inniger Beziehung zu den intraokularen Gefäßen und verlieren ihre Lebenskraft durch Unterbinden der Blutzufuhr. Damit wird auch der Nährboden für den problematischen Erreger der Erkrankung bald erlöschen und höchstens im Sinne der Elschnigschen Anaphylaxietheorie eine Gefahr durch Resorption des Uveapigmentes in antigener Form weiterbestehen bleiben. Hinzu kommt noch, daß mit der vollzogenen Enucleation die Reizüberleitung zu dem anderen Auge wegfällt, während bei unvollständig ausgeführter Exenteration und Enucleation die Reste von Uvea im Zusammenhang mit ihren Gefäßen und Nerven bleiben und somit die Bedingungen für die Miterkrankung des zweiten Auges noch lange Zeit gegeben sind.

II. Die Möglichkeit eines Mißerfolges der Präventivenucleation, soweit die Ursache im zweiten Auge gelegen ist.

Wir haben in dem voraufgegangenen Kapitel uns mit der Frage beschäftigt, inwiefern ein Fehlresultat der Präventivenucleation durch besondere Umstände herbeigeführt werden kann, die das verletzte Auge und seine unmittelbare Nachbarschaft betreffen, und wollen nun zusehen, ob nicht die Präventivenucleation zwar an und für sich die besten Bedingungen zur Verhinderung der Miterkrankung des zweiten Auges setzen, aber trotzdem die Katastrophe nicht abwenden kann, weil wir im Moment der Operation den Zustand des zweiten Auges falsch beurteilt haben.

Hier können zunächst zwei Möglichkeiten eine Rolle spielen, gegen die wir machtlos sind: daß der krankmachende Keim das erste

Auge schon verlassen hatte und auf dem Wege war das andere Auge zu infizieren oder daß er sogar das zweite Auge schon infiziert hatte, ohne daß diese Tatsache zur Zeit der Enucleation klinisch festzustellen war.

In beiden Fällen muß die Enucleation natürlich versagen, wenn auch für die erstere Möglichkeit der von dem verletzten Auge ausgehende Reiz wegfällt und damit unter Umständen (je nach der Stellung, die wir beim Zustandekommen der Ophthalmie auch Reizen zubilligen), das Fußfaßen der Infektion auf der anderen Seite hintangehalten oder erschwert wird.

Die Frage spitzt sich also darauf zu, ob unsere bislang gebräuchlichen Untersuchungsmethoden so fein sind, daß wir die Tatsache der Unversehrtheit oder beginnenden Erkrankung des zweiten Auges einwandfrei festlegen können. Meiner Ansicht nach genügt schon ein Hinweis auf die Metastasenlehre in der allgemeinen Pathologie, um die Behauptung aufzustellen, daß wir zu einer solchen exakten Diagnose nicht fähig sind.

Schließlich erfordert jede Entzündung, sei sie bakteriellen oder anaphylaktischen oder sonstigen Ursprungs eine Inkubationszeit, und es ist daher ohne weiteres verständlich, daß mit dem Momente der Entfernung des Augapfels, in dem wir die Noxe eingeschlossen wähnen, noch nicht jede Gefahr für das andere Auge vorbei ist. Wenn ein Chirurg einen tuberkulösen Herd z. B. aus dem Körper restlos eliminiert, so weiß er nicht im geringsten, ob nicht schon Keime abgewandert sind, die an anderen Stellen Metastasen entfachen werden. Wir Ophthalmologen aber glaubten uns bei der leichten Zugänglichkeit des Auges und der Exaktheit unserer Untersuchungsmethoden über diese einfachen Regeln hinwegsetzen zu können und erklärten das andere Auge für „gesund", wenn wir bei der Funktionsprüfung volle Sehschärfe und gutes Akkommodationsvermögen fanden, wenn das Auge nicht gerötet war und die Untersuchung mit fokaler Beleuchtung und Spiegel nichts Krankhaftes aufdeckte.

In dieser Überschätzung der Leistungsfähigkeit unserer Methoden liegt meines Ermessens der Grund dafür, daß die Ärzte in einem gewissen Prozentsatz der Fälle von dem Ausbruch der sympathischen Ophthalmie überrascht worden sind. Nehmen wir an, daß diese meine Behauptung richtig ist, so müßte folgerichtig der Beweis zu erbringen sein, daß mit der Verfeinerung der Untersuchungsmethoden uns Frühstadien der sympathischen Ophthalmie kenntlich werden, welche bislang klinisch nicht diagnostizierbar waren. Diesen Beweis liefert die Untersuchung mit der Spaltlampe. Vorerst ist es nur ein Fall, den ich als Beleg anführen kann; ich bin aber überzeugt, daß bei

weiterer Verbreitung der Spaltlampentechnik andere Fälle bald nachfolgen werden. Die Beobachtung lautet:

G. G., Monteur, 25 Jahre alt, aus Zsch.

18. VI. 1917. Abends Verletzung des rechten Auges durch umherfliegende Splitter bei einer Explosion.

19. VI. 1917. Aufnahme. Rechtes Unterlid nahe der inneren Commissur durchschnitten. Starke pericorneale Injektion. Bulbus weich. Unten innen perforierende Lederhaut-Hornhautwunde mit Irisprolaps. Bulbus durchblutet. S = 0 Projektion für kleinste Lampe richtig.

Linkes Auge E. S. = $^5/_5$; Nieden 1 in 25 cm. O = n.

Irisprolaps wird abgetragen, die Wunde durch Suturen geschlossen.

25. VI. 1917. Heilung glatt; Fäden entfernt.

1. VII. 1917. Auge wird blaß.

13. VII. 1917. Ab und zu ist das rechte Auge noch etwas gereizt; es injiziert sich vor allem noch bei längerer Untersuchung. Hornhautwunde glatt verheilt; nach unten zu Kolobom der Iris. Iris noch leicht hyperämisch. An der Descemet liegen zahlreiche bräunliche Beschläge. S = $^1/_{35}$.

Patient wird entlassen und soll sich jede Woche vorstellen.

20. VII. 1917. Rechtes Auge gering gereizt; an der Gegend des unteren Limbus noch Injektion. S = $^1/_{35}$.

27. VII. 1917. Seit heute ist das rechte Auge lichtscheuer. Corpus ciliare nicht druckempfindlich. S = Fingerzählen vor dem Auge. Projektion prompt.

Linkes Auge: Neigung zu Tränen; Anflug von Injektion. Cornea klar; keine Beschläge; Kammerwasser klar; Iris o. B. Pupille spielt; O = n. E. S. = $^5/_5$; Akkommodation intakt.

31. VII. 1917. Erneute Aufnahme.

Rechtes Auge: Am Hornhautmikroskop: Unten quer über den Limbus von innen her herüberziehende perforierende Narbe; zum Teil mit Bindehaut bedeckt. An der Hinterfläche der Narbe liegt in Bindegewebe eingebettet ein Zipfel Irisgewebe. Daneben Kolobom. An der Hinterfläche der Hornhaut mehrere große Beschläge. Kammerwasser klar. Vordere Kammer leicht abgeflacht. Iris etwas grünlich, frei von neugebildeten Gefäßen, hier und da atrophisch. Pupille erscheint klar. Hintergrundsbild nicht zu bekommen.

Linkes Auge: Am Hornhautmikroskop: Geringe Füllung der Bindehautgefäße; einige erweiterte ciliare Gefäße schimmern in der Tiefe durch. Cornea klar. Nirgends Beschläge sichtbar. Kammerwasser klar. Pupille rund. Iris ohne Besonderheiten.

Augenhintergrund gut zu spiegeln. Nicht die geringsten krankhaften Veränderungen.

E. S. = $^5/_5$; Akkommodation intakt.

Untersuchung mit der Gullstrandschen Spaltlampe mit stärksten Vergrößerungen:

An der Hornhauthinterfläche sind eine Unzahl ganz kleiner grauer Pünktchen eben erkennbar. Kammerwasser zeigt eben sichtbare rauchige Trübung. Die Irisbälkchen zeigen nicht die geringste Veränderung. Ihre Contractilität ist durchaus normal, das Spiel der Pupille nirgends behindert. Am Pupillarsaum zwängen sich ganz vereinzelt zwischen den Wülstchen des Pigmentspornes, die selbst ganz normal erscheinen, ganz kleine graue zarte Exsudatwölkchen hindurch. Diese Exsudatperlchen hängen als durchscheinende (Fibrin-?) Tröpfchen frei in das Pupillargebiet hinein. Sie berühren beim Vor- und Zurückgleiten des Pupillarsaums die vordere Kapsel nicht, sondern sind mehr nach der Vorderkammer zu gerichtet.

Diagnose: Eben sichtbar werdende sympathische Ophthalmie.
Rechter Bulbus sofort enucleiert.

2. VIII. 1917. Linkes Auge: Die Injektion ist kaum noch sichtbar.

Hornhautmikroskop: Alles normal.

Spaltlampe: Die feinen Auflagerungen an der Descemet haben noch zugenommen. Bei gut erhaltener Iriszeichnung haben sich die Exsudatwölkchen am Pupillarsaum etwas mehr ausgebreitet. Sie liegen jetzt wie ein Schleier auf der Iris, haften aber noch nicht an der Linse. Spiel der Irisbälkchen und der Pupille ungestört und lebhaft.

O = n. E. S. = $^5/_5$; Nieden Nr. 1 in 25 cm.

3. VIII. 1917. Etwas stärkere Reizung. Namentlich am unteren Limbus ist ciliare Injektion vorhanden.

Hornhautmikroskop: Bei klarer Hornhautrückfläche sieht man eine grauliche Wolke auf der Linsenkapsel am unteren Pupillarrand und an dieser Stelle eine zarte hintere Synechie.

Spaltlampe: Die kleinen Wölkchen am Pupillarrand haben sich an dem oberen, inneren und äußeren Umfange wieder völlig zurückgebildet. Man sieht dem Pupillarrand hier nicht mehr das geringste an. Unten ist die Exsudation stärker geworden. Hier sind einzelne Irisfasern auf der vorderen Kapsel festgelötet. Über ihnen schwebt ein glasiges Wölkchen lose auf der Linsenkapsel. E. S. = $^5/_5$; Nieden Nr. 1 in 25 cm. O = n.

Ord.: Atropin; Schmieren; intravenös Elektrokollargol.

6. VIII. 1917. Mäßige ciliare Injektion: stärkere Lichtscheu.

Spaltlampe: Beschläge an der Descemet haben sich weiter vermehrt. Kammerwasser hauchig trübe. Pupille maximal erweitert. Erneut quellen Exsudatperlchen aus dem Pupillarsaum vor, wie die Knospen aus einem Stengel. Einige Wölkchen fixieren die Iris bereits in der Mydriasisstellung. Auf der vorderen Kapsel hier und da unabhängig von dem Pupillarsaum zarte durchscheinende Gerinnselchen.

O: Klares Bild. Papille zum ersten Male leicht gerötet. Nahe der Macula ist ein feiner heller Herd in der Aderhaut sichtbar geworden.

Wiederum intravenös Elektrokollargol.

10. VIII. 1917. Ciliare Injektion nimmt zu. Auch die aus dem Pupillarsaum vorquellenden Wölkchen werden immer zahlreicher. Die Präcipitate an der Descemet haben ein Größe erreicht, daß sie auch bei fokaler Beleuchtung nunmehr auffindbar sind.

14. VIII. 1917. Heftige ciliare Injektion. Neuer Schub von Synechien. Atropin sprengt diese wiederum bald. Sie lassen Exsudatfetzen auf der Kapsel sitzen.

O: Diffuse Netzhauttrübung. Der Augenhintergrund erscheint nicht leuchtend rot, sondern schmutzig gelblich. Papille hochgradig hyperämisch. Eine größere Anzahl verwaschener heller Fleckchen schimmert durch die schleierartig getrübte Netzhaut durch.

17. VIII. 1917. Ausgesprochene Papilloretinitis sympathica. S = $^5/_{15}$.

22. VIII. 1917. Beschläge nehmen zu, trotzdem die Injektion langsam abblaßt. Synechien gelöst. Glaskörper klar. Opticus bekommt schärfere Grenzen. Hyperämie der Papille geht zurück. S = $^5/_{35}$ Intravenös Elektrokollargol.

24. VIII. 1917. Desgl. S = $^5/_{15}$.

30. VIII. 1917. Langsamer Rückgang der Veränderungen im Fundus.

8. X. 1917. Auge blaß. Beschläge kaum noch sichtbar. Papille normal. Überall auf dem Fundus sieht man helle Herdchen.

Vorderer Bulbusabschnitt bis auf einige Synechien normal.

S = $^5/_5$ teilweise! Entlassung.

Kurze Schilderung des mikroskopischen Befundes des rechten Auges:

Mit Ausnahme der unmittelbar durch das Trauma berührten Teile des Bulbus zeigt sich nirgends eine plastische Entzündung nach Art einer Endophthalmitis septica. Entsprechend der noch guten Projektion liegt die Netzhaut überall an. Wo sie abgelöst ist, handelt es sich sichtlich um eine artefizielle Bildung. Die Hornhautwunde ist gut und fest vernarbt. Die vordere Kammer läßt außer einigen echten Beschlägen nichts Pathologisches erkennen. In der Iris finden sich ausgedehnte Herde von Lymphocyteninfiltration, innerhalb deren hier und da Gruppen von Epitheloidzellen sichtbar werden. Riesenzellen werden vermißt. Im Corpus ciliare liegen die Verhältnisse ähnlich. Dagegen ist die Aderhaut in ihrer Gesamtausdehnung gleichmäßig durch Lymphocytenifiltration so stark durchsetzt, daß es schwer hält, die eigenen Gewebselemente der Chorioidea wiederzufinden. Die Infiltration verschont durchgängig die Choriocapillaris, welche als helles Band die stark verdickte durch den Zellreichtum intensiv gefärbte Schicht der mittleren und großen Gefäße vom Pigmentepithel sauber trennt. Die Retina und die Papille zeigen nur nahe den Gefäßen eine geringe zellige Durchsetzung. Im übrigen liegt keine Erkrankung der Membran vor. Längs der Emissarien der Sclera schiebt sich der infiltrative Prozeß in die Sclera vorwärts, ohne auf die Außenfläche des Bulbus zu gelangen.

Wir haben somit einen typischen sympathisierenden Prozeß im Uvealtractus vor uns, wie er von Fuchs beschrieben worden ist. Der Prozeß erscheint wegen des Mangels an Riesenzellen und des Zurücktretens der epitheloiden Zellen jüngeren Datums zu sein.

Die vorstehende Krankengeschichte ist geeignet, uns das Verständnis verschiedener Fälle von sympathischer Ophthalmie, die erst nach der Enucleation „ausbrachen", näher zu bringen, denn es ist klar, daß auch wir die ersten Stadien des sympathisierenden Prozesses höchstens als sympathische Reizung, nie aber als wirkliche Entzündung angesprochen hätten, wären wir nicht im Besitze der Spaltlampe gewesen und damit in die Lage gekommen, eine Mikroskopie des vorderen Bulbusabschnittes in vivo zu treiben. Am 27. Juli zeigte das zweite Auge nur Neigung zum Tränen, was bei der wiederkehrenden Reizung des rechten nicht sonderlich auffiel; die Injektion war minimal. Da die Funktionsprüfung und genaue Durchmusterung am Hornhautmikroskop und mit dem Augenspiegel nur durchaus normale Verhältnisse aufdeckte, wären wir berechtigt gewesen, nur an sympathische Reizung zu denken. Am 31. Juli verriet uns hingegen die Untersuchung an der Spaltlampe bei 86facher linearer Vergrößerung mit aller Sicherheit, daß sich entzündliche Ver-

änderungen im Uvealtractus vorbereiteten. Noch war Visus, Akkommodation und Untersuchungsbefund mit Hornhautmikroskop und Spiegel normal. Ja der Bulbus verlor sogar die geringe Injektion und mußte am 2. August vollkommen normal erscheinen, hätte die Spaltlampe nicht eine Ausbreitung der gelatinösen Wölkchen am Pupillarsaum angezeigt. Visus und Akkommodation blieben durchaus normal! Und so verlief der Prozeß weiter, so daß wir schon auf den Gedanken kamen, die Spaltlampe hätte uns einen nicht mit sympathischer Ophthalmie zusammenhängenden Prozeß enthüllt, als am 6. August endlich eine Verschleierung und Rötung der Papille die typische „Neuroretinitis" (in Wirklichkeit Chorioretinitis) sympathica klinisch manifest werden ließ. Hätten wir die Spaltlampe nicht zur Anwendung gebracht, dann wäre der Fall als sympathische Ophthalmie 6 Tage nach Enucleation gebucht worden! Oder man hätte, wie man es in der Literatur oft genug zu lesen bekommt, gesagt, daß 6 Tage nach Enucleation eine sympathische Reizung in sympathische Ophthalmie übergegangen sei.

Selbstverständlich hat unser Fall noch keine Parallele in der Literatur, weil die Spaltlampentechnik eine ganz neue Errungenschaft darstellt und bei so frischer sympathischer Ophthalmie wohl noch nie angewandt werden konnte. Immerhin finden wir auch in der Literatur Belege dafür, daß eine sympathisierende Entzündung ohne besonders alarmierende Symptome verlaufen kann. Ich zitiere den Fall Henke (36 Tabelle III), wo genau wie bei unserer Beobachtung 6 Tage nach Enucleation die ersten handgreiflichen klinischen Symptome (hier in Gestalt von Beschlägen) sichtbar wurden, trotzdem der Patient nicht das geringste von der Erkrankung merkte und volle Sehschärfe hatte. Henke betont, daß während des ganzen, allerdings recht gelinden Verlaufes der Erkrankung niemals eine Rötung des Bulbus zu beobachten war. Der Patient hätte also voraussichtlich von seinem Leiden überhaupt nichts gewußt, wenn nicht vor der Entlassung das andere Auge noch ganz genau examiniert worden wäre. Auch im Falle 45 (Jampolsky, Fall 4) hatte das befallene Auge dauernd volle Sehschärfe. Es heilte mit peripherer Chorioiditis aus und hier verriet nur die ciliare Injektion und die Verfärbung der Iris den Prozeß. Ich erinnere dann ferner an den eigentümlichen Fall von Reis[8]), der den Ausbruch der sympathischen Entzündung am zweiten Auge früher beobachtete, als das verletzte Auge Injektion zeigte. Auch ist die Beobachtung von Fuchs (v. Graefes Archiv **70**, 465) zu erwähnen. Der 32jährige Mann hatte seit 29 Jahren einen geschrumpften Augapfel links, der nie Schmerzen verursacht hatte, und klagte seit 3 Wochen über leichte Sehstörungen. Befund am rechten Auge: Bulbus reizlos, feine Präcipitate, prompte Pupillenreaktion, zarte Glaskörpertrübung, Hyperämie der Papille

und Unmenge kleiner chorioiditischer Herdchen. S = $^6/_8$ (nach 3 Wochen ohne Behandlung!) und Jäger Nr. 2. Der schwere Verlauf der Uveitis des rechten Auges und die mikroskopische Untersuchung des linken ergab mit Sicherheit als Diagnose sympathische Ophthalmie. In dem zweiten von Fuchs in derselben Arbeit mitgeteilten Falle war die sympathische Ophthalmie bei S = $^6/_9$ nur an den Präcipitaten kenntlich. Iris, Pupille und Hintergrund waren normal und das Auge blaß.

Diese Proben aus der Literatur mögen genügen, um zu erweisen, daß ebensowohl leichte Formen der sympathischen Ophthalmie ohne jede Reizung und irgendwie auffallende Symptome verlaufen können, als auch schwere Prozesse anfänglich längere Zeit keine Erscheinungen hervorzurufen brauchen, die dem Patienten und seiner Umgebung auffallen können.

Auf diese letztere Bemerkung lege ich deswegen Gewicht, weil die Patienten doch vielfach eine Woche nach der Enucleation die Klinik verlassen und meist die Termine des Beginns der Erkrankung „nach Angabe der Verletzten" in die Krankengeschichten aufgenommen werden. Nicht selten heißt es auch in den Berichten, daß die Angehörigen dann und dann die ersten Zeichen einer Störung an dem zweiten Auge bemerkt hätten.

Wenn wir oben gesehen haben, daß sogar der Facharzt bei Anwendung von Spiegel und Beleuchtungslinse 6 Tage lang einen schon floriden Prozeß in der Uvea nicht feststellen kann, den die Spaltlampe aufdeckt, dann werden wir die Anamnesen der Patienten und Angehörigen gebührend zu reduzieren haben.

Steht denn aber fest, daß die mit der Spaltlampe so frühzeitig erkennbaren Veränderungen wirklich den Beginn der Erkrankung bedeuten? Ich glaube guten Grund zu haben, diese Annahme zu bestreiten und stütze mich dabei auf die Inkubationszeiten von z. B. experimentellen tuberkulösen Prozessen, die wir durch Injektion von Bacillenaufschwemmungen in die Kaninchenohrvene im Uvealtraktus hervorrufen. Schon rein makroskopisch existieren da recht große Differenzen, die von der Virulenz des verwendeten Stammes einesteils und von dem Verdünnungsgrade der Aufschwemmung andernteils direkt abhängig sind. Beweisende Tabellen habe ich in meinem Heidelberger Vortrage 1916 beigegeben. Wir können uns ganz gut vorstellen, daß die auffallend milde verlaufenden post enucleationem ausbrechenden sympathischen Ophthalmien eine abgeschwächte Noxe zur Ursache haben, so daß der Prozeß längere Zeit im Verborgenen glimmt, bis die manifeste Entzündung entfacht wird. Ebenso ist es nach unseren klinischen Erfahrungen wohl möglich, daß die sympathische Entzündung in einem kurzen Anfangsstadium zunächst ohne besondere Reizerscheinungen und anhaltende Sehstörungen aufflammt, dann spontan wieder ab-

klingt, um dann mit erneuter Wucht wieder einzusetzen und dem Patienten, der den ersten Anfall nicht als ernste Krankheit verspürte, dem Arzte wieder zuzuführen, der dann einen zu späten Termin als Beginn der sympathischen Ophthalmie in der Krankengeschichte bucht. Allen Berichten muß man daher eine gewisse Skepsis entgegensetzen, die mit der Formel anfangen: „Patient kommt am ... mit einer Entzündung des anderen Auges wieder, die seit ... bestehen soll."

Sehen wir uns die Intervalle in den von mir aufgeführten einwandfreien Fälle an, deren Zahl, wie ich oben auseinandergesetzt habe, 83 beträgt, so kommen wir zu folgenden Zahlen.

Die sympathische Entzündung wurde festgestellt:

in	5 Fällen	am Tage	der	Enucleation
„	3 Fällen	2 Tage	nach	Enucleation
„	8 „	3 „	„	„
„	5 „	4 „	„	„
„	5 „	5 „	„	„
„	1 Falle	6 „	„	„
„	3 Fällen	7 „	„	„
„	4 „	8 „	„	„
„	2 „	9 „	„	„
„	2 „	10 „	„	„

also innerhalb der ersten 10 Tage in 35 Fällen = 42,2% der Fälle

in	2 Fällen	11 Tage	nach	Enucleation
„	4 „	12 „	„	„
„	1 Falle	13 „	„	„
„	5 „	14 „	„	„
„	5 „	15 „	„	„
„	1 Falle	16 „	„	„
„	1 „	17 „	„	„
„	1 „	18 „	„	„
„	1 „	19 „	„	„

also in der zweiten Dekade in 21 Fällen = 25,3%

in	1 Falle	21 Tage	nach	Enucleation
„	4 „	22 „	„	„
„	3 „	23 „	„	„
„	2 „	27 „	„	„
„	2 „	30 „	„	„
„	2 „	30 „	„	„

also in der dritten Dekade in 14 Fällen = 16,8 %.

In 4 Fällen bestand ein Intervall von 31—40 Tagen (vierte Dekade 4,8%) und 3 Fälle erwiesen einen Zwischenraum von 41—50 Tagen (fünfte Dekade 3,7%). Darüber hinaus beobachteten noch Little und Stephenson 53 Tage Zwischenraum. Das sind die höchsten Zahlen, die man noch als erwiesen gelten lassen kann.

In obiger Zusammenstellung habe ich den Fall Bickerton als am Tage der Enucleation ausgebrochen gerechnet, obgleich der Autor

schreibt, daß er 10 Monate später eine sympathische Ophthalmie vorfand. Der Fall liegt so (siehe Tabelle III, 32), daß am Tage der Enucleation das andere Auge schmerzte, tränte und gerötet war. Die Reizung ging nach Enucleation zurück, kehrte aber nach 4 Monaten wieder, um unter Atropin abermals schnell zur Ruhe zu kommen, und erst nach 10 Monaten erschienen Synechien, die bald zurückgingen. So kam es in größeren Intervallen immer und immer wieder zu Rückfällen, die endlich nach Seclusio und Cataracta accreta Linsenextraktion bedingten. Das Auge hatte mit Starglas schließlich S = $^6/_{12}$; ein Zeichen für den außerordentlich benignen, wenn auch schleichenden Charakter der Uveitis. Wenn ich die schon zur Zeit der Operation bestehenden deutlichen Symptome als erste Manifestation der Uveitis auffasse, glaube ich keinen Fehler zu begehen.

In der Aufzählung fehlt noch der Fall Colsmann (Komiteebericht 205), der von „wenigen" Tagen Intervall spricht, ferner der Fall Colsmann (Komiteebericht 207), in dem nur gesagt wird, daß nach 6 Monaten eine Neuroretinitis festgestellt wurde, über deren Beginn nichts Näheres angegeben ist. Ed. Meyer (Tabelle III, 54) schreibt nur, daß „einige Monate später eine sympathische Iridochorioiditis gefunden wurde". Auch hier fehlen Einzelheiten über den Beginn des Leidens. Der Fall als solcher wird uns noch weiter unten abermals beschäftigen. Genau so war im Falle Collins (Tabelle III, 57) der Ausbruch der sympathischen Ophthalmie nicht bekannt; sie wurde nach 8 Monaten vorgefunden. Schließlich ist auch der Fall Deutschmann (Tabelle III, 78) nicht eingerechnet, weil die Enucleation nicht vollständig war (siehe oben). Als Termin der Krankheitsfeststellung wird $^1/_4$ Jahr nach Enucleation angegeben.

In der Inauguraldissertation von Bergmann[10]) sind 48 Fälle von postenucleativer sympathischer Ophthalmie als unanfechtbar zusammengestellt und viele der von mir in die Tabellen aufgenommenen verworfen worden. Auf die Gründe werden wir noch zu sprechen kommen. In der Aufzählung sind aber von Bergmann außerdem zwei Fälle (Becker und Liehr) mit angeführt, bei denen es sich gar nicht um Enucleation, sondern um Exenteration handelt. Doch das sind ja geringe Differenzen; die Hauptsache ist, daß Bergmann nur 4 Fälle gelten läßt, die ein Intervall, welches größer als 4 Wochen ist, aufweisen und daß er, Meller folgend, eigentlich nur den von Fanny Jampolsky veröffentlichten Fall von 38 Tagen Intervall als das sicher beobachtete Maximum bezeichnet, weil dieser der letzte ist, in dem die Natur des Prozesses durch mikroskopische Untersuchung des verletzten Auges festgestellt wurde.

Wenn ich mit meiner Statistik wesentlich weiter gehe, so leitet mich dabei der Gesichtspunkt, daß man theoretischen Vorstellungen zuliebe

nicht Krankengeschichten einfach ausschalten darf, in denen Fachärzte zur Überzeugung gekommen sind, daß sympathische Ophthalmie vorlag. Zu einem solchen Verfahren halte ich mich angesichts der Vielgestaltigkeit des klinischen Bildes der Erkrankung nur dann für berechtigt, wenn die betreffenden Autoren ihre Behauptungen nicht durch ausführliche Krankengeschichten stützen können oder wenn sich aus den Aufzeichnungen ergibt, daß sie wesentliche Punkte falsch gedeutet, so z. B. den Beginn der Ophthalmie als Reizung ausgelegt haben.

Wenn ich daher auch als spätesten Termin 53 Tage nach Enucleation gelten lasse (Little, Komiteebericht Fall 46 und Stephenson Tabelle III, Fall 37), so bin ich doch mit Bergmann völlig einer Meinung, daß „im allgemeinen die Gefahr für das andere Auge 4 Wochen nach vollzogener Enucleation vorüber ist und nur in Ausnahmefällen ein um 2—3 Wochen größerer Zwischenraum dazwischen liegen kann".

Ja, ich möchte im Hinblick auf meine Zusammenstellung daraufhinweisen, wie schnell die Frequenz der Beobachtungen sinkt, wenn wir die Intervalle nach Dekaden einteilen. Die Zahlen ergeben nach Dekaden: I. 42,2%, II. 25,3%, III. 16,8%, IV. 4,8%, V. 3,7%, VI. 2,4%, VII. und mehr 0%. 4,8% der Fälle sind in den Angaben zu unsicher, als daß sie statistisch verwendet werden könnten.

Sehen wir uns diese Daten unter dem Eindruck der von mir veröffentlichten Krankengeschichte G. G. näher an, so werden wir unschwer uns davon überzeugen können, daß, wenn einmal der Nachweis erbracht wurde, daß sicher 6 Tage lang ein sympathischer Entzündungsherd bestehen kann, ohne daß Untersuchungsergebnis und Funktionsprüfung Abweichungen von der Norm aufdecken, alle Fälle sich dadurch erklären lassen, daß zur Zeit der Entlassung der Patienten aus klinischer Pflege die eingetretene Ophthalmie nur zu geringe Symptome gemacht hat, als daß der Arzt sie hätte merken können. Hat der Patient einmal die Klinik verlassen, dann können leichte Reizzustände vorübergehender Art bei milden Prozessen außerordentlich leicht übersehen werden. Die Patienten suchen sich in ihrer alten Umgebung als Einäugige wieder einzuleben, leiden noch unter den Unbequemlichkeiten der Prothese oder der Absonderung aus der leeren Bindehauttasche und legen leichten Unregelmäßigkeiten seitens des verbliebenen Auges zunächst kein solches Gewicht bei, daß sie sofort wieder in die Klinik zurückkehren. Daher wird der Arzt nur in schwer einsetzenden Fällen von sympathischer Ophthalmie den Patienten sehr bald wieder sehen, in den leichteren aber nicht genau herausbringen, wann nun eigentlich die ersten Symptome bemerkt worden sind und ob die Beobachtung des Patienten mit dem klinischen Beginn des Leidens zusammenfällt.

Hier sei auch der Ort, mit einigen Worten der Frage näherzutreten,

ob wir nur dann eine sympathische Ophthalmie diagnostizieren dürfen, wenn der mikroskopische Befund am enucleierten Auge dafür spricht.

Bekanntlich hat Fuchs in seiner grundlegenden Arbeit über sympathisierende Entzündung in allen 24 Fällen, die unter 181 wegen Verletzungsfolgen enucleierten Bulbi die mikroskopischen Kennzeichen der sympathisierenden Uveitis aufwiesen, beim Durchsehen der Krankengeschichten festgestellt, daß stets sympathische Ophthalmie des anderen Auges wirklich ausgebrochen war. Seinen Schilderungen hat er aber einen Fall zugesellt, der die Symptome der sympathischen Uveitis zeigte und trotzdem nicht von sympathischer Ophthalmie gefolgt war und später noch einen zweiten Fall (11) angeführt, der ähnlich lag. Auch J. Meller (12) hat zwei einschlägige Beobachtungen veröffentlicht. Wir werden daher daran festzuhalten haben, daß das Vorhandensein von typischen Veränderungen im verletzten Auge noch keineswegs identisch mit dem Auftreten der sympathischen Ophthalmie des anderen Auges ist. Anderseits fehlt aber auch in 4% der Fälle wirklich ausgebrochner sympathischer Ophthalmie das unbedingt sichere Kennzeichen des spezifischen Prozesses im verletzten Auge, wie Meller ebenfalls konstatiert hat. Diese Tatsache zwingt Meller zu der Annahme, „daß die Erkrankung schon zu einer Zeit übertragbar sein kann, bevor sie noch histologisch sicher zu erkennen ist".

Damit ergibt sich unsere Stellungnahme gegenüber der Forderung, daß zur Bekräftigung der Diagnose sympathische Ophthalmie der mikroskopisch zu erbringende Nachweis der sympathisierenden Entzündung im ersten Auge gehöre, von selbst. Und zwar werden wir für unsere spezielle Frage der postnucleativen sympathischen Ophthalmie um so mehr auf den Nachweis der histologischen Veränderungen im ersten Bulbus verzichten müssen, als Meller ausdrücklich schreibt: „Wenn nicht ein Zufall in meinem Materiale mitspielt, so beschränken sich die 4% auf jene Fälle, in welchen die Erkrankung des zweiten Auges erst nach der Enucleation des ersten Auges klinisch zum Vorschein kam."

Mit dieser Angabe Mellers gewinnen wir eine weitere, sehr wertvolle Grundlage für unsere Auffassung, daß je milder die Infektion ist, desto größer auch die Inkubationszeit sein muß, wie wir dies aus den Tierversuchen mit Tuberkulose schon lange wissen. Damit ist nicht gesagt, daß eine milde beginnende sympathische Uveitis nun auch stets milde weiter verläuft, obwohl schon von allen Autoren mit Recht betont worden ist, daß die postenucleative sympathische Ophthalmie eine im Durchschnitt günstigere Prognose gibt als die vor der Enucleation ausbrechende.

Allerdings hat sich Meller über den Werdegang der sympathischen Entzündung eine eigene Anschauung gebildet, die wir als Theorie

von der endogenen Entstehung der Erkrankung bezeichnen können.

Sie hat ihren Vorläufer in Ed. Meyers Hypothese, die Schirmer im Handbuch von Graefe-Sämisch wie folgt zitiert: „Wirkt der vom verletzten Auge ausgehende Ciliarreiz auf ein normales (zweites) Auge, so entsteht sympathische Reizung; enthält das andere Auge aber pathogene Keime, so wird sich eine sympathische Entzündung entwickeln." Zum Unterschied von der Metastasentheorie ist hier also die Ansicht ausgesprochen, daß die Mikroorganismen nicht mit der Verletzung von außen in das Auge eindringen, sondern zur Zeit der Perforation bereits im Körper vorhanden waren.

Auch Meller[13]) ist auf Grund verschiedener Beobachtungen zu der Überzeugung gelangt, daß „die Krankheitsnoxe im Gesamtorganismus existiert" und „daß die beiden Augen in einer gewissen Beziehung unabhängig voneinander erkranken". Meller setzt dabei im allgemeinen voraus, wie er in einer anderen Arbeit[12]) es darlegt, daß „nach einer besonders den Uvealtrakt des einen Auges betreffenden Schädigung eine größere Empfänglichkeit des bis dahin gesunden anderen Auges für Iridocyclitis" eintritt, ohne daß diese Erkrankung mit sympathischer Entzündung etwas zu tun hat. So glaubt Meller, daß z. B. eine einseitige Verletzung das andere Auge zum Befallenwerden von tuberkulöser Uveitis geeigneter macht, vorausgesetzt, daß tuberkulöse Noxe im Körper überhaupt vorhanden ist. Er spricht auch direkt davon, daß das zweite Auge durch die Erkrankung des ersten sensibilisiert wird, worunter er versteht, daß in ihm der Boden bereitet ist, daß es unter dem Einfluß irgendeiner Körpererkrankung in Entzündung gerät. Auch weist er auf die verwandten Gedankengänge von Schmidt-Rimplers Ciliarnerventheorie und Elschnigs Anaphylaxielehre hin, ohne daß er an dem infektiösen Charakter der sympathischen Ophthalmie den geringsten Zweifel hegt.

Nach ihm entwickelt sich die sympathisierende Entzündung als eine streng spezifische Infektionskrankheit mit Vorliebe bei Leuten, welche eine aus anderer Ursache geschädigte, für diese Krankheitsnoxe empfindlich gemachte Uvea besitzen, und so bedarf es zum Zustandekommen des Symptomenkomplexes durchaus nicht immer einer perforierenden Verletzung des einen Auges. Im Gegenteil legt der anatomische Nachweis, daß man unter Umständen auch ohne Verletzung die gleichen histologischen Veränderungen findet, den Gedanken nahe, daß „eine ganz gleichartige Erkrankung gelegentlich auch ohne Verletzung" vorkommt.

Aus diesen Darlegungen ergibt sich also, daß Meller zwar an der streng spezifischen Natur der Infektion festhält, aber das Vorhandensein des Erregers im Organismus schon vor der Verletzung annimmt. Die

Verletzung schafft nur den günstigen Boden für das Fortkommen der Erreger im ersten und durch Reizübertragung auch im zweiten Auge. Heerfordt[14]) hat diesen Gedanken dann weiter gesponnen, indem er kryptogene Fälle von sympathischer Ophthalmie gelten läßt, die durch beliebige Wunden oder z. B. bei Frauen vom Urogenitalapparat aus eingeschleppt sind.

Daß die Mellerschen Anschauungen speziell für die Erklärung der postenucleativen Fälle von sympathischer Ophthalmie von grundlegender Bedeutung sind, bedarf keiner Betonung; sind sie doch geeignet, die ganze Frage der dem ersten Auge zukommenden Rolle dahin zu verschieben, daß dessen radikale Entfernung einen nur bedingten Schutz gegen sympathische Entzündung gewährt. Wenn die Krankheitsnoxe im Körper vorhanden ist, dann müßte auch noch Jahre nach der Enucleation durch eine Gelegenheitsursache der sympathische Prozeß am anderen Auge ausbrechen können; oder soll man nur dem reflektorischen Ciliarnervenreiz von der anderen Seite her und nicht auch einem Stoß, Druck, Glaukom usw. die Möglichkeit, die Erkrankung auszulösen, beilegen?

Mit der Mellerschen Theorie verlieren wir jeden festen Grund unter den Füßen und müßten in versicherungstechnischem Sinne entweder jede sympathische Ophthalmie als eine Zufallserscheinung ablehnen oder jede Iritis des zweiten Auges, ob vor oder nach der Enucleation des ersten, als Unfallsfolge anerkennen. Und wenn wir fragen, auf welchem Fundament sich die Mellersche Stellungnahme in letzter Hinsicht aufbaut, dann muß die Antwort lauten: Weil wir histologisch eine Anzahl Fälle idiopathischer Iridocyclitis noch nicht von der sympathisierenden Uveitis trennen können. Dann könnten wir aber mit demselben Rechte nach dem Ergebnis der v. Hippelschen Untersuchungen auch behaupten, daß sympathische Entzündung und Tuberkulose identische Prozesse seien, wogegen sich Meller gerade — ebenso wie v. Hippel — mit Recht sträubt.

Meiner Ansicht nach ist es nicht angängig, aus dem mikroskopischen Bilde der Erkrankung so weitgehende Schlüsse zu ziehen, die nur geeignet sind, unsere Kenntnisse und Vorstellungen von dem Leiden zu verwirren. Das letzte Wort wird erst dann gesprochen werden können, wenn uns es uns gelungen sein wird, den Erreger zu finden. Solange wir nur auf das histologische Bild angewiesen sind, ist es meines Erachtens besser, zu einem Non liquet zu kommen, genau, wie auch die klinische Diagnose der sympathischen Ophthalmie noch so viel Schwierigkeiten bietet, daß wir zu unbedingt richtigen Schlüssen nicht gelangen können.

Gewiß ist der Standpunkt von Fuchs auch heute noch gültig, der solche Fälle wie die Mellerschen mit der Kritik einschätzt: „Auch

eine spontane chronische Iridocyclitis kann einen anatomischen Befund liefern, welcher von dem der sympathischen Entzündung mit unseren heutigen Hilfsmitteln nicht mit Sicherheit unterschieden werden kann." (v. Graefes Archiv, **70**, 465.)

Was die Theorie selbst anlangt, so ist es auch im höchsten Maße unwahrscheinlich, daß im Körper ein Erreger vorhanden sein sollte, der erst durch einen Reiz im Organismus, und zwar nur im Uvealtractus zum Haften gebracht werden kann. Ich fasse die Metastasentheorie so auf, daß die fraglichen Keime kein allzulanges Vegetieren im Blute durchmachen können, sondern bald zugrunde gehen, wenn sie nicht ein glücklicher Zufall an den Ort bringt, an dem sie Existenzbedingungen finden, d. h. an den Uvealtractus der anderen Seite. Zwar wird, wenn vasomotorische Einflüsse eine Rolle spielen, die im Uvealtractus der anderen Seite eine Gefäßerweiterung und Stromverlangsamung erzeugen, diese Möglichkeit steigen, aber doch nur solange, als eben lebensfähige Keime in der Blutbahn treiben. Hätten wir es bei der sympathischen Ophthalmie mit der Wirkung von Mikroorganismen zu tun, die in der Blutbahn ein parasitäres Dasein führen, dann würden wir viel öfter die Erkrankung zu Gesicht bekommen müssen. Die klinischen Erfahrungen sprechen dagegen.

Nun vermag ich mich allerdings auch nicht in jeglicher Hinsicht als einen Anhänger der reinen Metastasentheorie zu bekennen, sondern ich halte nur an zwei Bedingungen fest: dem Einbrechen (kurzlebiger) spezifischer Mikroorganismen in die Blutbahn und der Erleichterung des Fußfassens im anderen (ebenfalls einen guten Nährboden abgebenden) Uvealtractus durch Blutkreislaufstörungen auf nervöser reflektorischer Grundlage.

Damit ist nicht gesagt, daß ich eine sympathische Ophthalmie nur dann für möglich halte, wenn die Erreger in dem verletzten Auge eine Kolonie gebildet haben, von der aus dann jederzeit die Abschwemmung in die Blutbahn erfolgen kann. In der Mehrzahl der Fälle wird ein solcher Zusammenhang wohl obwalten und in einem verletzten Auge mit iridocyclitischen Symptomen sehe ich als Quelle der Koloniebildung eine große Gefahr für das andere Auge, zumal es auch noch das andere Organ unter einem dauernden Reizzustand hält. Aber ich stehe nicht an, auch in seltenen Fällen die Möglichkeit der gleichzeitigen doppelseitigen Infektion für durchaus wahrscheinlich zu halten. Hierzu ermuntern mich nicht zuletzt diejenigen Fälle, in denen die sympatische Entzündung ausbrach, obgleich das verletzte Auge sehr früh entfernt wurde. Es handelt sich um folgende Beobachtungen:

1. E. Nettleship (Tabelle III, Fall 55). Im August 1882 wurde ein 41jähriger Lokomotivführer bei einem Eisenbahnunglück am rechten Auge verletzt. Das andere Auge war intakt geblieben. Innerhalb von 48 Stunden nach dem

Unglück wurde das rechte Auge durch einen Arzt herausgenommen. Das Auge war mangelhaft gefüllt und die Muskeln erschienen zerfetzt. Bei der Operation gelang es zwar, den Opticus mit einem Scherenschlag glatt zu durchtrennen, doch war es nicht ausgeschlossen, daß in Anbetracht des Zustandes der Augenmuskeln schon vorher eine Verletzung des Nerven hinter der Schnittstelle eingetreten war. Wahrscheinlich war bei dem Unfall ein schmaler vorspringender Gegenstand in die Orbita eingedrungen gewesen. Auch heilte die Wunde nicht ordentlich; vielmehr trat starke Eiterabsonderung ein. Nach der Schilderung des Patienten soll nun einen Monat oder 6 Wochen nach dem Unglück das linke Aug schmerzhaft, gereizt und gerötet gewesen sein. Auch soll sich die Sehschärfe leicht vermindert haben. Annähernd einen Monat habe der Reizzstand angehalten, dann wurde das Auge wieder blaß und kam zur Ruhe, wenn auch das Sehvermögen etwas gelitten hatte. Anfang Februar 1883 entzündete sich das Auge jedoch von neuem und nun ging das Sehvermögen schnell bis auf Fingerzählen zurück. Es fand sich mäßige Injektion, iritische Verfärbung, Vorhandensein zahlreicher Synechien und Pupillenschwarte.

N. kritisiert den Fall wie folgt: „In ihrem chronischen Verlaufe und der Bildung von Verwachsungen und Schwarten erscheint die Erkrankung mehr sympathischer Natur als irgend einer anderen Herkunft. Wenn es sich aber um ein sympathisches Leiden gehandelt hat, dann erscheint die Affektion in doppelter Hinsicht eigentümlich; erstens weil die Entzündung erst lange nach der Enucleation des verletzten Auges einsetzte und zweitens weil das verletzte Auge so rasch entfernt worden war, daß in ihm entzündliche Zustände erst in der frühesten Entwicklung vorhanden gewesen sein können. Es liegt daher die Frage nahe, ob nicht die entzündliche Reizung irgendeines in der Orbita gelegenen und von dem Unfall schwer in Mitleidenschaft gezogenen Gewebsteils die sympathische Ophthalmie angefacht haben könnte. Gegen die sympathische Natur der Erkrankung spricht hingegen das lange Bestehen guter Sehschärfe und die Tatsache, daß der Mann vier Jahre vorher zwei Monate lang an Rheumatismus der Hüfte usw. gelitten hatte. Damals war das Auge nicht mit ergriffen.

2. Ed. Meyer (Tabelle III, 54) schildert einen Fall, „in dem er innerhalb 24 Stunden nach der durch ein glühendes Stückchen Eisen beim Schmieden erfolgten Verletzung enucleieren konnte. Die Heilung war ganz normal, so daß der Patient nach einer Woche seine Arbeit aufnahm. Einige Monate später kam er zurück mit sympathischer Iridochorioiditis des anderen Auges. Dieselbe heilte bei Schmierkur. Das enucleierte Auge sowie ein großes Stück des nachträglich ausgeschnittenen Sehnervenstumpfes sind im bakteriologischen Laboratorium mit absolut negativem Resultat auf Mikroorganismen untersucht worden. Auf den Einwand von Sulzer, daß der Zusammenhang zwischen dem Trauma des enucleierten Auges und der später eingetretenen Iridocyclitis des anderen Auges sehr wenig evident sei und es sich um eine Iridocyclitis irgendwelcher Ursache bei einem Inviduum gehandelt habe, dem ein Auge wegen Trauma enucleiert worden sei, antwortete Meyer, daß diese gegen die sympathische Natur des Leidens vorgebrachten Bedenken ihre Berechtigung nicht nur für diese, sondern für alle Fälle der sympathischen Affektion haben, die man immerhin als spontan aufgetretene betrachten kann.

3. Edgar A. Browne (Komiteebericht 112). Am 22. Januar 1883 wurde das linke Auge eines 22jährigen Mannes durch ein Stück Eisen aufgerissen. Sofortige Erblindung. Am nächsten Tage Enucleation, die von rascher Wundheilung gefolgt war. Am 16. März kam der Patient wieder mit der Angabe, daß seit 2 bis 3 Tagen das rechte Auge schmerze, schlechter sähe und neuralgische Schmerzen in die Umgebung der Orbita ausstrahlten. Es fand sich circumcorneale Injektion und die Pupille erweiterte sich nicht auf Atropin. $S = {}^{20}/_{70}$. Erst nach 4 Tagen

wurde nach dauernden Atropineinträufelungen die Pupille weit, ohne Synechien zu zeigen. Am 8. Mai war die Iritis überwunden. S = $^{20}/_{50}$; + 2,0 D S = $^{20}/_{20}$. Nahezu 7 Monate sah B. den Mann nicht wieder, bis er am 2. Dezember mit einem neuen Schub von Iritis wiederkam. Er wollte die Entzündung erst seit einem Tage gespürt haben; die Untersuchung ergab aber, daß sie schon länger bestehen mußte. Fanden sich doch zahlreiche hintere Synchien und Pigmentreste auf der Kapsel. Auch auf Atropin ließen die Synechien nur teilweise los. Entlassung am 30. Januar 1884 mit S = $^{20}/_{40}$. Präcipitate wurden nie beobachtet.

4. Little (Komiteebericht Fall 48). Am 15 Januar 1884 wurde das linke Auge einer 45jährigen Frau durch einen Schlag rupturiert. Das Auge wurde noch am selben Tage enucleiert. 5 Tage später erkrankte das rechte Auge bei normalem Verhalten des Bulbus an einer schleimig-eitrigen Conjunctivitis. Am 23, Januar hatte sich die Bindehautreizung zur Chemose gesteigert. Die Pupille war leicht trübe und Atropin wirkte nur unvollkommen. Am 24. Januar war eine deutliche Iritis mit Exsudat in Pupille und Vorderkammer sichtbar. Der nächste Tag brachte noch erhebliche Steigerung der iritischen Symptome. Atropin ließ fast ganz im Stich; doch fanden sich weder Präcipitate noch wirkliche Synechien. Auch ging die Iritis nunmehr bald zurück, so daß am 20. Februar das Auge blaß war. Pupille war frei und klar, Fundus normal, Sehschärfe = $^{5}/_{5}$.

5. Treacher Collins (Tabelle III, Fall 57) erwähnt in der Diskussion zu dem Falle von Cecil Shaw ganz kurz eine eigene Beobachtung, indem nach einer Verletzung mit einem Dorn eine hinzugetretene Eiterung 4 Tage nach dem Unfall Enucleation bedingte. 8 Monate später kam der Patient wieder mit einer Iritis, Glaskörpertrübungen und Beschlägen an der Hornhautrückfläche des anderen Auges. Treacher Collins gab der Überzeugung Ausdruck, daß in diesem Falle die Iritis ohne jeden Zusammenhang mit der Verletzung gestanden hätte.

6. v. Pflugk (Tabelle I, Fall 24) behandelte eine 70jährige Dame. Sie hatte am 28. Oktober 1913 Schmerzen im linken Auge, welches schon längere Zeit ein großes Hornhautstaphylom und altes Glaukom aufwies. Der Bulbus war stark injiziert. Rechts war der Befund normal; + 1,0 D S = $^{6}/_{6}$. Die Therapie bestand in Eserin, Pilocarpin usw. Am 20. Dezember platzte der Bulbus unter einer starken Blutung, während die Patientin sich bückte. Zwei Tage später willigte die Patientin in die schon mehrfach vorgeschlagene Enucleation ein. Am 30. Dezember (also 10 Tage nach dem Platzen des Bulbus und 8 Tage nach der Enucleation) bemerkte die Patientin nun plötzlich eine Verdunkelung vor dem bislang gesunden rechten Auge. Der Bulbus zeigte Injektion, massenhafte Präcipitate an der Descemet, enge, reaktionslose Pupille. Unter Aspirin, Dionin usw. ging der Reizzustand des Auges schnell zurück; auch hellte sich das Sehvermögen bald wieder auf. Die Präcipitate blieben aber Monate lang sichtbar. 19 Januar 1914 S = $^{6}/_{6}$.

7. Bower (Komiteebericht Fall 127). Am 7. Oktober verletzte sich ein junges Mädchen das Auge mit einem Messer. Am 13. Oktober (nach 6 Tagen) wurde das Auge enucleiert. Am 30. Oktober zeigten sich die ersten Symptome am anderen Auge und am 8. November war eine akute Iritis mit Pupillarexsudat im Gange, die dann bald völlig abgeheilte.

8. Imre (Tabelle III, Fall 70) berichtet von einem Fall von expulsiver Blutung nach Staroperation, die 7 Tage später Enucleation bedingte. 14 Tage nach der Entfernung des Auges trat eine leichte Iridocyclitis des gesunden Auges auf, die I. für sympathisch hält. Sie heilte in 4 Wochen aus.

9. M. Fage (Tabelle III, Fall 53). Am 9. Juli 1896 verletzte sich ein 8jähriger Junge das rechte Auge durch ein Messer. Dasselbe war durch Hornhaut, Iris und Linse in den Glaskörper gedrungen. Da die Wunde infiziert war, nahm F. am 18. Juli also nach 9 Tagen, die Enucleation vor. Guter Heilungsverlauf gestattete am 28. Juli

Entlassung des Kindes. Ungefähr am 18. August (nach Aussage des Vaters) setzte eine Entzündung des linken Auges ein. Am 24. August fand sich frische Iritis mit Glaskörpertrübungen, hinteren Synechien, die nach zweimaliger Wiederkehr Anfang November mit $S = {}^2/_3$ ausgeheilt war. Chorioiditische Herde und Papillenveränderungen wurden nicht festgestellt.

10 und 11. Hinzukämen kämen die Beobachtungen von Leopold Weiß und Deutschmann (Tabell III, Fall 75 und 74), die ich schon oben als nicht voll beweisend abgelehnt habe.

Wenn wir an die oben wiedergegebenen Krankengeschichten die kritische Sonde anlegen, um ihre Beweiskraft zu ermitteln, stoßen wir sofort auf den bislang nun einmal nicht widerlegbaren Einwand, daß es sich bei dem zweiten Auge um eine zufällige Iritis, nicht eine sympathische Ophthalmie gehandelt hat. In den von den Autoren beigefügten Epikrisen nimmt daher diese Frage auch einen breiten Raum ein.

Man wird auch schließlich behaupten können, daß im Falle 1 die Zertrümmerung des Bulbus eine höchstwahrscheinlich so ausgedehnte gewesen ist, daß eine lege artis ausgeführte Enucleation nicht möglich gewesen ist. Augenscheinlich war es dem Operateur im Bann der Theorie von der Überwanderung auf der Sehnervenbahn nur darauf angekommen, den Sehnerven richtig zu durchschneiden und spricht die Heilung mit Eiterung der Wundhöhle unter Umständen für eine Zurücklassung von Bulbusresten.

Bei den anderen Beobachtungen läßt sich aber aus der Krankengeschichte keinerlei Anhaltspunkt gewinnen, daß bei der Enucleation besonders hindernde Momente zur Geltung gekommen wären. Höchstens, daß man in v. Pflugks Fall (6) vermuten könnte, das Staphylom sei schon vor dem Platzen eine Zeitlang so dünnwandig gewesen, daß eine Kommunikation zwischen Augeninneren und Bindehautsack möglich war und somit die Enucleation nicht am zweiten Tage nach der maßgebenden groben Läsion der Bulbuswand sondern bereits eine mehr weniger große Zeitspanne nach einer mikroskopisch feinen Berstung der Cornea stattgefunden hätte.

Im großen und ganzen enthebt uns aber die Kenntnisnahme der Krankengeschichten nicht von der Verpflichtung, danach zu forschen, ob die Vorkommnisse nicht doch mit den geltenden Anschauungen vom Wesen der sympathischen Theorie vereinbar sind.

Diejenige Ansicht, welche wohl die verbreitetste ist, betrachtet die Erkrankung als Folge einer bakteriellen Metastase. Man stellt sich nach Berlin-Roemer vor, daß der von der Verletzung eröffnete Weg zur Einbruchspforte für Mikroorganismen wird, daß diese sich im ersten Auge ansiedeln und später von der gegründeten Kolonie aus in die Blutbahn und damit in den Uvealtractus des anderen Auges gelangen, wo sie wieder die Bedingungen für ihr Fortkommen finden.

Diese Vorstellung geht von drei Annahmen aus: dem Vorhandensein eines geformten Erregers im Bindehautsack oder am eindringenden Fremdkörper, der Möglichkeit, daß der Erreger im Blute virulent weitergetragen wird, und der elektiven Rolle der Uvea als Nährboden für den Erreger. Mir will es scheinen, als wenn alle drei Grundbedingungen zufällig auch einmal die gleichzeitige Infektion beider Uveae wahrscheinlich machen könnten, sofern nur der Fremdkörper direkt den Erreger von der Bakterienflora des Bindehautsackes aus in die eröffneten Blutgefäße des Auges überimpft und ihn damit dem sofortigen Weitertransport durch das Blut übermittelt. Ein solcher Vorgang wird natürlich selten genug sein, noch dazu in Anbetracht des Umstandes, daß wieder ein besonderer Zufall dazu gehört, daß nun auch ausgesucht die geringe Anzahl von Keimen ihren Weg zur Uvea des anderen Auges findet. Viel leichter wird die Metastase dann zustande kommen, wenn das verletzte Auge selbst zum Sitze einer Erregerkolonie wird und von hier ein dauernder Einbruch in die Blutbahn erfolgen kann.

Sprechen aber diejenigen Fälle, in denen es ungefähr 14 Tage nach Verletzung des einen Auges zur sympathischen Uveitis des anderen Auges kommt, unbedingt dafür, daß die abgeschwemmten Erreger von einer im verletzten Auge sitzenden Kolonie stammen? Mir will wiederum scheinen, als ob wir mit einer solchen Annahme den Tatsachen einer Theorie zuliebe Zwang antun und als ob unsere eigene, oben ausführlich wiedergegebene Beobachtung gegen eine solche Auslegung spräche.

Vielleicht lohnt es, den eigentümlichen Fall von Heerfordt[14]) mit heranzuziehen. Ein 5jähriger Knabe erleidet am 4. Mai 1906 eine perforierende Corneoscleralwunde mit Irisprolaps am linken Auge und nach Excision erfolgt reaktionslose Heilung. 13 Tage später zeigt sich aber an dem verletzten Auge eine geringe Lichtscheu und es erscheint die Papille verwaschen, ihr venöses Gefäßsystem geschwollen. Zur selben Zeit setzt aber auch rechts eine Störung an der Papille ein und es kommt auch bald zu Beschlägen an der Hinterfläche beider Hornhäute, ja der Prozeß setzt sogar rechts heftiger ein als links. Endlich heilen beide Augen unter dem Bilde einer abgelaufenen Neuritis optica mit spärlichen Veränderungen in der Aderhaut aus.

Angesichts dieser Erfahrung betont Heerfordt mit Recht, daß „keine andere Erklärung möglich sei als die, daß in diesem Falle die sympathische Ophthalmie durch direkte Infektion aus der Wunde des perforierten Auges entstanden ist, nicht also aus der Entzündung des letzteren". Wenn Heerfordt dann weiter schließt, daß die spezifische sympathische Entzündung unter Umständen eine Inkubation von annähernd 14 Tagen haben kann, so mag dies mit dem Vorbehalte

annehmbar sein, daß selbst die relativ feine Untersuchung mit dem Augenspiegel den Prozeß erst in einem immerhin vorgeschrittenen Stadium aufzudecken vermag. Die von Heerfordt hervorgehobene Überlegenheit der uns zu Gebote stehenden Methoden zur Untersuchung des Augenhintergrundes über diejenigen des vorderen Augenabschnittes ist durch die Einführung der Spaltlampenapparatur allerdings mittlerweile in das Gegenteil verkehrt worden. Ein so feines Wölkchen wie wir es am Pupillarrand als erstes Kennzeichen der organischen Veränderungen der sympathischen Entzündung gesehen haben, hätte uns der Augenspiegel sicher nicht zu enthüllen vermocht, wenn eine ähnliche Bildung am Fundus zur Entwicklung gelangt wäre. Vielleicht wird eine neue Umkehrung des Wertes der Methoden durch die Anwendung der Koeppeschen Apparatur zur stereoskopischen Untersuchung des Fundus im Spaltlampenlicht eintreten.

Das eine Argument von Heerfordt ist jedoch hinfällig; er schreibt: „Es ist schwerwiegend, daß kein Fall sympathischer Ophthalmie bekannt ist, welcher später als 14 Tage nach der Enucleation entstanden ist." Nach unseren Tabellen haben wir kein Recht zu einer solchen Behauptung. Wenn wir auch mangelhafte Selbstbeobachtung des Patienten und unzureichende Untersuchungsmethoden in Betracht ziehen, so kommen wir doch nicht um die Tatsache herum, daß in der Literatur viele Fälle über 14 Tage Intervall geschildert sind und daß sogar ein Maximum von 53 Tagen anerkannt werden muß.

Ferner sei die Beobachtung von Reis[8]) als ein Seitenstück zu der von Heerfordt kurz wiedergegeben.

Am 30. März 1910 zieht sich ein 16jähriger Schmiedelehrling eine Hornhautverletzung mit Irisprolaps zu. Dieser wird sofort excidiert und die Wunde durch Bindehautplastik geschlossen. Der Heilungsverlauf gestaltet sich überraschend günstig. Nach 4 Wochen ist nur noch eine geringe Reizbarkeit des Auges bei Betasten usw. zurückgeblieben. Das Auge ist gewöhnlich blaß, Linse und Glaskörper sind klar. Auf dem Fundus kann weder an Papille noch an den Retinalgefäßen etwas Krankhaftes gefunden werden. $S = {}^{6}/_{36}$, am 9. Mai sogar ${}^{6}/_{24}$—${}^{6}/_{18}$. Da tritt am 16. Mai plötzlich am anderen Auge eine feine perikorneale Injektion auf. Zwar ist am 18. Mai die Sehschärfe noch ${}^{6}/_{6}$ aber doch sind schon feine Beschläge und Glaskörpertrübungen deutlich. Währenddem rührt sich an dem verletzten Auge nichts; Iris absolut intakt, höchstens eine geringe Glaskörpertrübung. Erst am 19. Mai bricht eine wirkliche sympathisierende Entzündung des verletzten Auges aus und nun vollendet sich das Schicksal beider Augen. In allmählicher Steigerung der Symptome kommt es zu höchstgradiger doppelseitiger Amblyopie, schließlich zur Enucleation des rechten (sympathisierten) Auges. Refraktäres Verhalten gegenüber Tuberkulin und die mikro-

skopische Untersuchung des enucleierten Bulbus bestätigen die Diagnose.

Aus dem eigentümlichen Krankheitsverlauf will Reis wie Heerfordt eine Bestätigung der Theorie von J. Meller herauslesen, die wir schon kennengelernt und kritisiert haben.

Ich vermag jedoch aus den beiden eben zitierten Beobachtungen durchaus nicht einen zwingenden Schluß abzuleiten, der die Mellersche Hypothese von der endogenen Ursache der sympathischen Ophthalmie stützt und unentbehrlich macht. Wohl aber bestimmen mich beide Krankengeschichten wie die oben von mir zusammengestellten mit dem kurzen Intervall zwischen Trauma und Enucleation anzunehmen, daß in seltenen Fällen das Trauma selbst einen Einbruch der Erreger in die Blutbahn und damit eine gleichzeitige Infektion beider Uveae herbeiführt.

Selbstverständlich ist eine solche Erklärung von der Mellerschen grundverschieden, der davon ausgeht, daß schon vor dem Trauma die Erreger im Organismus vorhanden waren und nur unter seinem Einfluß in der Uvea (evtl. auch doppelseitig) angesiedelt wurden.

Man wird leicht einwenden können, daß ich damit auch eine kryptogene sympathische Ophthalmie anerkennen müßte; denn, wenn schon der Einbruch der Erreger in die Blutbahn allein genügt, dann müßte doch auch zufällig von jeder anderen Verwundung aus eine Gefährdung beider Sehorgane zu befürchten sein. Dem ließe sich entgegenhalten, daß wohl der Bindehautsack der Sitz der Keime ist und daß deshalb nur Wunden im Bereich dieser Tasche die Erreger einschleppen können. Man würde damit schon den Kreis der als Gelegenheitsursache in Betracht kommenden Verletzungen erheblich verkleinern.

Noch weitere Einschränkungen erfährt aber die Möglichkeit der sympathischen Infektion, wenn wir mit Berlin-Roemer die Tatsache gelten lassen, daß die Erreger nur in dem Gewebe des Uvealtractus die notwendigen Bedingungen zu ihrer Ansiedlung finden, und die Hypothese hinzunehmen, daß die Erreger sich nicht lange in der Blutbahn halten, so daß sie bald absterben, wenn sie nicht in kurzer Zeit in die Uvea gelangen. Das Trauma, welches die Augenhüllen eröffnet, bewirkt aber unter Umständen zweierlei: es implantiert die Erreger in den Uvealtractus des verletzten Auges und steigert durch Reizübertragung auf das andere Auge eine Zeitlang die Möglichkeit, daß etwa ins Blut geratene Erreger sich auch im Uvealtractus der anderen Seite fangen. Daß die Ciliarnerven und ihre Verbindungen mit den Sympathicusfasern einen nervösen Reizzustand auf das andere Auge überleiten und dort Tränen, Lichtscheu und vermehrte Gefäßfüllung verursachen können, bedarf keiner Auseinandersetzung. Hat das Trauma

aber durch Eröffnung von Gefäßen die Möglichkeit gegeben, daß Erreger aus dem Bindehautsack in die Blutbahn geraten, dann besteht eine gewisse Zeit die Gefahr, daß auch eine Infektion des Uvealtractus des anderen Auges Platz greift, das infolge Mitreizung der Gefäßnerven eine Parese oder Verlangsamung der Strömungsgeschwindigkeit des Blutes und eine Gefäßerweiterung durchmacht. Es besteht also kurze Zeit nach der einseitigen Verletzung Infektionsgefahr des anderen Auges wegen der vorhandenen Sensibilisierung des zweiten Uvealtractus durch den Reiz wie auch Meller eine solche Möglichkeit in seine Hypothese von der endogenen Ursache der sympathischen Ophthalmie einflicht.

Bei ubiquitärem Eindringen der Keime in die Blutbahn, unter Umständen auch bei Operationen im Bereiche des Bindehautsackes ohne Bulbuseröffnung fehlt aber der Einfluß des Ciliarnervenreizes und deswegen kommen bei solchen Eingriffen sympathische Ophthalmien nicht zustande.

Es bleibt dann noch die Frage, wie eine solche Vorstellung sich mit der sympathischen Ophthalmie nach Melanosarcoma chorioideae und nach subconjunctivalen Bulbusrupturen abfindet. Beide nicht zu leugnende Vorkommnisse sind wichtige Stützen für die Mellersche Theorie ebenso wie für die Lehre Elschnigs von der anaphylaktischen Natur der Uveitis.

Nun, ich meine, auch hier ist ein Verständnis nicht zu schwierig, obgleich diese Beobachtungen immer zu beachtenswerten Einsprüchen gegen die Metastasenlehre Anlaß gegeben haben. Die wenigen, aber sicher bewiesenen Beobachtungen von sympathischer Erkrankung nach Melanosarkomen der Uvea betreffen sämtlich Tumoren, die schon so lange im Auge vorhanden waren, daß sie ausgedehnte Nekrosen im Innern der Geschwülste aufwiesen und iridocyclitische Symptome auslösten. Zum mindesten ist damit ein Reizzustand auch für das andere Auge verbunden, wie ich ihn oben als begünstigendes Moment für die Erkrankung des zweiten Bulbus voraussetzte. Wie kann man sich aber erklären, daß die Erreger in dem von intakten Bulbushüllen umschlossenen Tumor Fuß fassen konnten? Meines Erachtens ist in solchen Fällen allerdings die Bedingung für eine kryptogene Herkunft der Erreger aus irgendeiner Wunde usw. gegeben, wie sie sonst nie in dem Maße vorhanden ist. Stellen wir uns doch nur vor, daß solch eine pigmenthaltige Zellwucherung der Uvea jahrelang im Körper besteht und den Nährboden für die Erreger in bester Form in sich schließt. Aber nicht genug, die Iridocyclitis, welche gerade die Fälle von langer Dauer der Tumorbildung und nekrotischer Degeneration der intraokularen Geschwülste begleitet, lenkt ja gerade etwa ins Blut gelangende Erreger in das erkrankte Auge hinein und erleichtert ihnen das Fußfassen in dem nekrotisch werdenden, alle Kennzeichen des Uvealgewebes in

verstärkter Menge tragenden Tumor. Kommt es nun in den langen Jahren des Bestehens solcher Neubildungen an irgendeiner Körperstelle zu dem Eindringen der sympathischen Erreger in den Kreislauf, dann sind alle Bedingungen vorhanden, die ein Ansiedeln in dem tumorhaltigen Auge erleichtern. Nunmehr wird aber das tumorhaltige Auge zur Gefahr für das zweite; denn es birgt nicht nur die gefährlichen Keime, sondern hält auch das zweite-Auge dauernd unter nervöser Reizübertragung. Der Erfolg ist das Ausbrechen der sympathischen Erkrankung und der Arzt ist dann überrascht, wenn er in dem blinden ersterkrankten Auge nach der Enucleation eine degenerierende Geschwulst findet, die mikroskopisch neben dem Tumorgewebe die typischen Veränderungen der sympathisierenden Uveitis erkennen läßt. Die ganz sporadisch gemachten Beobachtungen finden eine plausible Erklärung, soweit eine solche bei dem Mangel an Kenntnissen von der erregenden Ursache überhaupt möglich ist.

Mit den subconjunctivalen Bulbusrupturen aber brauchen wir uns nicht lange zu beschäftigen. Ein jeder Arzt weiß, wie unendlich schwer es ist, bei frischen Rupturen mit ihrer Chemose und blutigen Suggillation festzustellen, ob nicht an irgendeiner Stelle die Bindehaut eingerissen ist. Sicherheit gewinnt man schon bei frischen Fällen nie. Sind die Verletzungen aber erst älter, dann wissen wir erst recht nicht, ob nicht feine Dehiszenzen in der Conjunctiva eine Zeitlang bestanden haben. Für mich scheiden daher die sympathischen Ophthalmien nach subconjunctivaler Bulbusruptur als Beweis für eine endogene Entstehung des Leidens aus.

Kehren wir jetzt zum Ausgangspunkt unserer Betrachtungen zurück, so wird es nunmehr nicht schwer werden, eine Beantwortung auf die Frage zu geben, warum die Präventivenucleation in einem kleinen Prozentsatz der Fälle den Ausbruch des Leidens nicht aufhalten kann.

In der einen Reihe wird es sich um eine Infektion des Uvealtractus des zweiten Auges handeln, die mit der Verletzung und der Infektion des verletzten Auges gleichzeitig zustande kam. Dann wird selbst die Enucleation in den ersten 24 Stunden die sympathische Ophthalmie nicht verhindern können.

In der zweiten Reihe der Fälle handelt es sich aber um schon vollzogenen Einbruch der Erreger in die Blutbahn von dem sympathisierenden Prozeß des verletzten Auges aus. Wir können oder konnten zwar dem anderen Auge es nicht ansehen, daß der Erreger schon Fuß gefaßt hatte; aber mikroskopisch war die Erkrankung schon in der Entwicklung, als wir durch die Enucleation das Auge noch schützen zu können glaubten. Die genaue Untersuchung

[illegible] Auge [illegible] Verlust [illegible] Atrophie [illegible] Gesichtsfeldes [illegible] Zeit [illegible] Übertragung wesentlich [illegible].

Aber wenigstens wissen wir nun den ganz wahrscheinlichen Termin des Ausbruchs der sympathischen Ophthalmie geben lassen, wie er in der Literatur zum Ausdruck kommt, ist als letzte Möglichkeit ein Intervall von annähernd 7—8 Wochen anzunehmen. Alle anderen Beobachtungen sind entweder nicht stichhaltig oder verdanken ihr Vorkommen dem Umstande, daß unvollständig enukleiert oder gar unvollständig exenteriert wurde. Der mikroskopische Nachweis müßte in solchen Fällen an dem exstirpierten Stumpf zu erbringen sein.

Literatur.

1. Fuchs, Ernst, Über sympathisierende Entzündung. v. Graefes Archiv **61**. 365. 1905.
2. Hippel, E. v., Über sympathisierende tuberkulose und nichttuberkulose Uveitis nebst einer Theorie der Sympathie. v. Graefes Archiv **82**. 421. 1912.
3. Wessely, Drei Fälle von sympathischer Ophthalmie. Münchener med. Wochenschr. 1917. S. 1021.
4. Schoeck, Bericht der Ophth. Ges. Heidelberg. 1913. S. 353.
5. Ehrenberg, Sympathische Ophthalmie nach Praeventivenukleation und Exenteration. v. Graefes Archiv **92**. 505. 1917.
6. Dianoux, Dans quelles limites l'énucléation préventive protège-t-elle l'Oeil contre l'ophtalmie sympathique? Annales d'oculist. **139**. 443. 1903.
7. Kitamura, Beitrag zur Kenntnis der sympathischen und sympathisierenden Entzündung usw. Klin. Monatsbl. f. Augenheilk. 1907. **2**. 211.
8. Reis, W., Zur Frage nach dem histologischen und ätiologischen Charakter der sympathisierenden Entzündung. v. Graefes Archiv **80**. 69. 1912.
9. Meller, Intraokulare Tuberkulose nach durchdringender Verletzung. Klin. Monatsbl. f. Augenheilk. 1917. **2**. 370.
10. Bergmann, Alfred, Der Ausbruch der sympathischen Ophthalmie nach praeventiver Enukleation. Inaug.-Dissert. Rostock 1914.
11. Fuchs, Ernst, Über Ophthalmia sympathica. v. Graefes Archiv **70**. 465. 1909.
12. Meller, J., Über Fälle von sympathischer Ophthalmie ohne charakteristischen Befund im ersten Auge. v. Graefes Archiv **88**. 282. 1914.
13. Zur Frage der spontanen sympathisierenden Entzündung. Zeitschr. f. Augenheilk. **30**. 379. 1913.
14. Heerfordt, C. F., Einige Betrachtungen über das Wesen der symp. Uveitis usw. v. Graefes Archiv **69**. 559. 1909.

Autorenverzeichnis.

Ballaban, Theodor. Zur Entstehung der Netzhautspaltung bei intraokularem Aderhautsarkom. S. 318.

Fuchs, Ernst. Über Eosinophilie im Auge. S. 162.

—, — Über organische Muskelfasern in der Aderhaut. S. 311.

—, — Zur Anatomie des Staphyloma corneae. S. 215.

v. Hippel, E. Über diffuse Gliose der Netzhaut und ihre Beziehungen zu der Angiomatosis retinae. S. 173.

—, — Über die angeborenen zentralen Defekte der Hornhauthinterfläche sowie über angeborene Hornhautstaphylome. S. 184.

—, — Über Versuche mit Strahlenbehandlung am Auge und den Lidern. S. 264.

—, — Weiterer Beitrag zur Kenntnis seltener tuberkulöser Erkrankungen des Auges. S. 255.

—, — Ein ungewöhnlicher Fall von intermittierendem Exophthalmus. S. 307.

van der Hoeve, J., und de Kleyn, A. Blaue Sclera, Knochenbrüchigkeit und Schwerhörigkeit. S. 81.

Kahn, R. H. Über den physiologischen Pupillarabschluß. S. 73.

de Kleyn, A., und Tumbelaka, R. Über vestibuläre Augenreflexe. II. S. 314.

Koeppe, Leonhard. Die Mikroskopie des lebenden Augenhintergrundes mit starken Vergrößerungen im fokalen Lichte der Gullstrandschen Nernstspaltlampe. S. 282.

Köhne, W. Über angioide Pigmentstreifenbildung der Netzhaut. S. 97.

Kümmell, R. Über leukämische Augenveränderungen. S. 105.

Pichler, Alexius. Beobachtungen über traumatische Enophthalmus in drei Kriegsjahren. S. 145.

Rothschild, Leopold. Intracorneale Tätowierung (Tierversuche). S. 130.

Schieck, F. Das Auftreten der sympathischen Ophthalmie trotz erfolgter Präventivenucleation und seine Bedeutung für die Lehre von der Entstehung der Krankheit. S. 322.

Seidel, Erich. Experimentelle Untersuchungen über die Quelle und den Verlauf der intraokularen Saftströmung. S. 1.

—, — Über den physiologischen Pupillenabschluß. S. 210.

—, — Über die Ausführung der Lokalanästhesie bei Behandlung von phlegmonösen Tränensackerkrankungen. S. 320.

Stenvers, H. W. Röntgenologische Bemerkungen zur Arbeit von J. van der Hoeve und A. de Kleyn. S. 94.

Tendlau, Anna. Ein Fall von Proboszis lateralis. S. 135.

Farbwerke vorm. Meister Lucius & Brüning, Höchst a. M.

NOVOCAIN

Lokalanästhetikum von absoluter Reizlosigkeit

selbst wenn es in Pulverform oder in konzentrierten Lösungen auf frische Wunden oder mit den zartesten Geweben in Berührung gebracht wird.

NOVOCAIN
ist bei gleich stark anästhesierendem Effekt mindestens 7mal weniger giftig als Kokain, und 3mal weniger giftig als dessen Ersatzpräparate.

NOVOCAIN
ist leicht wasserlöslich. Seine Lösungen reagieren neutral, werden gut resorbiert und sind durch Kochen sterilisierbar.

NOVOCAIN
beeinflußt, in normalen Dosen angewandt, weder die Zirkulation noch die Respiration; die Herztätigkeit bleibt intakt.

NOVOCAIN
übt keinerlei Wirkung auf die Pupillenweite oder die peripheren Gefäße aus.

Dosierte Novocain-Suprarenintabletten und gebrauchsfertige Ampullen zur Infiltrations-, zentralen Leitungs- und Lumbalanästhesie in Originalgläsern.

SUPRARENIN

hydrochlor. synthetic.

Das durch chemischen Aufbau dargestellte, wirksame Prinzip der Nebennieren zeichnet sich durch absolute Reinheit, zuverlässige, konstant bleibende Wirkung und gute Haltbarkeit seiner Lösungen aus. Synthet. Suprarenin ist demnach in allen Fällen den anderen, aus Organen gewonnenen Nebennierenpräparaten vorzuziehen. Orig.-Gläs.: Sol. Supraren. hydrochl. synth. 1 : 1000 und Tabl. Supr. hydrochl. synth. 20 à 0,001 g.

HOLOCAIN

Leicht wasserlösliches Anästhetikum, welches das Kokain mit Vorteil in der Augenheilkunde ersetzt. *Salzsaures Holocain bewirkt keine Erhöhung des intraokularen Druckes, keine Erweiterung der Pupille und ist ohne schädliche Einwirkung auf das Hornhautepithel.* 1—4 Tropfen der 1proz. Lösung rufen innerhalb 15 - 60 Sekunden eine lang andauernde, vollständige Empfindungslosigkeit der Cornea hervor.

ALBARGIN

(Verbindung der Gelatose mit Arg. nitricum.) *Vorzügliches Antigonorrhoikum von absolut sicherer, stark bakterizider, trotzdem aber reizloser Wirkung. Von Welander zur Behandlung der Augenblennorrhoe in 1proz. Lösung empfohlen.* Erprobt bei akuter und chronischer Gonorrhoe; bei Blasenspülungen, chronischen Kieferhöhlenempyemen, bei Erkrankungen des Dickdarms, in 0,1—2,0proz. Lösung.

Proben und Literatur unserer Präparate stehen den Herren Ärzten zur Verfügung.

Hierzu eine Beilage der Firma Medizinisches Exporthaus ***Felix Schmieddchen*** *in* ***Bremen*** *betr. „Terminolsalbe".*

Für die Anzeigen verantwortlich: K. Spiegel in Nikolassee.
Druck der Spamerschen Buchdruckerei in Leipzig.

0

ALBRECHT VON GRÆFE'S ARCHIV FÜR OPHTHALMOLOGIE

HERAUSGEGEBEN VON

E. FUCHS, WIEN — E. v. HIPPEL, GÖTTINGEN — H. SATTLER, LEIPZIG — A. WAGENMANN, HEIDELBERG

REDIGIERT VON

A. WAGENMANN

95. BAND. 4. HEFT

(AUSGEGEBEN AM 2. MAI 1918)

BERLIN

VERLAG VON JULIUS SPRINGER

1918

A. v. Graefe's Archiv für Ophthalmologie

erscheint zwanglos in Heften von ca. 8—9 Druckbogen; je 4 Hefte bilden einen Band. Der Preis jedes Bandes beträgt M. 28.—.

Die Veröffentlichung der zur Aufnahme angenommenen Arbeiten geschieht so schnell als möglich in der Reihenfolge, in der sie druckfertig in die Hände der Redaktion gelangt sind, falls nicht besondere Umstände ein späteres Erscheinen notwendig machen. Vorherige Anmeldungen können keine Berücksichtigung finden. Die zum Verständnis der Arbeiten und zur Belegung von Befunden notwendigen Textabbildungen und Tafeln finden sorgfältige Ausführung.

Das Honorar beträgt M. 30.— für den 16seitigen Druckbogen; 40 Sonderdrucke jeder Arbeit werden den Herren Verfassern unentgeltlich geliefert; werden — auf Kosten der Herren Mitarbeiter — mehr als 40 Exemplare gewünscht, so wird gebeten, die Anzahl auf dem Manuskript anzugeben, da derartige Wünsche später oft nicht mehr berücksichtigt werden können.

Manuskriptsendungen und Mitteilungen in redaktionellen Angelegenheiten werden erbeten an

Herrn Professor Dr. A. Wagenmann, Heidelberg, Bergstr. 80.

Die *Manuskripte* sind ***nur einseitig beschrieben*** und *druckfertig* einzuliefern, so daß Zusätze oder größere sachliche Korrekturen nach erfolgtem Satz vermieden werden. Die *Zeichnungen* für Tafeln und Textabbildungen werden auf *besonderen* Blättern erbeten, auch wolle man beachten, daß für eine getreue und saubere Wiedergabe gute Vorlagen unerläßlich sind. Bei *außergewöhnlichen Anforderungen* in bezug auf Abbildungen ist eine *besondere* Vereinbarung notwendig.

Die Korrekturbogen werden den Herren Verfassern von der Verlagsbuchhandlung regelmäßig zugeschickt, und es wird dringend um deren *sofortige Erledigung* und Rücksendung (ohne das Manuskript) an die Verlagsbuchhandlung gebeten. *Von etwaigen Änderungen des Aufenthalts oder vorübergehender Abwesenheit bittet man die Redaktion oder die Verlagsbuchhandlung* ***so bald als möglich*** *in Kenntnis zu setzen. Bei säumiger Ausführung der Korrekturen kann die Zurückstellung einer Arbeit für ein späteres Heft unvermeidlich werden.*

Verlagsbuchhandlung von Julius Springer
Berlin W 9, Linkstraße 23/24.

---

95. Band — **Inhaltsverzeichnis** — 1. Heft

Seite

Seidel, Erich. Experimentelle Untersuchungen über die Quelle und den Verlauf der intraokularen Saftströmung. (Mit 2 Texttafeln, 4 Textabbildungen und 6 Tafeln) 1

Kahn, R. H. Über den physiologischen Pupillarabschluß. (Mit 3 Textabbildungen) 73

van der Hoeve, J. und **de Kleyn, A.** Blaue Sclera, Knochenbrüchigkeit und Schwerhörigkeit. (Mit 3 Textabbildungen) 81

Stenvers, H. W. Röntgenologische Bemerkungen zur vorhergehenden Arbeit von J. van der Hoeve und A. de Kleyn. (Mit 5 Tafeln) 94

Köhne, W. Über angioide Pigmentstreifenbildung der Netzhaut. (Mit 1 Tafel) 97

P. Dörffel / Berlin NW 7

Hoflieferant Sr. Majestät des Kaisers u. Königs / Unter den Linden 44

Augenärztliche Apparate, Tonometer
Elektrische Augenspiegel, Ophthalmoskopier- und Operations-Lampen, Augenmagnete
Sideroskope usw.

Spezialität: Neueste deutsche und amerikanische Klemmer und Augengläser. Bifokale-, Punktal-Gläser, Gullstrandsche Stargläser. **Preislisten kostenlos!**

F. AD. MÜLLER SÖHNE

WIESBADEN
TAUNUSSTR. 44

KÜNSTLICHE AUGEN

Augenbäder

mit Lösungen von künstl. **Emser Salz** (und Borax)
nach Vorschrift und Spezialmodell von **Dr. Hesse**

zur Heilung äußerer katarrhalischer und entzündlicher Augenerkrankungen sowie zur Verhütung dieser Zustände und zur Pflege der Augen

Dr. Ernst Sandow, Fabrik von Mineralwasser-Salzen, **Hamburg**

Zur neuen schmerzlosen Behandlung des Trachoms und Conjunctivitis follicularis besonders bewährt und empfohlen

Cuprocitrol

nach Original-Vorschrift Dr. F. R. v. Arlt

Einzige Erzeugungsstätte der echten Dr. von Arltschen Cuprocitrat-Salbe:

Anton von Waldheims Kronenapotheke, Wien I

Gegründet 1550 **Himmelpfortgasse 14** Gegründet 1550

Farbwerke vorm. Meister Lucius & Brüning, Höchst a. M.

Holocain

bewährtes

Ophthalmo-Anästhetikum

Rasch eintretende, langanhaltende Wirkung. Keine Mydriasis, keine Druckerhöhung.

Dosierung:

1—3 Tropfen 1 %ige Lösung einträufeln.
1 %ige Holocainlösung wirkt antiseptisch.

Suprarenin

mächtiges

Herz- und Gefäßmittel

Adstringens, Hämostatikum, Tonikum. 0,1-1 ccm Solutio 1 : 1000 bzw. 1 Tabl. zu 1 mg.

Originalpackungen:

Flaschen zu 10 u. 25 ccm = 1.70 u. 3.10 M.
10 Amp. = 1.50 M. 20 Tabl. zu 1 mg = 2.40 M.

Novocain

(Salzsaures p.-Amidobenzoyldiäthylaminoäthanol)

Das

Lokalanästhetikum

Eigenschaften:

Leicht löslich, sterilisierbar, neutral, reizlos, ungiftig. Verursacht keine Mydriasis, keine Akkommodationsstörungen, keine Erhöhung des intraokularen Druckes.

Indikationen und Dosierung:

Infiltrations-Anästhesie: 0,5 %ige Novocain-Suprareninlösung
Leitungs-Anästhesie: 1—2 %ige „ „
Schleimhaut-Anästhesie: 5-20 %ige Pinselung bzw. Instillation

Originalpackungen:

Tabletten und Lösungen in den verschiedensten Dosierungen.

Klinikpackungen: 250 Tabletten bzw. 100 Ampullen.

2 %ige N.-S.-Lösung in Spezialpackung: 100 Ampullen zu 1 bzw. 2 ccm = 9.— bzw. 12.— M.

Porzellan-Lösungstiegel zu 3 bzw. 10 und 50 ccm.

Nirvanol

geschmackfreies

Schlafmittel

zuverlässig, bekömmlich, unschädlich, Intern: 1 Tablette zu 0,3 bzw. 0,5 g.

Originalpackungen:

15 Tabl. zu 0,3 bzw. 10 zu 0,5 g = 2.— M.
10 Ampullen zu 4 ccm = 8.— M.

Hexophan

geschmackfreies

Antiarthritikum

Bekömmlich, harnsäurelösend, diuretisch. Intern: 3mal täglich 1 g; subkutan: 0,5 g.

Originalpackungen:

10 Tabletten zu 1 g = 2.— M.
20 „ „ 1 g = 8.50 M.

Literatur und Proben stehen den Herren Ärzten zur Verfügung.

*Hierzu eine Beilage der Firma Medizinisches Exporthaus **Felix Schmiedchen** in **Bremen** betr. „Terminolsalbe".*

Für die Anzeigen verantwortlich: K. Spiegel in Nikolassee.
Druck der Spamerschen Buchdruckerei in Leipzig.

STORAGE

THIS BOOK IS DUE ON THE LAST DATE
STAMPED BELOW

RENEWED BOOKS ARE SUBJECT TO IMMEDIATE
RECALL

LIBRARY, UNIVERSITY OF CALIFORNIA, DAVIS

Book Slip–25*m*-6,'66 (G3855s4) 458

STORAGE

514957
Albrecht von Graefes
Archiv.

Call Number:
W1
AL180
v.95

Nº 514957

Albrecht von Graefes
Archiv.

W1
AL180
v.95

HEALTH
SCIENCES
LIBRARY

LIBRARY
UNIVERSITY OF CALIFORNIA
DAVIS